

Artículo de revisión

doi: 10.35366/104573

## Traumatismo toracolumbar: fijación *in situ* vs descompresión y fijación en fracturas por estallido con compromiso neurológico

*Thoracolumbar trauma: in situ fixation vs decompression and fixation in neurologically involved burst fractures*

Cristiani-Winer M,\* Nicolás-Ortiz P,\* Orosco-Falcone D\*

Sanatorio Allende. Córdoba, Argentina.

**RESUMEN.** Las fracturas por estallido toracolumbar son un gran desafío para los cirujanos de columna, es por ello que el objetivo de este estudio fue realizar una revisión sistemática analizando la literatura actual respecto a los diferentes factores a tener en cuenta en el manejo de las mismas. **Material y métodos:** Búsqueda sistemática en los sitios PubMed, Cochrane, MedlinePlus. «*Thoracolumbar Burst Fractures*» fueron las palabras claves. Se analizaron los títulos, resúmenes y texto completo a partir de dos observadores independientes. **Resultados:** Seis estudios han sido incluidos, cinco (83.33%) fueron de cohorte prospectivos y sólo uno (16.67%) retrospectivo. Hubo un total de 289 pacientes entre todas las muestras. La media de edad fue 38.48 años y la relación respecto al sexo fue masculino-femenino de 1.7:1. **Conclusión:** Las fracturas por estallido toracolumbar siguen siendo controversiales en su tratamiento con bibliografía publicada de bajo nivel de evidencia y sin establecer un consenso en el momento de la toma de decisiones con diferentes opciones según la experiencia y preferencia del cirujano. Sin embargo, la mayoría de los mismos se inclinan hacia el tratamiento con fijación posterior de segmento corto pero sin seguimiento a largo plazo. Respecto al déficit neurológico, la descompresión quirúrgica logró consenso entre todos los cirujanos.

**ABSTRACT.** Thoracolumbar burst fractures are a great challenge for spine surgeons and that is why the aim of this study was to perform a systematic review analyzing the current literature regarding the different factors to take into account in their management. **Material and methods:** Systematic search in PubMed, Cochrane, MedlinePlus sites. «*Thoracolumbar Burst Fractures*» were the keywords. Titles, abstracts and full text were analyzed from two independent observers. **Results:** Six studies were included, five (83.33%) were prospective cohort studies and only one (16.67%) was retrospective. There were a total of 289 patients among all samples. The mean age was 38.48 years and the sex ratio was male to female of 1.7:1. **Conclusion:** Thoracolumbar burst fractures remain controversial in their treatment with published literature of low level of evidence and without establishing a consensus at the time of decision making with different options depending on the surgeon's experience and preference. However, most of them are inclined towards treatment with short segment posterior fixation but without long-term follow-up. Regarding neurological deficit, surgical decompression achieved consensus among all surgeons.

### Nivel de evidencia: III

\* Instituto Allende de Cirugía Reconstructiva. Departamento de Cirugía Espinal. Sanatorio Allende. Córdoba, Argentina.

#### Correspondencia:

Mauro Cristiani-Winer  
Independencia Núm. 757, 1er piso, Córdoba, 5000, Argentina.  
**E-mail:** maurocw7@gmail.com

Recibido: 09-12-2020. Aceptado: 01-09-2021.

**Citar como:** Cristiani-Winer M, Nicolás-Ortiz P, Orosco-Falcone D. Traumatismo toracolumbar: fijación *in situ* vs descompresión y fijación en fracturas por estallido con compromiso neurológico. Acta Ortop Mex. 2021; 35(5): 453-456. <https://dx.doi.org/10.35366/104573>



**Palabras clave:** Fracturas, toracolumbar, tratamiento, revisión, evidencia.

**Keywords:** Fractures, thoracolumbar, treatment, review, evidence.

## Introducción

Con el advenimiento de los modernos sistemas de transporte, industrialización, la creciente práctica de deportes y la violencia, han cobrado gran importancia, como problema de salud pública, las lesiones traumáticas y en particular los traumas toracolumbares, con sus secuelas invalidantes.

El desarrollo de las técnicas modernas de imágenes, la mejor comprensión de la patomecánica de las lesiones, el desarrollo y evolución de técnicas de osteosíntesis, han revolucionado el tratamiento de las lesiones traumáticas toracolumbares, permitiendo obtener resultados rápidos y reproducibles.

Las fracturas toracolumbares constituyen, hasta hoy en día, un desafío para quienes deben manejarlas. Las potenciales complicaciones, aún en ausencia de compromiso neurológico, pueden llevar al paciente a un destino desfavorable por dolor y deformidad progresiva si no se realiza un proceso de evaluación y un manejo precoz, sistemático e integral.

El objetivo final del tratamiento de la lesión vertebral es devolver al paciente una columna estable, permitiendo una rehabilitación lo más pronto posible. Una columna estable es aquella capaz de soportar cargas fisiológicas sin sufrir desplazamientos patológicos, deterioro neurológico, dolor o deformidad. Los principios de tratamiento incluyen alineación, estabilidad, biología y función.

Las lesiones traumáticas toracolumbares son frecuentes y pueden incluir dentro de sus posibles mecanismos de producción la compresión, estallido, flexión-distracción y fracturas-luxaciones.

Aproximadamente 90% de las fracturas de la columna torácica y lumbar se presentan a nivel de la transición toracolumbar y de 10 a 20% de estas fracturas son del tipo estallido, 60% de las fracturas tipo *burst* (estallido) se relacionan con traumatismos de alta energía y caída de altura, 50% de los pacientes con estas fracturas presentan algún grado de déficit neurológico, particularmente si el conducto raquídeo se encuentra ocupado en más de 50%.

Las fracturas por estallido representan más de 60% de las fracturas toracolumbares y se producen como consecuencia de fuerzas compresivas axiales.

La selección y orientación del tratamiento a seguir en estos tipos de fracturas se basa en el actual sistema de clasificación AOSpine y su relación con el sistema TLICS (*Thoraco-lumbar Injury Classification severity and Score*).

Existe cierta controversia en el tratamiento con respecto a las fracturas por estallido vertebral sin déficit neurológico, faltando un criterio unificado para decidir

la conducta definitiva, así también la vía de abordaje quirúrgica y niveles de fijación para aquellas con déficit neurológico.

El objetivo de nuestro trabajo es realizar una revisión sistemática de la literatura actual, sobre la necesidad o no del tratamiento quirúrgico en fracturas tipo estallido toracolumbar, momento de la cirugía, tipo de cirugía, indicación de descompresión y niveles de fijación recomendados para el tratamiento.

## Material y métodos

**Estrategia de búsqueda:** se realizó una búsqueda sistemática en los sitios PubMed, Cochrane y MedlinePlus para estudios publicados hasta la actualidad. Las palabras clave que se han utilizado fueron «*Thoracolumbar Burst Fractures*». Luego de la búsqueda inicial, se fueron estableciendo diferentes filtros para lograr un trabajo representativo y aplicable en nuestra población. Hemos filtrado por artículos publicados en los últimos cinco años, realizados en humanos y en mayores de 19 años de edad. Las listas de referencias de artículos seleccionados se revisaron manualmente para buscar citas con potencial relevancia hasta que no se encontraron artículos adicionales. Todos los análisis se basaron en estudios publicados previamente; por lo tanto, no hubo aprobación ética ni consentimiento del paciente necesario.

**Criterios de selección:** dos revisores independientes examinaron los títulos y el resumen de los estudios para determinar la relevancia de los mismos. En los artículos que fueron preseleccionados, según los filtros explicados anteriormente, se aplicaron los siguientes criterios de inclusión: momento de la cirugía y tipo de la misma, compromiso neurológico, decisión de descompresión, niveles de fijación y seguimiento. Los estudios fueron excluidos de nuestra revisión si las publicaciones se duplicaron al igual que los artículos que no informaron resultados de interés.

## Resultados

**Identificación de estudios:** dados los términos de búsqueda bibliográfica, se identificaron inicialmente un total de 780 artículos relevantes, de los cuales 265 fueron publicados en los últimos cinco años, 178 describen estudios realizados en humanos y de éstos, 137 incluyeron pacientes mayores a 19 años. Por último, a través de la revisión de títulos, resúmenes y texto completo en algunos casos, se seleccionaron seis artículos para la extracción de datos y realización de esta revisión sistemática (*Figura 1*).

**Síntesis cuantitativa:** la mayoría de los estudios incluidos se publicaron entre 2003 y 2012, cinco provenientes de China y uno de Corea. Entre los seis estudios, cinco (83.33%) fueron estudios de cohorte prospectivos y sólo uno (16.67%) fue cohorte retrospectivo. Hubo un total de 289 pacientes entre todas las muestras. La edad y el sexo de los casos se proporcionaron en todos los estudios con una media para la edad de 38.48 años y una relación masculino-femenino de 1.7:1. Un solo artículo (16.67%) no proporcionó información sobre el período de estudio. Respecto al tiempo de seguimiento de los estudios incluidos, la mediana fue de 30.4 meses (Tabla 1).

Respecto a los diferentes aspectos analizados en cada estudio, podemos decir que 100% de los artículos definió necesaria la cirugía en casos con fracturas por estallido toracolumbar con déficit neurológico. Se evaluó el mejor momento para realizar la cirugía en cuatro (66.67%) de los seis estudios con una media de 3.3 días desde producida la lesión con un rango de uno a siete días. El método de cirugía más elegido fue la fijación de segmento corto sin fusión, un nivel por encima y un nivel por debajo de la vértebra fracturada, combinándolo en algunos casos con otras técnicas como «ligamentotaxis» para reducción previo a la fijación, vertebroplastia con sulfato de calcio en un estudio (16.67%) y vertebroplastia con cemento óseo en otro (16.67%) posterior a la fijación. Un artículo (16.67%) analizó el uso del abordaje paraespinal con buenos resultados respecto a la recuperación neurológica y a la escala del dolor (EVA).

En 66.67% (cuatro estudios) de los casos se retiró el implante a los 12 meses postquirúrgicos para recuperar la movilidad del segmento fijado. En cuanto al análisis del déficit neurológico, 100% de los pacientes escalaron por lo menos un grado en la escala de Frankel.

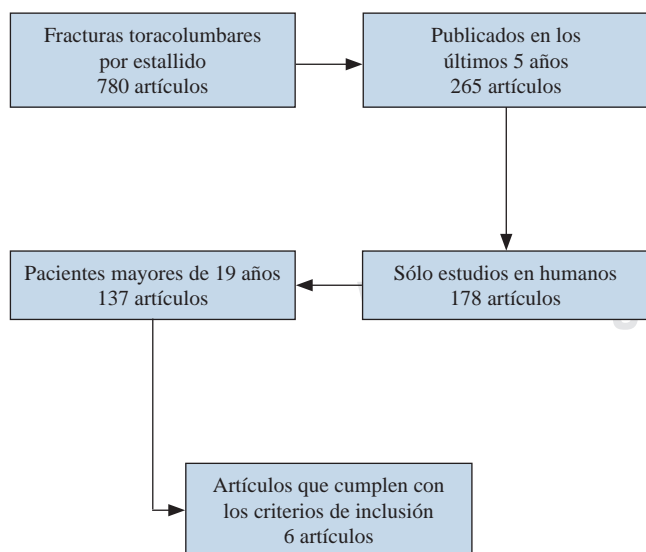


Figura 1: Identificación de estudios.

## Discusión

La lesión de la médula espinal traumática conlleva una carga social, económica y una disminución de la calidad de vida debido a deficiencias en la función motora y sensorial. Por lo tanto, la investigación sobre estrategias para restablecer la función neurológica después de una lesión de la médula espinal es de gran interés para los cirujanos de columna.<sup>1,2,3,4,5</sup>

Una de las lesiones más frecuentes en el traumatismo raquimedular es la fractura por estallido toracolumbar. La mayoría de éstas están asociadas con la retropulsión de un fragmento de la corteza posterior del cuerpo vertebral en el canal espinal con la disminución de su diámetro y la deformidad cifótica. Dentro de sus consecuencias, los síndromes neurológicos de compresión se han notificado según diferentes estudios con una prevalencia de entre 30 y 90% de las fracturas por estallido. Estos pacientes presentan disfunción neurológica incompleta o disfunción neurológica completa.<sup>1,6,7</sup>

En la actualidad, el tratamiento de las fracturas toracolumbares es controvertido. Depende de las características individuales de la fractura. No hay consenso en cuanto a qué método debe ser seleccionado. Cuando se determina la terapia quirúrgica, el problema que viene es determinar qué abordaje se debe elegir. La mayoría de los cirujanos eligen sus abordajes quirúrgicos en función de su experiencia y preferencia. Sin embargo, cada elección parece ser imperfecta y todavía no hay evidencia que confirme la ventaja de ninguna opción con respecto al resultado.<sup>6,8,9,10</sup>

Jun Zou y colaboradores mostraron en su estudio que las fracturas por estallido toracolumbar con déficit neurológico incompleto podrían tratarse mediante una reducción indirecta y fijación posterior sin laminectomía. Los resultados obtenidos beneficiaron a los casos que se sometieron a este tratamiento considerándose una buena alternativa. Sugieren realizar una descompresión quirúrgica temprana para mejorar la función de los pacientes. Por otro lado, refieren que todavía no han podido evaluar la asociación con otras técnicas como vertebroplastia/cifoplastia, fijación anterior y posterior combinadas.<sup>1,6</sup>

Zhouming Deng y su grupo plantearon en su estudio la eficacia y los beneficios de la fijación posterior de segmento corto. Como principal característica de la técnica, se destaca una mayor facilidad para lograr la corrección buscada con mayor preservación de los segmentos de movimiento de la columna.<sup>7</sup>

Respecto a la fusión, se destaca que en esta investigación no se realizó en todos los casos, obteniendo dos de falla en los implantes que se relacionan con la tasa de falla en otros estudios. Cabe destacar que los dos pacientes con fracaso del implante tenían más de 60 años, lo que sugiere que la fijación posterior de segmento corto puede no ser el método más adecuado en aquéllos con mala condición ósea.<sup>7</sup>

La necesidad de la laminectomía como un procedimiento para la descompresión en paciente con déficit neurológico

Tabla 1: Características de los artículos incluidos.

Estudio	Revista	Diseño de estudio	Año	Período de estudio	Muestra	Edad (años)	Sexo (M-F)	Seguimiento (meses)
Jun Zou y col.	Journal of Orthopaedic Surgery and Research	Prospectivo	2015	2006-2012	36	35.2	9-27	32.8
Bang-Bong Ko y col.	Journal Spinal Disord Tech	Prospectivo	2014	2003-2009	60	38.5	31-29	47
Zhouming Dong y col.	The Scientific World Journal	Retrospectivo	2014	2009-2011	53	34.5	34-19	25.4
Xiao Jun y col.	J. Cent. Shouth Univ (Med Sci)	Prospectivo	2016	-	50	40	38-12	84
H. Wu y col.	Brazilian Journal of Medical and Biological Research	Prospectivo	2016	2009-2011	62	42.3	49-13	25
Changboo Chen	Eur Spine J	Prospectivo	2014	2011	28	40.4	21-7	27.5

gico aún está en debate. La eficacia de la misma parece ser cuestionable y puede desestabilizar la columna posterior e incrementar la cifosis llevando al fracaso de la cirugía. Sin embargo, seguirá siendo controvertido hasta que se disponga de mayor evidencia. En cuanto al resultado clínico, la recuperación neurológica también fue aceptable.

Otras publicaciones han evaluado la asociación de otras técnicas a la fijación posterior de segmento corto. Changbao Chen y colaboradores utilizaron sulfato de calcio combinado con tornillos intermedios a nivel de las vértebras fracturadas para compartir la fijación con los tornillos pediculares de segmento corto. Esta técnica reveló una mejora significativa inmediatamente después de la cirugía. Se plantea que la columna anterior puede aumentarse mediante vertebroplastia utilizando sulfato de calcio y tornillos intermedios para aumentar el nivel de instrumentación, con una baja incidencia de fracaso del implante y pérdida de la corrección lograda.<sup>3</sup>

Se observó una mejoría en los resultados clínicos en todos los pacientes y no se encontraron casos de fracaso del implante y deformidad progresiva. Más importante aún es que este procedimiento elimina la necesidad de un abordaje anterior tradicional en la mayoría de los casos con fracturas toracolumbares por compresión axial grave, lo que disminuye la morbilidad inherente y el riesgo de lesiones a las estructuras viscerales y vasculares relacionados con el abordaje anterior.

Otros autores como Xiao Jing y su equipo también han demostrado que la reconstrucción columna anterior por la vertebroplastia o cifoplastia, utilizando sustitutos de hueso, brinda buenos resultados para aumentar la estabilidad de la instrumentación.<sup>11</sup>

El tema abordado necesita seguir estudiándose mediante la realización de trabajos de mayor calidad, para lograr protocolizar el tratamiento de las fracturas por estallido toracolumbar y de esta manera unificar criterios entre los diferentes cirujanos de columna.

## Conclusión

Las fracturas por estallido toracolumbar siguen siendo controversiales en su tratamiento. Nuestra revisión sistemática refleja, en primer lugar, bajo nivel de evidencia en toda la bibliografía encontrada y, por otro lado, falta de consenso en

el momento de la toma de decisiones con diferentes opciones según la experiencia y preferencia del cirujano. Sin embargo, la elección en mayor proporción ha sido el tratamiento con fijación posterior de segmento corto pero sin seguimiento a largo plazo. Respecto al déficit neurológico, la descompresión quirúrgica logró consenso entre todos los cirujanos.

## Referencias

- Zhang L, Zou J, Gan M, Shi J, Li J, Yang H. Treatment of thoracolumbar burst fractures: short-segment pedicle instrumentation versus kyphoplasty. *Acta Orthop Belg.* 2013; 79(6): 718-25.
- Wu H, Zhao DX, Jiang R, Zhou XY. Surgical treatment of Denis type B thoracolumbar burst fracture with neurological deficiency by paraspinous approach. *Braz J Med Biol Res.* 2016; 49(11): e5599.
- Chen C, Lv G, Xu B, Zhang X, Ma X. Posterior short-segment instrumentation and limited segmental decompression supplemented with vertebroplasty with calcium sulphate and intermediate screws for thoracolumbar burst fractures. *Eur Spine J.* 2014; 23(7): 1548-57.
- Schouten R, Lewkonja P, Noonan VK, Dvorak MF, Fisher CG. Expectations of recovery and functional outcomes following thoracolumbar trauma: an evidence-based medicine process to determine what surgeons should be telling their patients. *J Neurosurg Spine.* 2015; 22(1): 101-11.
- Ko SB, Lee SW. Result of posterior instrumentation without fusion in the management of thoracolumbar and lumbar unstable burst fracture. *J Spinal Disord Tech.* 2014; 27(4): 189-95.
- Zhang Z, Chen G, Sun J, Wang G, Yang H, Luo Z, et al. Posterior indirect reduction and pedicle screw fixation without laminectomy for Denis type B thoracolumbar burst fractures with incomplete neurologic deficit. *J Orthop Surg Res.* 2015; 10: 85.
- Deng Z, Zou H, Cai L, Ping A, Wang Y, Ai Q. The retrospective analysis of posterior short-segment pedicle instrumentation without fusion for thoracolumbar burst fracture with neurological deficit. *ScientificWorldJournal.* 2014; 2014: 457634.
- Toyone T, Ozawa T, Inada K, Shirahata T, Shibo R, Watanabe A, et al. Short-segment fixation without fusion for thoracolumbar burst fractures with neurological deficit can preserve thoracolumbar motion without resulting in post-traumatic disc degeneration: a 10-year follow-up study. *Spine (Phila Pa 1976).* 2013; 38(17): 1482-90.
- Hitchon PW, Abode-Iyamah K, Dahdaleh NS, Shaffrey C, Noeller J, He W, et al. Nonoperative management in neurologically intact thoracolumbar burst fractures: clinical and radiographic outcomes. *Spine (Phila Pa 1976).* 2016; 41(6): 483-9.
- Machino M, Yukawa Y, Ito K, Kanbara S, Morita D, Kato F. Posterior ligamentous complex injuries are related to fracture severity and neurological damage in patients with acute thoracic and lumbar burst fractures. *Yonsei Med J.* 2013; 54(4): 1020-5.
- Xiao J, Wang X, Tan X. Treatment for thoracolumbar spinal burst fracture in youth and middle-aged adults by bone cement filling. *Zhong Nan Da Xue Xue Bao Yi Xue Ban.* 2016; 41(8): 832-7.