

Osteosíntesis mínimamente invasiva con placa anatómica bloqueada en fracturas desplazadas del tercio medio de clavícula

Minimally invasive osteosynthesis with blocked anatomical plate in displaced fractures of the middle third of the clavicle

Cárdenas G*

Instituto de Seguridad del Trabajo (IST), Viña del Mar, Chile.

RESUMEN. El tratamiento quirúrgico de las fracturas desplazadas del tercio medio de clavícula ha ganado popularidad durante la última década, ya que permite acortar el período de recuperación, acelerando la reincorporación laboral y deportiva, al mismo tiempo que disminuye significativamente el riesgo de no unión. Sin embargo, las molestias relacionadas con el abordaje cutáneo como dolor e irritación a nivel de la cicatriz, las alteraciones sensitivas persistentes (hipoestesia, hiperestesia o disestesias) y la inconformidad cosmética continúan siendo motivo de preocupación por parte de los pacientes, alterando su percepción subjetiva del resultado quirúrgico obtenido. En tiempos recientes la técnica mínimamente invasiva se ha descrito para el manejo de este tipo de fracturas, demostrando reducir las posibles complicaciones de la técnica tradicional abierta mientras que mantiene sus principales beneficios, optimizando además la capacidad biológica reparativa de la clavícula, ya que respeta la vascularización del foco de fractura. El objetivo de este artículo es describir paso a paso la técnica quirúrgica mínimamente invasiva para el manejo de fracturas desplazadas del tercio medio de clavícula, reportando además los resultados clínicos obtenidos en una serie de casos intervenidos con esta técnica.

Palabras clave: Fractura de clavícula, osteosíntesis mínimamente invasiva, fijación percutánea.

ABSTRACT. Surgical management of displaced midshaft clavicular fractures has gained popularity in the last decade due to reductions in functional recovery times and lower rates of nonunion. However, several complications related to the open approach have been described and remain concerning for patients. These potential sequelae include scar pain, local irritation, peri-incisional numbness, and cosmetic deformity, all of which may contribute to unsatisfactory subjective outcomes. Recently, minimally invasive plate osteosynthesis (MIPO) technique has been described for the treatment of these fractures. This approach presents the opportunity to reduce shortcomings of the traditional open approach while maintaining its benefits, respecting the biological healing environment and preserving blood supply to the fracture site. The purpose of this study is to provide a step-by-step description of the MIPO surgical technique for management of displaced midshaft clavicular fractures and report the clinical outcomes of a case series using this technique.

Keywords: Clavicle fracture, minimally invasive plate osteosynthesis, percutaneous plating.

Nivel de evidencia: IV (Serie de casos. Técnica quirúrgica)

* Unidad de Cirugía de Hombro, Departamento de Traumatología y Ortopedia, Instituto de Seguridad del Trabajo (IST), Viña del Mar, Chile.

Correspondencia:

Gabriel Cárdenas

Avenida Alvares Núm. 662, 2520000, Viña de Mar, Chile.

E-mail: dr.gcardenaso@gmail.com

Recibido: 09-12-2020. Aceptado: 10-09-2021.

Citar como: Cárdenas G. Osteosíntesis mínimamente invasiva con placa anatómica bloqueada en fracturas desplazadas del tercio medio de clavícula. Acta Ortop Mex. 2021; 35(5): 479-485. <https://dx.doi.org/10.35366/104579>



Introducción

Las fracturas de clavícula constituyen de 2 a 5% del total de las fracturas y hasta 44% de las fracturas de la cintura escapular. Aproximadamente 80% afectan al tercio medio y de éstas de 50 a 75% corresponden a fracturas desplazadas.^{1,2} Aunque históricamente las fracturas desplazadas del tercio medio se han manejado en forma ortopédica mediante un inmovilizador simple o un «vendaje en 8», existe cada vez más evidencia que muestra que en este grupo particular de pacientes el tratamiento ortopédico se asocia con un significativo mayor riesgo de no unión y de resultados clínicos subóptimos.^{3,4,5} Es por esto que el tratamiento quirúrgico mediante osteosíntesis abierta con placa bloqueada ha surgido en los últimos años como una alternativa atractiva para estos pacientes, ya que permite una recuperación funcional óptima y más precoz, acelerando el retorno deportivo y laboral, incluso en aquellos pacientes sujetos a compensación, disminuyendo además significativamente el riesgo de no unión.^{3,4,5,6,7,8,9,10,11}

Sin embargo, el tratamiento quirúrgico con placa también se ha asociado a algunas complicaciones, especialmente relacionadas con el abordaje cutáneo tales como dolor e irritación en la zona de la cicatriz, inconformidad cosmética y alteraciones sensitivas cutáneas persistentes en la región infraclavicular como hipoestesia, hiperestesia o disestesias. Estas últimas se han reportado hasta en 62% de los pacientes, mientras que hasta 24% de ellos describe incluso un compromiso de la región mamaria y del pezón. Si bien todas estas complicaciones no alteran los resultados funcionales, se asocian con una percepción subjetiva insatisfactoria del resultado clínico obtenido por los pacientes.^{12,13,14}

La cirugía mínimamente invasiva o MIPO (*minimally invasive plate osteosynthesis*) en el manejo de las fracturas del tercio medio de clavícula se ha descrito en recientemente como una técnica que permite mantener las ventajas del tratamiento quirúrgico con las placas bloqueadas, al mismo tiempo que disminuye sus posibles complicaciones asociadas al abordaje tradicional abierto.^{15,16,17,18,19,20,21,22,23,24,25} Realizar pequeñas incisiones cutáneas alejadas del foco de fractura reduce significativamente el riesgo de complicaciones asociadas a la herida operatoria, disminuye el daño muscular generado y optimiza el potencial biológico de consoli-

dación de la clavícula al preservar el aporte vascular a nivel del foco de fractura. Además, evitar la lesión de los nervios supraclaviculares disminuye también el riesgo de alteraciones sensitivas cutáneas en el período postoperatorio, lo cual se asocia con mayor grado de satisfacción por parte de los pacientes.^{12,13,14}

Técnica quirúrgica

Criterio de selección del paciente: la reducción cerrada y la fijación interna mínimamente invasiva de las fracturas desplazadas del tercio medio de la clavícula es un procedimiento técnicamente demandante, por lo que recomendamos realizarla de preferencia en las fracturas de tipo 2B1 de la clasificación de Robinson,²⁶ en especial al inicio de la curva de aprendizaje.

Posicionamiento y preparación del paciente: con el paciente en posición silla de playa bajo anestesia general más un bloqueo interescalénico, previa asepsia y antisepsia de la piel, se instalan campos quirúrgicos estériles dejando libre toda la extremidad superior a intervenir desde la zona esternal y base del cuello. Se posiciona el fluoroscopio con protección estéril posterior al paciente, de tal manera que permita obtener dos proyecciones claviculares en planos ortogonales entre sí, con una proyección anteroposterior para el control medio-lateral y un céfalo-caudal para el control anteroposterior tanto de la fractura como de la placa (*Figura 1*). Es importante que el hombro quede ubicado en la mesa quirúrgica sin que existan interferencias metálicas para poder obtener las distintas proyecciones fluoroscópicas durante la cirugía.

Técnica quirúrgica: con un lápiz marcador se delimitan las referencias óseas desde la articulación esternoclavicular como límite medial hasta la articulación acromioclavicular como límite lateral. Con ayuda del fluoroscopio y antes de realizar cualquier incisión cutánea, se selecciona la placa anatómica bloqueada más apropiada para la fractura, buscando un adecuado balance entre los orificios para tornillos proximales y distales al foco de fractura (*Figura 2A*). Una vez seleccionada la placa, ésta se posiciona sobre la piel y se demarcan dos abordajes cutáneos de máximo 20 mm a cada lado del foco de fractura (*Figura 2B*).

Posteriormente se realizan las respectivas incisiones cutáneas, respetando la piel sobre el foco de fractura y dise-

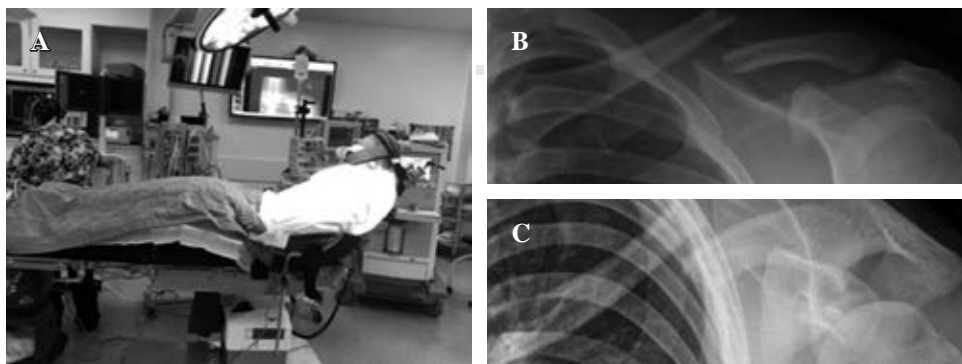


Figura 1:

Posicionamiento del paciente y fluoroscopio en la sala operatoria. **A)** Proyecciones ortogonales de la clavícula completa obtenidas previo al inicio de la cirugía. **B)** Anteroposterior, **C)** Cefalocaudal.

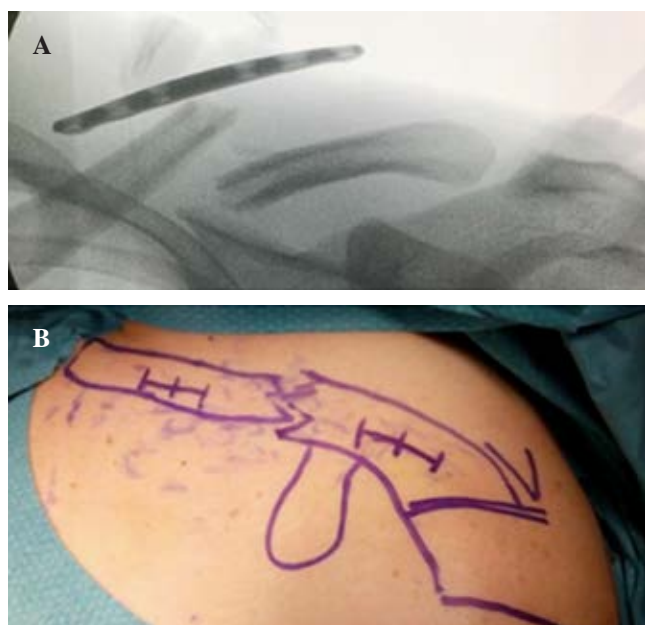


Figura 2: A) Selección de la placa bloqueada con ayuda del fluoroscopio. B) Demarcación de los abordajes cutáneos para la técnica *minimally invasive plate osteosynthesis* a cada lado del foco de fractura.

cando con electrobisturí hasta el plano óseo (*Figura 3A*). Con ayuda de un desperiostizador se efectúa un estuche perióstico alrededor de cada fragmento óseo y un túnel submuscular entre ambos, justo sobre la clavícula a nivel del foco de fractura. A través de las incisiones y con ayuda de dos pinzas de reducción se realiza una reducción instrumentada de la fractura (*Figura 3B y C*). En este punto es posible efectuar una fijación transitoria para ayudar a mantener la reducción mediante el uso de una aguja Kirschner o una pinza de reducción tipo Backhaus. Utilizando una torre de bloqueo fija a un extremo de la placa, ésta se desliza en forma submuscular fijándola transitoriamente a ambos lados de la fractura con pinzas de reducción y/o agujas de Kirschner. Una vez obtenido un adecuado posicionamiento bajo fluoroscopia de la placa en el plano mediolateral y anteroposterior, se fija definitivamente el fragmento proximal y luego el distal con un tornillo bicortical no bloqueado central a cada lado de la fractura, para luego bloquear el constructo mediante la colocación de un tornillo de bloqueo a cada lado de los tornillos corticales (*Figura 3D-F*). En la *Figura 4* se esquematiza una configuración de tornillos recomendable para este tipo de fracturas. Una vez completada la fijación con tornillos se comprueba que exista una adecuada reducción de la fractura así como un satisfactorio posicionamiento de la placa y largo de los tornillos en al menos dos planos ortogonales entre sí (*Figura 5*). Por último, se procede al cierre del plano muscular y subdérmico, utilizando suturas cutáneas reforzadas para la piel (Steri-Strip™; 3M®) más una cobertura con dos apósitos impermeables transparentes (Opsite™; Smith and Nephew®) (*Figura 6*).

Protocolo postoperatorio: Todos los pacientes siguieron el mismo protocolo postoperatorio, utilizando un cabestrillo

simple durante tres a cuatro semanas. Movimientos articulares activos de la mano, muñeca y codo fueron permitidos desde el primer día postoperatorio, al igual que ejercicios pendulares del hombro. La elevación activa del hombro intervenido fue limitada a menos de 90° durante las primeras cuatro semanas y posteriormente se permitieron las actividades de la vida diaria y una completa movilidad del hombro en forma progresiva con base en la tolerancia individual de cada paciente. Por último, se autorizaron las actividades de fuerza una vez obtenida una consolidación clínica y radiológica de la fractura, por lo general alrededor de la semana 12 postoperatoria.

Serie clínica: durante el período comprendido entre Mayo de 2017 y Mayo de 2018 fueron intervenidos 10 pacientes con esta técnica (siete hombres y tres mujeres). La edad promedio de la serie fue de 26.5 años al momento de la cirugía (rango, 17-41 años). Todos los pacientes presentaron una fractura tipo 2B1 de la clasificación de Robinson y fueron operados dentro de los 10 días siguientes de ocurrida la fractura. En todos los casos se utilizó una placa anatómica bloqueada de la misma compañía (Acumed, Hillsboro, OR, USA). El tiempo operatorio promedio fue de 79.4 ± 17.2 minutos (rango, de 60 a 105 minutos) y no se presentaron complicaciones intraoperatorias. El seguimiento promedio de la serie fue de 27.5 meses (rango, de 22 a 33.5 meses). Todos los pacientes obtuvieron una consolidación clínico-radiológica, con rangos completos de movilidad del hombro y reanudaron sus actividades tanto laborales como deportivas al mismo nivel que previo a la fractura. Ninguno de ellos presentó complicaciones durante su período postoperatorio ni necesidad de reoperación por ninguna causa hasta el momento del último control. Todos se mostraron muy satisfechos con respecto al resultado cosmético de su cicatriz operatoria, sin casos de cicatriz queloides o hipertrófica y ningún paciente reportó una alteración sensitiva cutánea. No hubo casos de irritación o prominencia de la placa y por lo tanto, ningún caso requirió su retiro (*Figuras 7 y 8*).

Discusión

En tiempos recientes se ha descrito la técnica mínimamente invasiva o MIPO (*minimally invasive plate osteosynthesis*) para el manejo de las fracturas desplazadas del tercio medio de clavícula y sus resultados se han reportado en varias series clínicas hasta la fecha.^{15,16,17,18,19,20,21,22,23,24,25} Andermahr y colaboradores publicaron en 2008 en alemán el primer caso utilizando este abordaje con una placa bloqueada recta.¹⁵ Posteriormente, dos series de pacientes fueron publicadas en 2013, la primera de 14 casos utilizando una placa en posición superior y la segunda de 19 casos con una placa anteroinferior. Ambas series reportaron 100% de consolidación con excelentes resultados clínicos y sin complicaciones perioperatorias asociadas.^{16,18} Sohn y colaboradores compararon estas dos configuraciones utilizando un abordaje MIPO

en un estudio randomizado de 45 pacientes (37 finalmente analizados) y no encontraron diferencias significativas en los resultados clínicos, radiológicos ni en la tasa de complicaciones entre ambas configuraciones, concluyendo que ambas opciones son clínicamente equivalentes, seguras y asociadas a buenos resultados funcionales.²¹

Tieyi y colaboradores¹⁹ publicaron en 2014 la serie más grande de casos operados con esta técnica utilizando una placa especialmente diseñada denominada URRP (*Universal Reconstruction Ribbon Plate*). Reportaron 100% de consolidación y 96% de resultados satisfactorios sin complicaciones mayores asociadas en un total de 269 pacientes. Sin embargo, cabe mencionar que al utilizar esta placa se requirió una segunda cirugía para su retiro en 62% de los casos (166 pacientes) en promedio 15 meses postcirugía.¹⁹

A la fecha, existen pocos estudios comparativos entre la técnica MIPO y la técnica tradicional abierta.^{27,28,29} No

obstante, recientemente Zhao y colaboradores³⁰ publicaron una revisión sistemática comparando ambas técnicas y no encontraron diferencias significativas en los resultados funcionales en el tiempo operatorio ni en el tiempo hasta la consolidación. Sin embargo, reportan que la técnica MIPO se asocia a una tasa de complicaciones menor que la técnica abierta y a una tasa mayor de satisfacción por parte de los pacientes, especialmente relacionada con el tamaño de la cicatriz y las alteraciones sensitivas cutáneas.

En relación a esto último, You y colaboradores¹³ evaluaron específicamente la presencia de alteraciones cutáneas postoperatorias en un trabajo comparativo entre abordaje MIPO y el tradicional abierto. Describen que existe una incidencia significativamente menor y menor área de compromiso de alteraciones sensitivas cutáneas con la técnica MIPO versus la técnica abierta a una semana, a tres meses y a un año después de la cirugía, todas con significancia estadística. Si bien ambas técnicas presentaron resultados

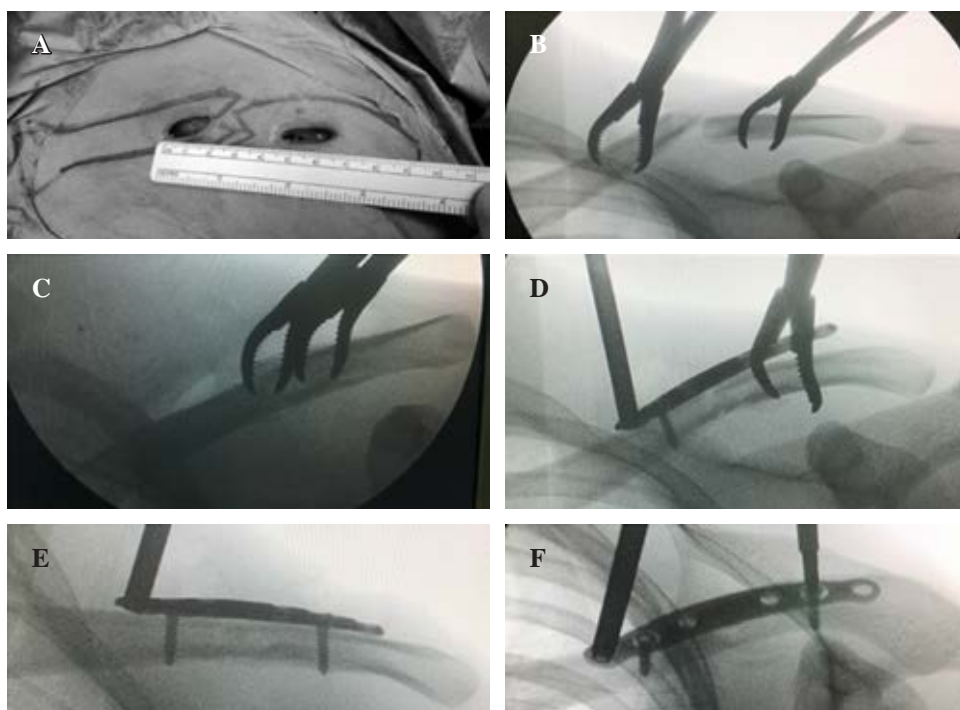


Figura 3:

A) Abordajes cutáneos de máximo 20 mm cada uno. **B)** y **C)** Reducción instrumentada a través de ambas incisiones. **D)**, **E)** y **F)** Posicionamiento de la placa y fijación con un tornillo cortical a cada lado de la fractura.

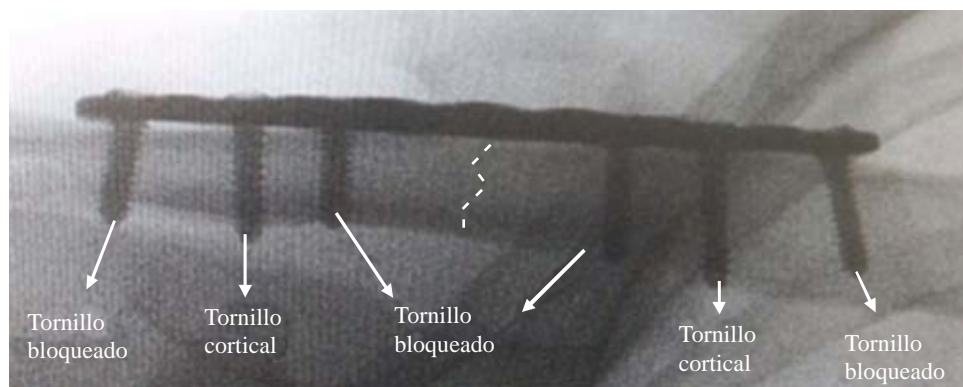


Figura 4:

Configuración recomendada de los tornillos de fijación a través de la placa bloqueada. Luego de la fijación con un tornillo cortical a cada lado de la fractura, se estabiliza definitivamente el constructo con un tornillo de bloqueo a cada lado de los tornillos corticales tanto en el fragmento proximal como en el distal de la clavícula.

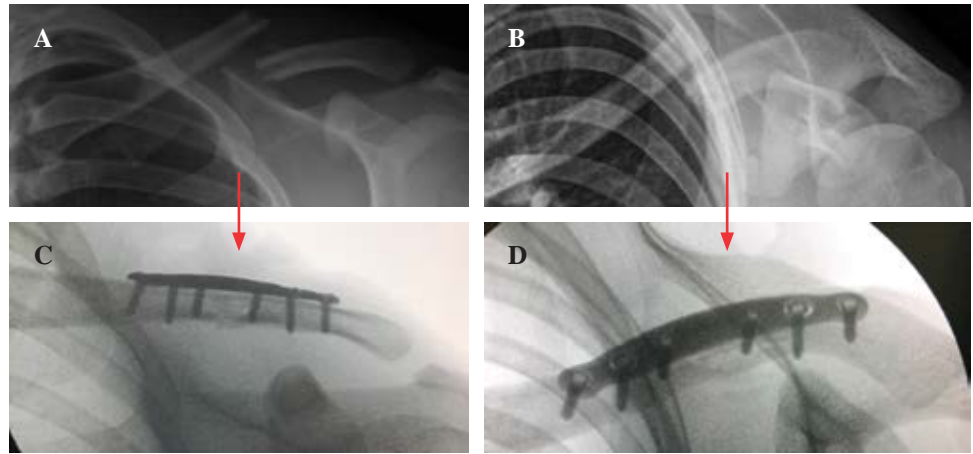


Figura 5:

Comprobación final de la reducción de la fractura, posicionamiento de la placa y largo de los tornillos de fijación en al menos dos planos radioscópicos ortogonales entre sí.

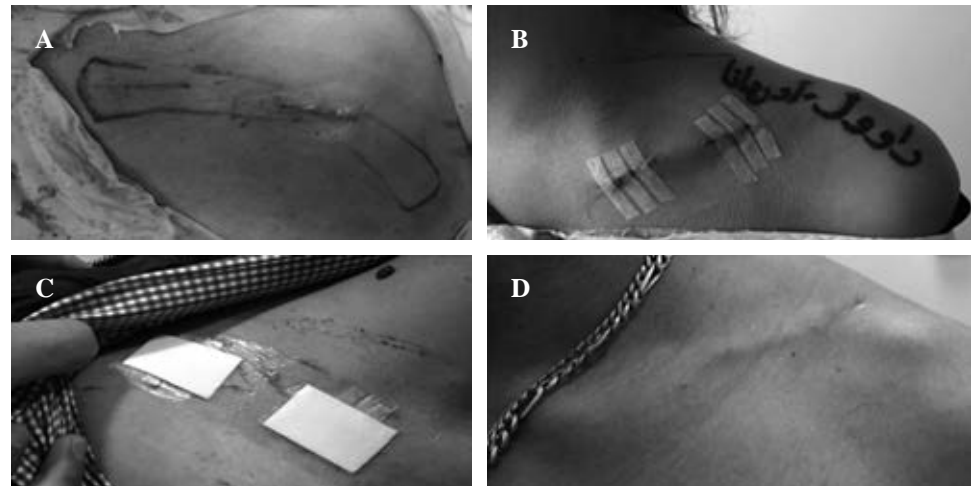


Figura 6:

Aspecto final del abordaje *minimally invasive plate osteosynthesis* en el manejo de fracturas desplazadas del tercio medio de clavícula. **A)** Posterior al cierre subcutáneo. **B)** Con las suturas cutáneas reforzadas para la piel. **C)** Con la cobertura de los apósitos impermeables transparentes para el período postoperatorio. **D)** Cicatrices operatorias luego del retiro de los apósitos demostrando una satisfactoria apariencia cosmética.

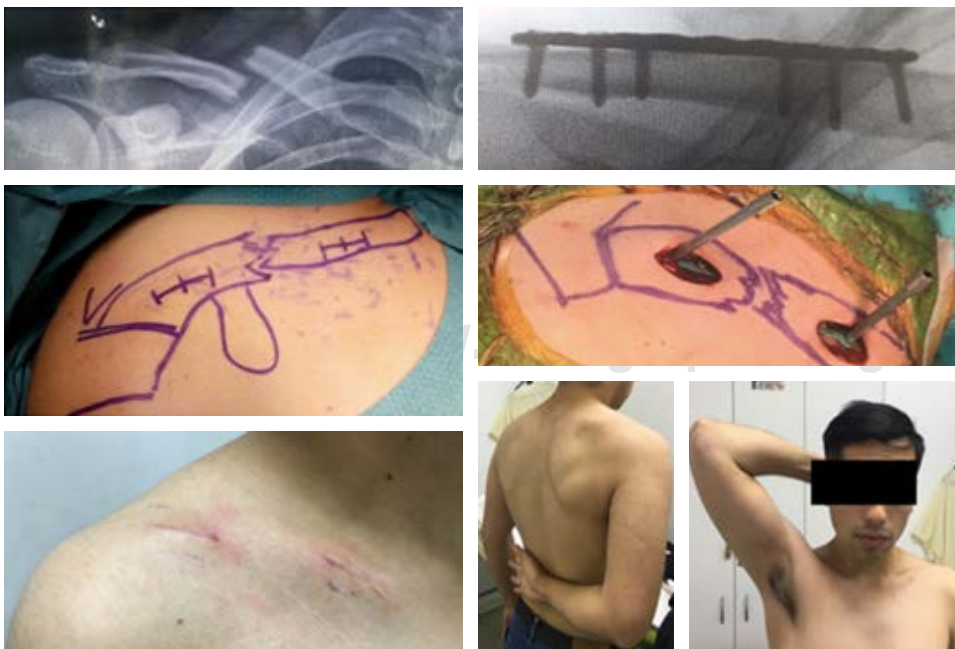

Figura 7:

Imágenes de un caso clínico completo con resultado funcional a los dos meses postoperatorios.

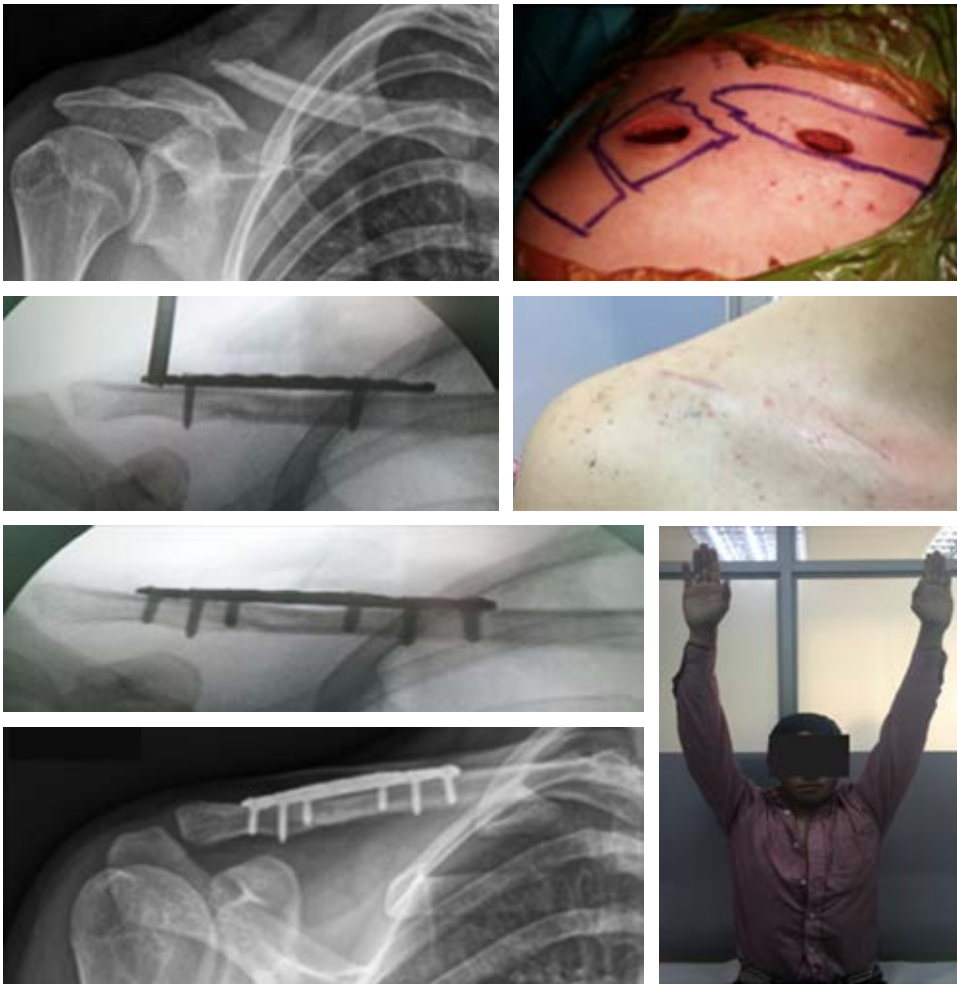

Figura 8:

Imágenes de un caso clínico completo con resultado funcional a los tres meses postoperatorios.

funcionales satisfactorios, la técnica MIPO mostró mayores índices de satisfacción con el procedimiento a un año de la cirugía.¹³

Por otra parte, si bien este abordaje es técnicamente más demandante que la cirugía abierta, los trabajos comparativos no han mostrado una diferencia significativa en el tiempo operatorio ni en la tasa de complicaciones perioperatorias entre ambas técnicas, lo cual también observamos en nuestra serie. Creemos que mantener de manera transitoria la reducción hasta la fijación definitiva de la placa es probablemente el paso más demandante del procedimiento. Pensando en esto, algunos autores han tratado de facilitar este paso de la cirugía describiendo con buenos resultados el uso de algunos dispositivos para ayudar a mantener la reducción de manera transitoria, entre los que destacan un reductor de clavícula,²⁴ un fijador externo transitorio¹⁷ o la utilización de un dispositivo endomedular durante la cirugía (EIN –*elastic intramedullary nailing*–).¹⁸

Por último, en relación al posible riesgo de complicaciones mayores asociadas a la técnica MIPO, en la literatura existe sólo un caso reportado que corresponde a un paciente que presentó un neumotórax ipsilateral detectado durante su postoperatorio inmediato que requirió la instalación de

un tubo pleural, con evolución posterior satisfactoria, por lo que al sexto día se realizó el retiro del tubo y el alta hospitalaria sin nuevas complicaciones.³¹

Conclusión

El abordaje mínimamente invasivo del tercio medio de clavícula permite obtener una reducción satisfactoria de la fractura en forma segura y reproducible. Tiene un alto nivel de satisfacción funcional y cosmético por parte de los pacientes.

Referencias

1. Rowe C. An atlas of anatomy and treatment of midclavicular fractures. *Clin Orthop Relat Res.* 1968; 58: 29-42.
2. Postacchini F, Gumina S, Santis P De, Albo F. Epidemiology of clavicle fractures. *J Shoulder Elbow Surg.* 2002; 11(5): 452-6.
3. Hill JM, Guire MHMC, Crosby LA. Closed treatment of displaced middle-third fractures of the clavicle gives poor results. *J Bone Joint Surg Br.* 1997; 79(4): 537-9.
4. Canadian Orthopaedic Trauma Society. Nonoperative treatment compared with plate fixation of displaced midshaft clavicular fractures. A multicenter, randomized clinical trial. *J Bone Joint Surg Am.* 2007; 89(1): 1-10.

5. Robinson C, Goudie E, Murray I, Jenkins P, Ahktar M, Read E, et al. Open reduction and plate fixation versus nonoperative treatment for displaced midshaft clavicular fractures. *J Bone Jt Surgery-American*. 2013; 95 (17): 1576-84. Available in: <http://journals.lww.com/00004623-201309040-00006>
6. Xu CP, Li X, Cui Z, Diao XC, Yu B. Should displaced midshaft clavicular fractures be treated surgically? A meta-analysis based on current evidence. *Eur J Orthop Surg Traumatol*. 2013; 23(6): 621-9.
7. Xu J, Xu L, Xu W, Gu Y, Xu J. Operative versus nonoperative treatment in the management of midshaft clavicular fractures: Ameta-analysis of randomized controlled trials. *J Shoulder Elb Surg*. 2014; 23(2): 173-81. Available from: <http://dx.doi.org/10.1016/j.jse.2013.06.025>
8. Berkes MB, Little MTM, Lorch DG. Open reduction internal fixation of proximal humerus fractures. *Curr Rev Musculoskelet Med*. 2013; 6(1): 47-56.
9. Naveen BM, Joshi GR, Harikrishnan B. Management of mid-shaft clavicular fractures: comparison between non-operative treatment and plate fixation in 60 patients. *Strateg Trauma Limb Reconstr*. 2017; 12(1): 11-8.
10. Wang XH, Guo WJ, Li AB, Cheng GJ, Lei T, Zhao YM. Operative versus nonoperative treatment for displaced midshaft clavicle fractures: a meta-analysis based on current evidence. *Clinics*. 2015; 70(8): 584-92.
11. Melean PA, Zuniga A, Marsalli M, Fritis NA, Cook ER, Zilleruelo M, et al. Surgical treatment of displaced middle-third clavicular fractures: A prospective, randomized trial in a working compensation population. *J Shoulder Elb Surg*. 2015; 24(4): 587-92.
12. Wang K, Dowrick A, Choi J, Rahim R, Edwards E. Post-operative numbness and patient satisfaction following plate fixation of clavicular fractures. *Injury*. 2010; 41(10): 1002-5. Available in: <http://dx.doi.org/10.1016/j.injury.2010.02.028>
13. You JM, Wu YS, Wang Y. Comparison of post-operative numbness and patient satisfaction using minimally invasive plate osteosynthesis or open plating for acute displaced clavicular shaft fractures. *Int J Surg*. 2018; 56: 21-5. Available in: <https://doi.org/10.1016/j.ijss.2018.06.007>
14. Beirer M, Postl L, Cronlein M, Siebenlist S, Huber-Wagner S, Braun KF, et al. Does a minimal invasive approach reduce anterior chest wall numbness and postoperative pain in plate fixation of clavicle fractures? *BMC Musculoskelet Disord*. 2015; 16: 128. doi: 10.1186/s12891-015-0592-4.
15. Andermahr J, Faymonville C, Rehm KE, Jubel A. Percutaneous plate osteosynthesis for clavicular fractures. Initial description. *Unfallchirurg*. 2008; 111(1): 43-5.
16. Sohn HS, Kim BY, Shin SJ. A surgical technique for minimally invasive plate osteosynthesis of clavicular midshaft fractures. *J Orthop Trauma*. 2013; 27(4): e92-6.
17. Delvaque JG, Bégué T, Villain B, Mebtouche N, Aurégan JC. Surgical treatment of mid-shaft clavicle fractures by minimally invasive internal fixation facilitated by intra-operative external fixation: a preliminary study. *Orthop Traumatol Surg Res*. 2019; 105(5): 847-52.
18. Lee HJ, Oh CW, Oh JK, Yoon JP, Kim JW, Na SB, et al. Percutaneous plating for comminuted midshaft fractures of the clavicle: A surgical technique to aid the reduction with nail assistance. *Injury*. 2013; 44(4): 465-70. Available from: <http://dx.doi.org/10.1016/j.injury.2012.09.030>
19. Tieyi Y, Shuyi L, Yan Z, Guohua H, Jin S, Rui J. Minimally invasive plating for fresh displaced midshaft fractures of the clavicle. *Orthopedics*. 2014; 37(10): 679-83.
20. Wang X, Wang Z, Xia S, Fu B. Minimally invasive in the treatment of clavicle middle part fractures with locking reconstruction plate. *Int J Surg*. 2014; 12(7): 654-8. Available from: <http://dx.doi.org/10.1016/j.ijss.2014.05.001>
21. Sohn HS, Shon MS, Lee KH, Song SJ. Clinical comparison of two different plating methods in minimally invasive plate osteosynthesis for clavicular midshaft fractures: A randomized controlled trial. *Injury*. 2015; 46(11): 2230-8. Available in: <http://dx.doi.org/10.1016/j.injury.2015.08.018>
22. Al-Sadek TA, Niklev D, Al-Sadek A. Midshaft clavicular fractures - Osteosynthesis with minimally invasive technique. *Maced J Med Sci*. 2016; 4(4): 647-9.
23. Zhang Y, Xu J, Zhang C, Sun Y. Minimally invasive plate osteosynthesis for midshaft clavicular fractures using superior anatomic plating. *J Shoulder Elb Surg*. 2016; 25(1): e7-12. Available in: <http://dx.doi.org/10.1016/j.jse.2015.06.024>
24. Zhang T, Chen W, Sun J, Zhang Q, Zhang Y. Minimally invasive plate osteosynthesis technique for displaced midshaft clavicular fracture using the clavicle retractor. *Int Orthop*. 2017; 41(8): 1679-83. Available in: <http://dx.doi.org/10.1007/s00264-016-3392-z>
25. Kundangar RS, Mohanty SP, Bhat NS. Minimally invasive plate osteosynthesis (MIPO) in AO/OTA type B displaced clavicle fractures. *Musculoskelet Surg*. 2019; 103(2): 191-7. Available in: <https://doi.org/10.1007/s12306-018-0577-1>
26. Robinson CM. Fractures of the clavicle in the adult: epidemiology and classification. *J Bone Jt Surg*. 1998; 80(3): 476-84. Available in: <http://www.bjj.boneandjoint.org.uk/cgi/doi/10.1302/0301-620X.80B3.8079>
27. Jiang H, Qu W. Operative treatment of clavicle midshaft fractures using a locking compression plate: comparison between mini-invasive plate osteosynthesis (MIPPO) technique and conventional open reduction. *Orthop Traumatol Surg Res*. 2012; 98(6): 666-71.
28. Zehir S, Sahin E, Songür M, Altunkilic T, OZdemir G. Minimal Invasive Percutaneous plate osteosynthesis (MIPPO) vs open plating in superior plating of midshaft clavicle fractures. *Acta Orthop Belg*. 2018; 84(4): 491-6.
29. Sohn HS, Kim WJ, Shon MS. Comparison between open plating versus minimally invasive plate osteosynthesis for acute displaced clavicular shaft fractures. *Injury*. 2015; 46(8): 1577-84. Available from: <http://dx.doi.org/10.1016/j.injury.2015.05.038>
30. Zhao E, Zhang R, Wu D, Guo Y, Liu Q. Comparison between minimally invasive plate osteosynthesis and conventional open plating for midshaft clavicle fractures: a systematic review and meta-analysis. *Biomed Res Int*. 2019; 2019: 7081032.
31. Kim MK, Lee HJ, You AH, Kang HY. Pneumothorax after minimally invasive plate osteosynthesis for midshaft clavicle fracture: a case report. *Medicine (Baltimore)*. 2019; 98(33): e16836.

Conflicto de intereses: El autor de este artículo declara no tener ningún conflicto de intereses.