

Artículo de revisión

doi: 10.35366/123288

Fractura del *hallux*: anatomía, biomecánica, clasificación, manejo y rehabilitación. Revisión narrativa

Hallux fracture: anatomy, biomechanics, classification, management, and rehabilitation. Narrative review

Romero-Ante JM,* Hernández-Devía A‡

Hospital Alma Máter de Antioquia.

RESUMEN. Introducción: las fracturas de la falange proximal del *hallux* se encuentran dentro de las lesiones más frecuentes del antepié con alta relevancia clínica debido a su impacto en la biomecánica de la marcha. Estas fracturas pueden variar de acuerdo al mecanismo del trauma, el compromiso articular y la afectación de partes blandas. Existen diferentes opciones terapéuticas incluyendo tratamiento conservador y manejo quirúrgico con diferentes técnicas e implantes, por lo que se realizó una revisión de la literatura en inglés y español de los últimos 30 años sobre estas fracturas. **Objetivo:** reunir la información general disponible acerca de las fracturas que afectan la falange proximal del *hallux*, con relación a la anatomía, biomecánica, mecanismo de trauma, evaluación clínica, clasificación de la fractura, opciones de manejo y plan de rehabilitación. **Material y métodos:** se revisó la literatura disponible desde 1993 hasta 2024, obtenida de libros de texto y bases de datos como PubMed, Cochrane, Embase, Google Scholar, con el fin de unificar los conceptos más importantes hasta el momento publicados. **Conclusión:** las lesiones traumáticas que afectan el *hallux* deben evaluarse de manera adecuada, tras determinar el mecanismo causal y la inspección radiográfica, en búsqueda de fracturas o luxofracturas, las cuales pueden exhibir criterios de estabilidad o inestabilidad que nos inclinen la balanza para la toma de decisiones

ABSTRACT. Introduction: fractures of the proximal phalanx of the *hallux* are among the most common forefoot injuries and are of significant clinical relevance due to their impact on gait biomechanics. These fractures may vary according to the mechanism of injury, the degree of articular involvement, and the associated soft tissue damage. Several therapeutic options are available, including conservative treatment and surgical management using different techniques and implants. Therefore, a review of the English and Spanish language literature published over the last 30 years regarding these fractures was conducted. **Objective:** to gather the general information available about fractures affecting the proximal phalanx of the *hallux*, in relation to anatomy, biomechanics, trauma mechanism, clinical evaluation, fracture classification, management options and rehabilitation protocol. **Material and methods:** the available literature from 1993 to 2024 was reviewed, including information obtained from textbooks and databases such as PubMed, Cochrane, Embase, Google Scholar, to unify the most important concepts published so far. **Conclusion:** traumatic injuries affecting the *hallux* should be adequately evaluated after figuring out the causal mechanism and do a right radiographic inspection, to rule out fractures or fracture-dislocation, which may require, according to stability or instability criteria, a possible

Nivel de evidencia: IV

* Médico Ortopedista, Hospital Alma Máter de Antioquia. Antioquia, Colombia. ORCID: 0000-0002-9390-9496

‡ Residente de Ortopedia y Traumatología, Universidad de Antioquia, Medellín, Colombia. ORCID: 0009-0000-4779-5937

Correspondencia:

Juan Manuel Romero-Ante

E-mail: juanmaorto@hotmail.es

juanmaro04041977@gmail.com

Recibido: 07-01-2025. Aceptado: 04-04-2025.

Citar como: Romero-Ante JM, Hernández-Devía A. Fractura del *hallux*: anatomía, biomecánica, clasificación, manejo y rehabilitación. Revisión narrativa. Acta Ortop Mex. 2026; 40(3): 179-186. <https://dx.doi.org/10.35366/123288>



hacia un posible manejo quirúrgico. La gran mayoría de lesiones son susceptibles de manejo conservador; en casos seleccionados, la reducción cerrada o abierta con el uso de implantes puede llegar a ser necesaria para disminuir la probabilidad de secuelas sintomáticas y/o funcionales.

Palabras clave: falange proximal, *hallux*, fijación interna, rehabilitación, complicaciones.

surgical management. Many injuries are susceptible to conservative management, but in selected cases, closed or open reduction with the use of implants may become necessary to reduce the probability of symptomatic and/or functional sequelae.

Keywords: proximal phalanx, *hallux*, internal fixation, rehabilitation, complications.

Introducción

El *hallux* tiene una falange proximal y una distal, mientras que los dedos restantes o menores poseen una falange proximal, media y distal. Las fracturas en las falanges son las más comunes entre las fracturas del antepié; las del *hallux* son clínicamente más significativas debido a que pueden generar un compromiso de la fase de despegue, en el tercer ciclo de la marcha. Las fracturas de la falange proximal del *hallux* pueden presentar patrones simples o complejos, de acuerdo con la personalidad de la fractura, el mecanismo del trauma, el trazo articular y el compromiso de partes blandas.¹

Las diferentes alternativas terapéuticas que existen para estas fracturas varían desde el tratamiento conservador hasta intervenciones quirúrgicas, incluyendo el uso de implantes como agujas de Kirschner, tornillos y placas.

Al igual que en otras fracturas, es esencial realizar un enfoque individualizado para cada paciente y su lesión, evaluando cuidadosamente la demanda funcional, así como las expectativas de recuperación y rehabilitación. Esto permitirá definir el tipo de tratamiento más adecuado en cada caso particular.

Se realizó una revisión de la literatura disponible en inglés y en español de los últimos 30 años relacionada con las fracturas que afectan la falange proximal del *hallux*. El objetivo de esta revisión fue obtener una visión general de las características de estas fracturas, así como de su anatomía y la función del *hallux* dentro de la biomecánica del ciclo de la marcha. Asimismo, se buscó entender el impacto de un tratamiento adecuado y oportuno para lograr un desenlace funcional favorable, con una recuperación satisfactoria.

Anatomía

El *hallux* está compuesto por dos falanges, una proximal y otra distal. Las dos falanges están conectadas por una articulación interfalángica (IF) de tipo trocoide que da principalmente un rango de movimiento en el plano sagital. La falange proximal recibe las inserciones de varios tendones que permiten la flexión dorsal y plantar, siendo fundamental para la marcha.²

En la base dorsal de la falange proximal del *hallux* se insertan: el extensor *hallucis brevis*, cuya función es la extensión de la articulación metatarsofalángica del primer dedo,

el *abductor hallucis* (zona medial de la base), el cual abduce y flexiona, el *flexor hallucis brevis* (zona lateral y medial de la base), que genera la flexión de la articulación metatarsofalángica, y el *adductor hallucis* (zona lateral de la base), el cual aduce el primer dedo.³

La articulación metatarsofalángica del *hallux* es una enartrosis (*Ball and socket*) en la cual la cabeza del primer metatarsiano tiene forma de leva y es más grande que la base de la falange proximal, generando así un movimiento más complejo al de una simple bisagra en el cual el centro de la rotación es dinámico. La movilidad pasiva suele ser de 45° en flexión plantar y de 90° en flexión dorsal,⁴ con movimientos de abducción y aducción limitados. A su vez, la disposición de los ligamentos en forma de abanico que se originan desde los epicóndilos medial y lateral de la cabeza del metatarsiano constituyen los ligamentos colaterales medial y lateral, responsables de la restricción mecánica del estrés en valgo y varo, respectivamente.⁵

En la zona plantar, la placa plantar, la cual es fuerte y fibrosa, provee estabilidad, insertándose firmemente en la base de la primera falange, pero holgadamente en el aspecto plantar del cuello del metatarsiano como parte de la cápsula articular. Presenta un espesor de 2 a 5 mm, siendo más gruesa en la zona situada por debajo de la cabeza del metatarsiano. La parte dorsal de la placa es lisa, lo cual permite el deslizamiento suave de la cabeza del metatarsiano sobre ella. La placa en sí misma es una confluencia de los ligamentos y tendones, incluyendo los colaterales, la fascia plantar, los ligamentos metatarso-sesamoideos y falange-sesamoideos, los músculos abductor y *adductor hallucis*, el extensor *digitorum brevis* y el flexor *hallucis brevis*. La placa plantar, junto con la base de la falange y los ligamentos colaterales, forman una unidad anatómico-funcional cuya función es aumentar la base articular de la falange proximal y, por ende, son un estabilizador estático de la articulación metatarsofalángica.⁶

Biomecánica

Durante el ciclo de la marcha, el antepié experimenta picos de presión plantar más altos cuanto mayor sea la velocidad al caminar o correr. Los dedos de los pies representan 62.2% del pico de empuje durante el despegue, y alcanzan 76.7% a velocidad máxima. Por otra parte, para el caso solamente del *hallux*, éste soporta, en condiciones basales, 27% de la carga, y llega al 64.6% durante la marcha rápida.⁷



Figura 1:

Representación del *hallux*. Museo del Vaticano. Roma. Italia. 2019. Cortesía: familia Romero Rosero.

Epidemiología

Las fracturas en las falanges de los pies representan 3.6 al 8% del total de lesiones en la extremidad inferior. De éstas, las fracturas que comprometen el *hallux* alcanzan 38-56% de todas las lesiones de los dedos; en la falange proximal, se ubican en 44.6%.^{8,9}

Mecanismo de trauma

Varía desde traumas de baja energía, resultantes de fuerzas directas o indirectas, hasta traumas de alta energía, por la caída de un objeto pesado o un impacto directo posterior a una caída de altura o accidente automovilístico.¹⁰

Las fracturas del *hallux* típicamente ocurren a través de mecanismos de aplastamiento, carga axial o hiperextensión. En el primer caso, se debe a la caída de un objeto pesado directamente en esta zona. El mecanismo con carga axial ocurre al sufrir trauma frontal contra un elemento sólido (*Figura 1*). Son las más frecuentes y ocasionan fracturas conminutas o transversas. Finalmente, la lesión por hiperextensión genera fracturas espirales o avulsivas.¹¹

Evaluación clínica

En el contexto agudo, el dolor local, el edema, la equimosis, la presencia de heridas, la imposibilidad para calzar el zapato, la ausencia del despegue en el ciclo de la marcha, la limitación para la flexoextensión de la articulación interfalángica o aún de la metatarsofalángica, así como la presencia de un hematoma subungueal son signos clínicos que pueden estar presentes.^{12,13}

Estudios de imagen

En trauma de pie, las radiografías con proyección anteroposterior (AP), lateral, oblicuas comparativas y, si el paciente lo tolera, con apoyo o carga, son apropiadas para la evaluación inicial.¹⁴

Por otra parte, la tomografía axial computarizada ofrece la mejor calidad de resolución, así como mejor rendimien-

to para evaluar la anatomía ósea y las lesiones traumáticas como fracturas o luxofracturas, disminuyendo los errores asociados a la sobreposición de imágenes y distorsión que pueden presentarse con la radiografía convencional. Sin embargo, se debe considerar que la tomografía es más costosa y está asociada con dosis más altas de radiación.¹⁵

Clasificación

La clasificación AO (Asociación para el estudio de la Osteosíntesis) permite un entendimiento claro de estas fracturas, de forma similar a lo postulado para los huesos largos. Las falanges están representadas por el número 88 y el *hallux* por el número 1; posteriormente, se asigna el número dependiendo de la localización de la fractura: 1 si es proximal, 2 medial o 3 si es distal en la diáfisis; por último, se asigna la letra A, B o C de acuerdo con el tipo de fractura, si es extraarticular, articular parcial o intraarticular completa, respectivamente.¹⁶

Tratamiento

Conservador

La mayoría de las fracturas del *hallux* son candidatas a manejo conservador.¹⁷ Las fracturas no desplazadas pueden tratarse con inmovilización mediante un vendaje digital (*buddy-tapping*), aplicación de hielo, elevación y analgésicos orales, con restricción de la carga del pie afectado mediante un zapato de suela rígida por seis semanas o con una férula de yeso en algunos casos. Como alternativa, se puede usar un zapato de descarga en el antepié o una ortesis.

Se debe realizar un seguimiento una o dos semanas después para descartar un desplazamiento adicional, el cual puede ocurrir secundario a la tracción e *imbalance* del extensor y el *flexor hallucis longus*.¹⁸

Quirúrgico

La cirugía está indicada en pacientes con fracturas intraarticulares desplazadas de más de 2 mm, compromiso de la superficie articular mayor a un tercio, presencia de subluxación plantar, fracturas abiertas, metadiáfisarias inestables por desviación rotacional, lesiones fisarias y extraarticulares con conminución.¹⁹ Los ángulos aceptables de deformidad inicial en fractura de falange proximal del *hallux* para determinar si se realiza únicamente una reducción cerrada o instrumentación aún no están claramente definidos.²⁰

Dworkin y su equipo,²¹ en una serie comparativa de 12 casos en el manejo de fracturas de la falange proximal del *hallux*, consideran una opción adecuada inclinarse por la reducción cerrada en casos de angulación inicial, hasta 25 grados en el plano sagital, y por osteosíntesis, si la angulación excede los 42 grados. Al final del análisis de los datos exponen que la angulación residual tras cualquiera de estos manejos ofrecía buenos resultados si se conseguía una angulación de 12 a 15 grados en el plano sagital y 4 grados de angulación en el plano transversal.

Por otra parte, las fracturas abiertas de la falange proximal del *hallux* se clasifican, según Gustilo y Anderson, en tipo I, II y III. Deben ser llevadas a manejo quirúrgico siguiendo los mismos principios que en otros huesos; asimismo, se recomienda realizar lavado y desbridamiento, aplicación de toxoide tetánico, iniciar antibiótico venoso y proceder a la estabilización de la fractura con el método ideal, de acuerdo con sus características particulares.²²

Métodos de fijación

El método de reducción percutáneo o abierto, el tipo de material para la fijación y el abordaje para estas fracturas estará determinado por factores tales como patrón de fractura, tamaño de los fragmentos óseos, conminución, calidad del hueso, tiempo de evolución, compromiso de los tejidos blandos, disponibilidad de recurso y la experticia del cirujano.²³

Agujas de Kirschner

Se pueden usar para fracturas transversas extraarticulares, de forma percutánea y con una configuración cruzada. Idealmente en fracturas con poco tiempo de evolución. No obstante, estos implantes ofrecen menor estabilidad que los tornillos; no deben cruzarse en el foco de fractura. Su tiempo de permanencia es de 4 a 6 semanas¹⁰ (Figuras 2 y 3).

Se ha descrito la técnica de reducción cerrada con vendaje de gasa alrededor de la fractura de falange proximal para mantenerla de forma rápida, no invasiva y sin necesidad de

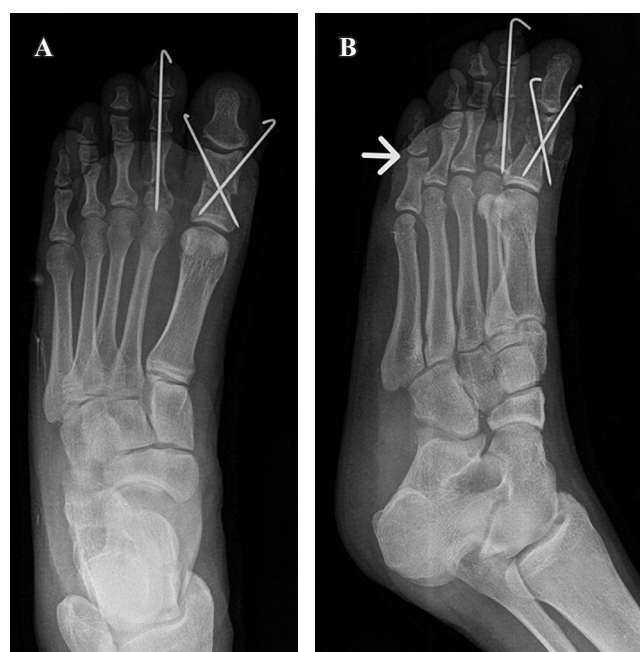

Figura 3: Radiografía de control postquirúrgico de pie derecho. **A)** Fijación con agujas de Kirschner cruzadas en falange proximal de *hallux* y en segundo dedo, con implantación endomedular. **B)** Adecuada reducción y posición de las agujas. Luxación de quinto dedo reducida (cabeza de flecha).

posicionar pinzas de puntas que generen interferencia con la fluoroscopia, mientras se hace la fijación con agujas de Kirschner.²⁴

Tornillos

Se dispone en el mercado de diversos sistemas de minifragmentos con tornillos para implantación con técnica de compresión (*lag screw*). Los sistemas de 2.4 a 2.7 mm son los recomendados para fracturas con patrones simples extraarticulares (espirales, oblicuas y transversas), y en fracturas parciales articulares (unicondilares).²⁵ Actualmente, los tornillos canulados y sin cabeza son los más utilizados, ya que tienen un mejor perfil biomecánico y generan menos irritación de los tejidos blandos adyacentes²⁶ (Figura 4).

Placas

En caso de fracturas con inestabilidad (conminución, segmentarias, mala calidad ósea, trazos bicondilares) con alto riesgo de pérdida de la reducción, el uso de implantes más rígidos permite mantener la alineación durante el proceso de rehabilitación hasta alcanzar la consolidación de la fractura, disminuyendo la posibilidad de pérdida de la reducción y falla en el manejo.²⁷ Los sistemas de miniplacas pueden ser convencionales o bloqueados; estos últimos se utilizan principalmente en las fracturas de pacientes con osteoporosis y/o conminución.²⁵

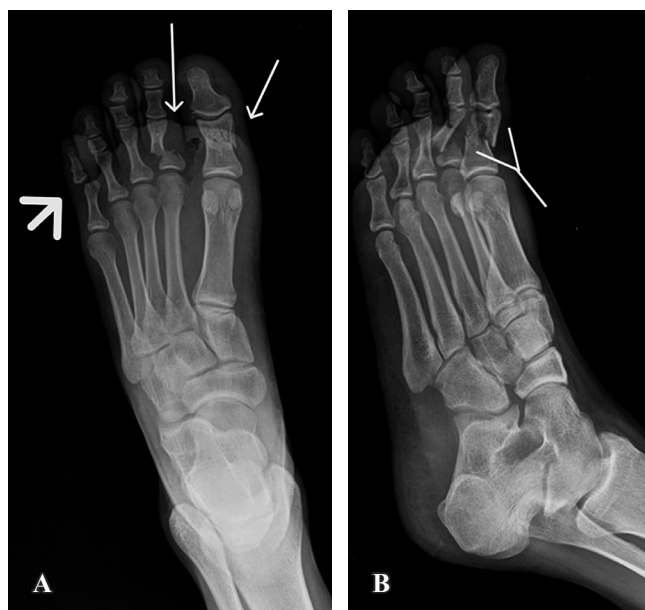

Figura 2: **A)** Radiografía anteroposterior de pie derecho, con fractura transversa de falange proximal de *hallux* y del segundo dedo (flechas delgadas blancas). Luxación interfalángica de quinto dedo (cabeza de flecha). **B)** Radiografía oblicua de pie derecho, con angulación no tolerable de ambas fracturas (flecha en Y).

El autoinjerto de hueso esponjoso tomado del calcáneo, tibia proximal o tibia distal es seguro y tiene bajas tasas de complicaciones mayores, cerca de 6.8%, lo cual es menos de la mitad de lo reportado con la toma de injerto de cresta ilíaca. Puede aplicarse en defecto óseo residual tras la reducción de la fractura²⁸ (Figura 5).

Abordajes quirúrgicos

Abordaje medial

Es el más frecuentemente empleado y recomendado para fracturas de falange proximal y distal, con o sin tra-

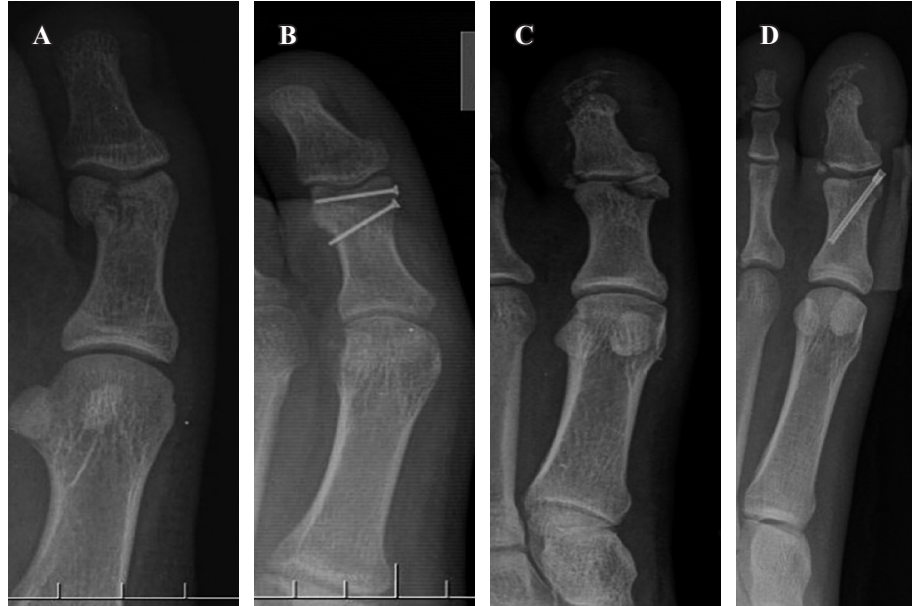

Figura 4:

Radiografía de *hallux*. **A)** Fractura unicoronal en falange proximal lateral. **B)** Fijación con tornillos de rosca completa con técnica de compresión. **C)** Fractura unicoronal medial pequeña con escalón articular. **D)** Fijación con tornillo canulado sin cabeza.

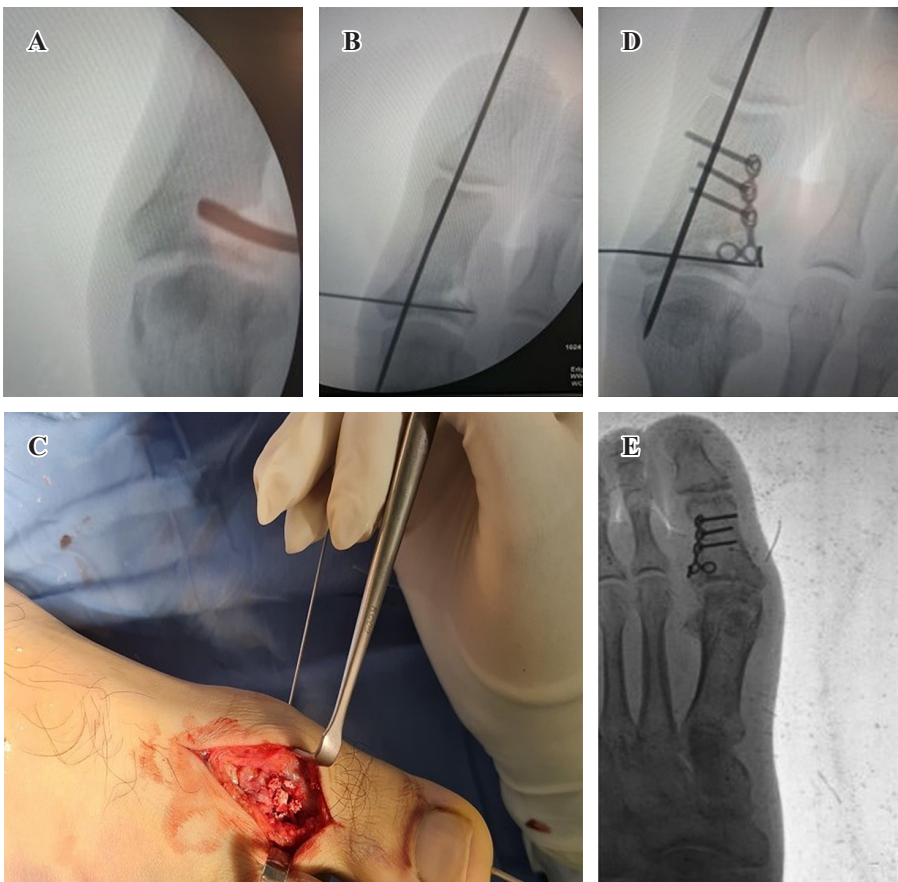


Figura 5:

Fractura de *hallux* izquierdo. **A)** Desimpacción articular. **B)** Reducción sostenida con agujas de Kirschner. **C)** Aplicación de injerto óseo córtico-esponjoso en defecto óseo residual (imagen intraoperatoria). **D)** Fijación con placa y tornillos. **E)** Radiografía de control con resultado final, tras consolidación de fractura.

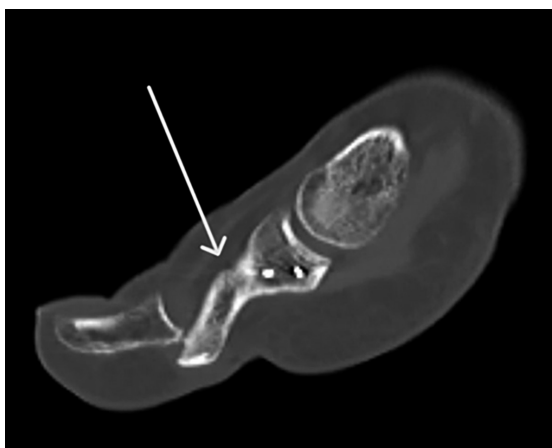


Figura 6: Fractura de falange proximal de *hallux*. Mal unión de fragmento condilar, con deformidad en flexión plantar (flecha blanca).

zo articular. Es útil en caso de fractura de sesamoideos o de tercio distal del primer metatarsiano. Inicia con una incisión en piel sobre el tercio medio de la falange proximal y se extiende hasta la región metadiáfisaria de la falange distal. Se deben identificar y proteger los paquetes digitales neurovasculares: plantar medial (rama del nervio plantar medial) y dorsal medial (rama del nervio peroneo superficial), los cuales proporcionan la inervación sensitiva local.²⁹

Abordaje dorsomedial

Empleado para la reducción y fijación de fracturas bicondilares desplazadas (> 2 mm), así como en fractura unicondilar medial o diáfisarias inestables. Se realiza una incisión dorsal longitudinal sobre la falange proximal, la cual se puede extender incluso a la articulación interfalángica en forma paratendinosa, medial al extensor largo del *hallux*. Permite la manipulación, reducción y fijación de fragmentos articulares, sin necesidad de desinsertar el mecanismo extensor.³⁰

Abordaje dorsolateral

Este abordaje permite manejar fracturas supraintercondilares de la falange proximal del *hallux* con inestabilidad, mala unión, mala rotación o aquellas con desplazamiento en valgo, las cuales requieren colocación de implantes laterales. Se realiza medial al paquete colateral lateral digital, sin necesidad de incidir el extensor largo del *hallux* o el complejo ligamentario lateral metatarsofalángico.³¹

Rehabilitación

De acuerdo con la literatura revisada, no existe un único protocolo de rehabilitación adecuado para este tipo de fracturas; no obstante, la recomendación usual para aquellas en las que se definió manejo conservador es, inicialmente, reposo, elevación de la extremidad, consumo de medica-

mentos antiinflamatorios, así como inmovilización con una férula o zapato de suela rígida, limitando la extremidad al apoyo parcial de sólo 15 a 20 kg en retropié, hasta por seis semanas. Esto ayuda a prevenir la pérdida de masa muscular que ocurre en los protocolos de no apoyo. Posterior a este tiempo, se permitirá el apoyo de acuerdo con la consolidación documentada en el seguimiento radiográfico.³²

En el caso de manejo quirúrgico, se debe iniciar con arcos de movimientos pasivos y activos del pie y tobillo; en los primeros días postquirúrgicos se recomienda mantener elevada la extremidad como medida antiedema. Los pines se remueven de 4 a 6 semanas postoperatorias. Otros implantes como tornillos o placas de minifragmentos se remueven sólo si el paciente percibe prominente el implante, idealmente usando el mismo abordaje, un año después de la fijación.¹⁰

Para reducir la rigidez y prevenir la artrofibrosis tardía, debe iniciarse la movilización pasiva del dedo bajo supervisión del grupo de terapia física, sólo una vez que el edema, dolor y las incisiones quirúrgicas estén sanas. Además, se recomienda prescribir ejercicios de estiramiento en otros grupos musculares y mantener el estado cardiovascular (ejercicios de fortalecimiento del *core* y del tercio superior del cuerpo).³³

Complicaciones

Las complicaciones asociadas a estas fracturas no son muy frecuentes, ya que en general tienen un buen pronóstico, no obstante, hay algunas que se deben mencionar por su impacto funcional.

1. Mala unión con deformidades residuales en valgo o en varo. Es más frecuente el *hallux valgus* cuando la localización de la fractura fue en la zona lateral de la cabeza o diáfisis de la falange proximal y en la zona medial de la base, para el caso de la deformidad en varo³⁴ (Figura 6).
2. La artrosis postraumática secundaria se puede presentar en fracturas con trazo articular y con reducción no anatómica, que dejan como secuela deformidad, dolor refractario y limitación funcional. La opción terapéutica más usada para esta complicación es la artrodesis de la primera articulación metatarsofalángica, que es un procedimiento en el cual la parte más distal del primer metatarsiano y la más proximal de la base de la falange proximal se preparan y se fusionan con el objetivo de eliminar el dolor, corregir las deformidades residuales a este nivel, incrementar la estabilidad de la columna media y mejorar la marcha. Se ha convertido en el procedimiento estándar para el manejo de esta secuela. Es un procedimiento confiable, con tasas de fusión de 88 al 100% y bajas tasas de revisión, con alto grado de satisfacción en los pacientes, que varían entre 73 y 100%.³⁵

Las opciones actuales para fijación incluyen tornillos en varias configuraciones, agujas de Kirschner o de Steinmann, tornillos biodegradables, placas bloqueadas o grapas con memoria de compresión; es posible la combinación de estas técnicas de fijación.³⁶

Conclusión

Las fracturas de la falange proximal del *hallux* requieren una evaluación individualizada basada en el tipo de fractura (estables, inestables, cerradas, abiertas), el estado de los tejidos blandos, las expectativas de recuperación y la demanda funcional del paciente.

Frecuentemente se puede ofrecer un tratamiento conservador, que incluye inmovilización, restricción del apoyo, analgésicos orales y antibióticos, en caso de herida que comunique con el foco de fractura. No obstante, en fracturas desplazadas, con conminución o inestables, se debe realizar un manejo quirúrgico, sea con pines, tornillos o placas.

La rehabilitación temprana con limitación parcial de la carga y apoyo progresivo, una vez haya signos de consolidación, es clave para un buen desenlace funcional; no obstante, aun cuando se realice, podrían aparecer complicaciones como el *hallux valgus* o la artrosis postraumática.

Las limitaciones de esta revisión incluyen la exclusión de artículos en otros idiomas fuera del inglés y español, así como la falta de estudios aleatorizados controlados, lo que evidencia la necesidad de más investigaciones clínicas para validar las estrategias terapéuticas propuestas.

Referencias

- Coughlin MJ, Haskell A. *Coughlin and Mann's surgery of the foot and ankle*. 10th edition. Philadelphia, PA: Elsevier; 2024. pp. 2022-2025.
- Latarjet M, Ruiz LiA. Anatomía Humana. 5a ed. Buenos Aires: Panamericana; 2019. p. 699.
- Gray H, Drake RL, Vogl W, Mitchell AWM. *Gray's anatomy for students*. 3rd ed. Philadelphia, PA: Churchill Livingstone Elsevier; 2015. pp. 650-655.
- Maestro M, Leemrijse T, Rivet JJ. Anatomía y biomecánica del gran arto o *hallux*. *EMC-Podología*. 2018; 20(3): 1-11. Disponible en: [https://doi.org/10.1016/S1762-827X\(18\)91762-1](https://doi.org/10.1016/S1762-827X(18)91762-1)
- Kelikian AS, Sarrafian SK, Sarrafian SK, editors. *Sarrafian's anatomy of the foot and ankle: descriptive, topographical, functional*. 3rd ed. Philadelphia: Wolters Kluwer Health/Lippincott Williams & Wilkins; 2011. pp. 92-98.
- Viladot AV, Gasch J. La placa plantar. *Revista del Pie y Tobillo*. 2015; 29(1): 2-10. Disponible en: [https://doi.org/10.1016/S1697-2198\(16\)30002-7](https://doi.org/10.1016/S1697-2198(16)30002-7)
- Doerks F, Riedel L, Einfeldt AK, Windhagen H, Hurschler C, Jakubowitz E. Contribution of various forefoot areas to push-off peak at different speeds and slopes during walking. *Gait Posture*. 2024; 108: 264-9. doi: 10.1016/j.gaitpost.2023.12.016.
- York PJ, Wydra FB, Hunt KJ. Injuries to the great toe. *Curr Rev Musculoskelet Med*. 2017; 10(1): 104-12. doi: 10.1007/s12178-017-9390-y.
- Ng ZH, Downie S, Makaram NS, Kolhe SN, Mackenzie SP, Clement ND, et al. A multicenter national study of the effectiveness of virtual fracture clinic management of orthopedic trauma during the COVID-19 pandemic (MAVCOV): a cross-sectional study protocol. *Bone Jt Open*. 2021; 2(3): 211-5. doi: 10.1302/2633-1462.23.BJO-2020-0191.R1.
- Rammelt S, Swords M, Dhillon MS, Sands AK. Manual of fracture management: foot and ankle. Stuttgart: Thieme Medical Publishers, Incorporated; 2019. pp. 559-561.
- Hatch RL, Hacking S. Evaluation and management of toe fractures. *Am Fam Physician*. 2003; 68(12): 2413-8.
- Jahss MH. Stubbing injuries to the *hallux*. *Foot Ankle*. 1981; 1(6): 327-32. Available in: <https://doi.org/10.1177/107110078100100605>
- Akella A, Daniel AR, Gould MB, et al. Subungual hematoma. *Cureus*. 2023; 15(11): e48952. doi: 10.7759/cureus.48952.
- Gorbachova T, Chang EY, Ha AS, et al. ACR appropriateness Criteria® acute trauma to the foot. *J Am Coll Radiol*. 2020; 17(5): S2-11. Available in: <https://doi.org/10.1016/j.jacr.2020.01.019>
- Anazor F, Sibanda V, Abubakar A, Dhinsa BS. Computed tomography scan architectural measurements in adult foot and ankle surgery: a narrative review for orthopaedic trainees. *Cureus*. 2022; 14(11): e32039. doi: 10.7759/cureus.32039.
- AO Foundation Surgery Reference [Internet]. [cited October 20, 2024]. Available in: <https://surgeryreference.aofoundation.org/>
- Mittlmeier T, Haar P. Sesamoid and toe fractures. *Injury*. 2004; 35 Suppl 2: SB87-97. doi: 10.1016/j.injury.2004.07.015.
- Van Vliet-Koppert ST, Cakir H, Van Lieshout EM, De Vries MR, Van Der Elst M, Schepers T. Demographics and functional outcome of toe fractures. *J Foot Ankle Surg*. 2011; 50(3): 307-10. doi: 10.1053/j.jfas.2011.02.003.
- Eves TB, Oddy MJ. Do broken toes need follow-up in the fracture clinic? *J Foot Ankle Surg*. 2016; 55(3): 488-91. doi: 10.1053/j.jfas.2016.01.034.
- Perlman MD. Fractures of the proximal phalanx of the *hallux*: the use of plates with displaced multifragment fractures. *J Foot Surg*. 1992; 31(3): 260-7.
- Dworkin JD, Harris EC, Ryan PM. Fractures of the great toe proximal phalanx: a case series and review of the literature. *Techniques in Foot & Ankle Surgery*. 2021; 21: 90-94. doi: 10.1097/BTF.0000000000000309.
- Sexton SE. Open fractures of the foot and ankle. *Clin Podiatr Med Surg*. 2014; 31(4): 461-86. doi: 10.1016/j.cpm.2014.06.001.
- Salleh R, Beischer A, Edwards WH. Disorders of the hallux interphalangeal joint. *Foot Ankle Clin*. 2005; 10(1): 129-40. doi: 10.1016/j.fcl.2004.09.001.
- Liu R, Pan D, Mu Z, Tang Y. Circular-gauze wrapping in close reduction and internal fixation for proximal phalangeal fractures of the *hallux*. *Asian J Surg*. 2024; 47(6): 2806-7. doi: 10.1016/j.asjsur.2024.02.076
- Rammelt S, Swords M, Dhillon MS, Sands AK. Manual of fracture management: foot and ankle. Bicondylar proximal phalangeal fracture of the great toe Stuttgart: Thieme Medical Publishers, Incorporated; 2019. pp. 570-572.
- Mandala M, Shaunak S, Kreitmair P, Phadnis J, Guryel E. Biomechanical comparison of headless compression screws versus independent locking screw for intra-articular fractures. *Eur J Orthop Surg Traumatol*. 2024; 34(3): 1319-25. doi: 10.1007/s00590-023-03792-8.
- Godoy-Santos AL, Giordano V, Cesar-Netto C, Sposeto RB, Bitar RC, Wajnsztein A, et al. *Hallux proximal phalanx fracture in adults: and overlooked diagnosis*. *Acta Ortop Bras*. 2020; 28(6): 318-22. Available in: <http://dx.doi.org/10.1590/1413-785220202806236612>
- Attia AK, Mahmoud K, ElSweify K, Bariteau J, Labib SA. Donor site morbidity of calcaneal, distal tibial, and proximal tibial cancellous bone autografts in foot and ankle surgery. A systematic review and meta-analysis of 2296 bone grafts. *Foot Ankle Surg*. 2022; 28(6): 680-90. doi: 10.1016/j.fas.2021.09.005.
- Meinberg EG, Agel J, Roberts CS, Karam MD, Kellam JF. Fracture and dislocation classification compendium-2018. *J Orthop Trauma*. 2018; 32 Suppl 1: S1-S170. doi: 10.1097/BOT.0000000000001063
- Nishikawa DRC, Duarte FA, de Cesar NC, Monteiro AC, Albino RB, Fonseca FCP. Internal fixation of displaced intra-articular fractures of the *hallux* through a dorsomedial approach: a technical tip. *Foot Ankle Spec*. 2018; 11(1): 77-81. doi: 10.1177/1938640017735889.
- Godoy-Santos AL, Wajnsztein A, Tacuri-Juncay ME, Netto CD, Matías-Joannas G, Giordano V. Supraintercondylar fracture of the proximal phalanx of the *hallux*. 2020; 14(1): 109-113. doi: 10.30795/jfootankle.2020.v14.1154.
- Robertson GAJ, Sinha A, Hodkinson T, Koc T. Return to sport following toe phalanx fractures: a systematic review. *World J Orthop*. 2023; 14(6): 471-84. doi: 10.5312/wjo.v14.i6.471.
- Hsu AR, Anderson RB. Foot and ankle injuries in American Football. *Am J Orthop (Belle Mead NJ)*. 2016; 45(6): 358-67.

34. Kim S, Lee M, Seok S. Intra-articular fracture of proximal phalanx of great toe accompanied by valgus deformity associated with sports activities. *J Orthop Surg (Hong Kong)*. 2017; 25(1): 2309499017690324. doi: 10.1177/2309499017690324.
35. Prissel MA, Brandao R, Dujela MD, Fidler CM, Langan T, Hyer CF. High utility of the 1st metatarsal phalangeal joint fusion. *Clin Podiatr Med Surg*. 2022; 39(2): 157-65. doi: 10.1016/j.cpm.2021.11.002.
36. LaCoste KL, Andrews NA, Ray J, Harrelson WM, Shah A. First metatarsophalangeal joint arthrodesis: a narrative review of fixation constructs and their evolution. *Cureus*. 2021; 13(4): e14458. doi: 10.7759/cureus.14458.