

Linfoma primario del yeyuno de la zona marginal extraganglionar (linfoma MALT). Hallazgo incidental en paciente con obesidad severa. Estudio inmunohistoquímico, molecular y citogenético

Perla Esther Zaragoza-Vargas,* Miguel Herrera,** Miguel Ángel Piris,*** Álvaro L Padilla-Rodríguez,***** Carlos Ortiz-Hidalgo*,****

RESUMEN

El aparato digestivo es uno de los sitios más comunes de aparición de linfomas extraganglionares de la zona marginal. El estómago es el sitio más frecuente. Los linfomas primarios del intestino delgado son infrecuentes y constituyen 19 a 38% del cáncer intestinal y 4 a 12% de todos los linfomas no Hodgkin. Informamos el estudio inmunohistoquímico y molecular de un linfoma primario de la zona marginal extraganglionar (linfoma tipo MALT) del yeyuno, como hallazgo incidental en un paciente con obesidad severa.

Palabras clave: linfoma primario del yeyuno, zona marginal extraganglionar, linfoma MALT, obesidad severa.

ABSTRACT

The gastrointestinal tract is one of the most frequent sites of extranodal malignant lymphoma, being the stomach the most common affected site. Primary small intestinal lymphoma, however, it is very uncommon accounting for 19 to 38% of small bowel malignancies and 4 to 12% of all non-Hodgkin lymphomas. We report the immunohistochemical and molecular study of an extranodal marginal zone B-cell lymphoma of the jejunal mucosa associated lymphoid tissue (MALT lymphoma), that presented as an incidental finding in a morbidly obese patient.

Key words: jejunum primary lymphoma, extraganglinal extranodal zone, malt lymphoma, severe obesity.

Aunque el aparato gastrointestinal es uno de los sitios más frecuentes del linfoma extraganglionar, la afección primaria del intestino delgado es infrecuente y representa entre 19 y 38% de todas las neoplasias del intestino delgado; 20 a 30% de los linfomas primarios del aparato gastrointestinal y 4 a 12% de todos los linfomas no Hodgkin.¹⁻³

* Departamento de Patología.

** Departamento de Cirugía. Centro Médico ABC.

*** Departamento de Patología Molecular. Centro Nacional de Investigaciones Oncológicas (CENIO), Madrid, España.

**** Departamento de Biología Celular y Tisular. Universidad Panamericana, México, DF.

Correspondencia: Dr. Carlos Ortiz Hidalgo. Departamento de Patología. Centro Médico ABC, Sur 136 núm. 116, colonia Las Américas, CP 01120, México, DF. Correo electrónico: cortiz@abchospital.com
Recibido: abril, 2008. Aceptado: noviembre, 2008.

Este artículo debe citarse como: Zaragoza-Vargas PE, Herrera M, Piris MA, Padilla-Rodríguez AL, Ortiz-Hidalgo C. Linfoma primario del yeyuno de la zona marginal extraganglionar (linfoma MALT). Hallazgo incidental en paciente con obesidad severa. Estudio inmunohistoquímico, molecular y citogenético. *Patol Rev Latinoam* 2009;47(1):49-55.

La versión completa de este artículo también está disponible en: www.revistasmedicasmexicanas.com.mx

El linfoma extraganglionar de la zona marginal (linfoma MALT) descrito en 1983 por Isaacson y Wright, afecta más comúnmente el tubo digestivo, con predominio del estómago.⁴ Presentamos un caso de linfoma extraganglionar de la zona marginal (de tipo MALT) con diferenciación plasmacítica extensa localizado en el yeyuno, con estudio de inmunohistoquímico, hibridación *in situ* con fluorescencia (FISH) y polimerasa de reacción en cadena (PCR).

El linfoma del yeyuno tipo MALT es infrecuente; la mayor parte corresponde a una variante del linfoma MALT llamado enfermedad linfoproliferativa del intestino delgado (IPSID).^{4,5}

PRESENTACIÓN DEL CASO

Paciente masculino de 65 años de edad, con antecedente de enfermedad de Graves, hipertensión arterial sistémica y diabetes mellitus, padecimientos cuya evolución se desconoce. Era un paciente con obesidad grado III severa; 120 kg de peso e índice de masa corporal 35.5. Sufría apnea del sueño y bocio. Ingresó al Centro Médico ABC de la Ciudad

de México para realizar una derivación gastro-yeyunal por laparoscopia. Durante la cirugía se encontró un tumor en el yeyuno, por lo cual se reseccionó el segmento de yeyuno afectado y se efectuó gastro-yeyuno anastomosis. El segmento de intestino delgado resecado midió 36 cm de longitud x 4.2 cm de diámetro. En la superficie externa se identificó una zona indurada de 6 cm de diámetro. Al corte longitudinal del intestino, esta zona correspondió a una lesión elevada multinodular confluyente amarillo-rosada con bordes irregulares nodulares y espesor máximo de 1.7 cm (figura 1). La lesión tenía consistencia firme y pliegues de la mucosa suprayacente engrosados. El resto de la mucosa no mostraba alteraciones macroscópicas. En el posoperatorio se realizó estudio de electroforesis en suero; se halló aumento de las concentraciones de IgM de 571 g/dL (valores normales 48-271 d/dL), con concentraciones normales de IgA e IgG.

MATERIAL Y MÉTODOS

Se analizaron cortes de 5 micras incluidos en parafina de la lesión teñidos con hematoxilina y eosina. Para inmunohistoquímica se realizaron cortes de tejidos a 2 micras, y se calentaron en estufa a 58 °C por 12 h. Posteriormente los cortes fueron desparafinados, deshidratados y some-

tidos a recuperación antigénica con Trilogy o Declere. Se realizó bloqueo de peroxidasa endógena con peróxido de hidrógeno metanol al 3% por 10 minutos, seguido de lavado con Buffer a pH de 7.4-7.6 e incubación con el anticuerpo primario (cuadro 1) durante 30 a 90 minutos, seguido de lavado y aplicación del sistema de detección con biotina estreptavidina (BioSB) como anticuerpo secundario e incubación durante 10 minutos. Previo lavado, se colocaron las muestras en buffer durante 5 minutos; se aplicó el complejo HRP y se incubó durante 5 minutos. Finalmente se usó diaminobencidina como cromógeno, seguido de incubación por 5 minutos. Para terminar se contrastó con hematoxilina de Harris por 1 minuto; se deshidrató con dos cambios de alcohol del 96°, dos cambios de alcohol absoluto y se aclaró en un cambio de alcohol absoluto-xilol y dos cambios de xilol. Se cubrieron los cortes con resina.

Para el estudio de PCR se realizaron cortes de tejido a 5 micras y se colocaron en un tubo de 1.5 mL. Se desparafinaron con dos cambios de xilol centrifugando a 12,000 rpm durante 3 minutos. Se hidrató con etanol absoluto, seguido de etanol al 70%, centrifugando a 12,000 rpm por tres minutos. Se retiró el etanol y se dejó secar el "pellet" por 30 minutos; se lavó con buffer de parafinas, se centrifugó y se decantó. Se resuspendió el tejido con el buffer

Cuadro 1. Detalles de los anticuerpos utilizados

<i>Anticuerpos</i>	<i>Marca</i>	<i>Dilución</i>	<i>Recuperación antigénica</i>	<i>Tiempo de incubación (min)</i>
CD20	Dako	1 : 50	Trilogy	120
CD43	Dako	1 :150	Trilogy	120
CD21	Dako	1 :50	Trilogy	120
CD5	Bio SB	1:30	Trilogy	120
CD10	Bio SB	1:30	Trilogy	130
CD23	Cell Marque	1:50	Trilogy	120
CD138	Cell Marque	1:50	Declere	30
Ciclina D1	Dako	1:300	Trilogy	120
Bcl-6	Biogenex	1:05	Trilogy	120
Bcl-2	Phenopath	1:50	Declere	120
Ki-67	Cell Marque	1:25	Trilogy	120
Kappa	Cell Marque	1:4000	Declere	30
Lambda	Cell Marque	1:4000	Declere	30
IgA	Cell Marque	1:1500	Declere	30
IgM	Cell Marque	1:2000	Declere	30

y se hirvieron las muestras en el aparato de microondas durante 6 minutos a potencia media. Se centrifugó a 12,000 rpm durante 4 minutos. Se recogió el sobrenadante, que contenía el ADN extraído. Además se realizó un estudio de hibridación *in situ* con fluorescencia (FISH) utilizando la sonda para reordenamiento de MALT1.

RESULTADOS

En los cortes histológicos del segmento de intestino delgado reseca la mucosa intestinal superficial no mostró inflamación ni atrofia. El nódulo descrito en el examen macroscópico era un proceso linfoproliferativo con patrón nodular que afectaba todo el espesor de la pared (figura 1); estaba constituido por células pequeñas tipo centrocito (centrocitoides) y áreas con diferenciación plasmacítica extensa (figura 2). Había algunos folículos con centros germinales. La zona de diferenciación plasmática estaba confinada a la superficie mucosa y la población de células centrocitoides afectaba sobre todo la submucosa, la muscular y la serosa (figura 2). No había lesiones linfoepiteliales.

Por inmunohistoquímica, las células neoplásicas con aspecto centrocitoide fueron positivas para CD20 y Bcl-2 y focalmente para CD43 y negativas con CD5, CD10, CD23 y ciclina D1 (figura 3A). Las células plasmáticas, localizadas en la lámina propia fueron positivas para CD138 (figura 3B), con restricción para cadenas ligeras lambda,

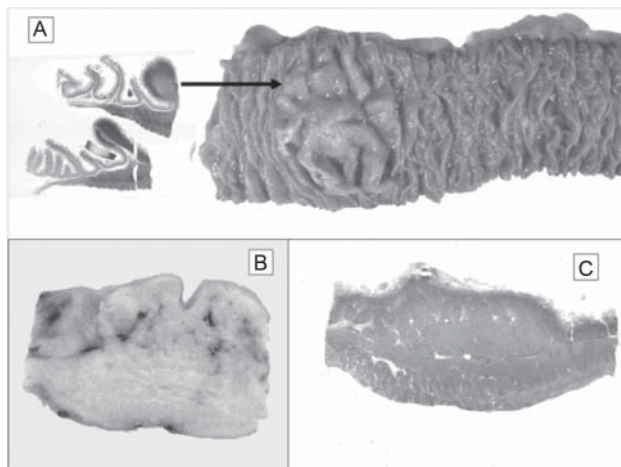


Figura 1. A) Imagen macroscópica del linfoma MALT de intestino delgado. La figura de la derecha es un montaje que ilustra el crecimiento nodular en la zona periférica de la lesión. B) y C) Montaje que demuestra la afección transmural de la lesión.

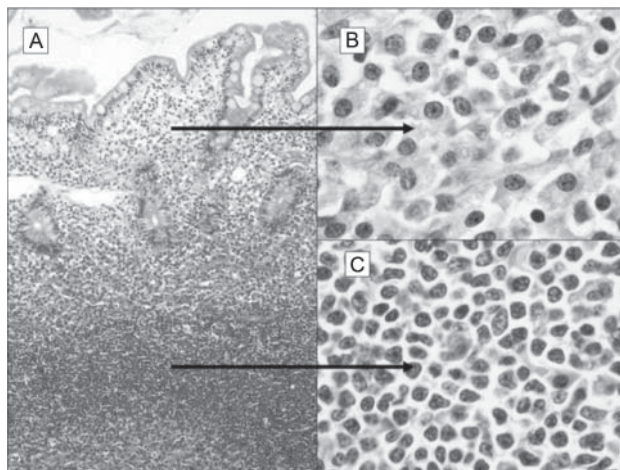


Figura 2. A) La fotomicrografía de la izquierda ilustra la mucosa y parte de la submucosa del yeyuno infiltrado por linfoma MALT. (B) La lámina propia mostraba predominantemente células con diferenciación plasmacítica, C) Se identifican células centrocitoides (centrocyte-like cells) en la submucosa.

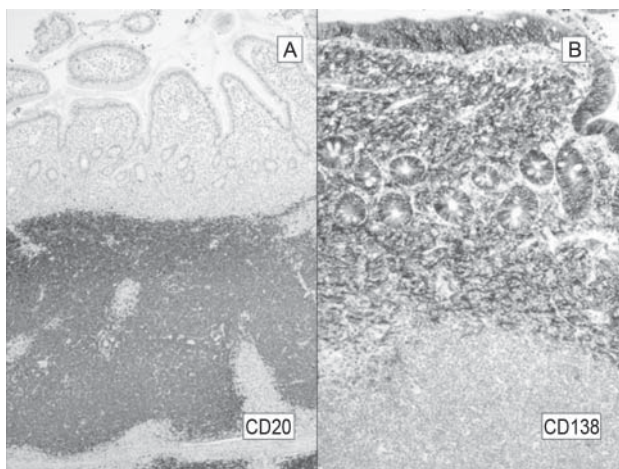


Figura 3. Inmunomarcación del linfoma MALT del yeyuno. A) CD20 muestra cómo las células positivas (centrocitoides) están localizadas en la parte externa de la pared (Submucosa y muscular propia). B) CD138. La lámina propia esta compuesta principalmente por células con diferenciación plasmocitoides.

y tanto las células centrocitoides como las plasmocitoides expresaron IgM (figura 4) y fueron negativas para IgA. Los resultados de la inmunomarcación con el resto de los anticuerpos, se describen en el cuadro 2.

En el estudio por PCR, se halló reordenamiento de IgH (segmento CDR3, de 142Pb) y fue negativo para t(14;18). Se realizó hibridación *in situ* con fluorescencia (FISH) con sonda para MALT1, que fue negativa, El diagnóstico fue

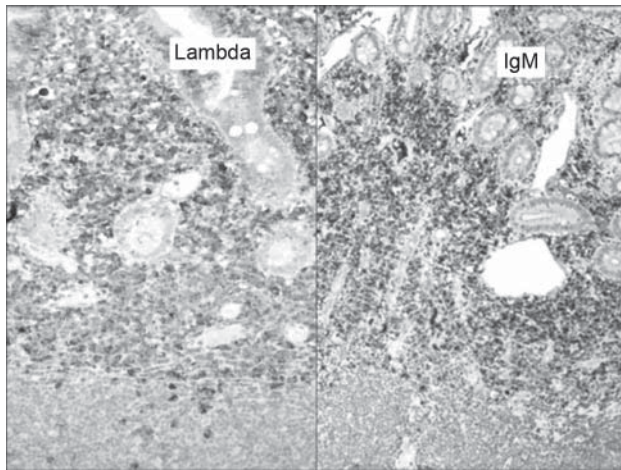


Figura 4. Las células neoplásicas, predominantemente las plasmocitoides localizadas en la parte superficial de la mucosa, presentaron restricción a cadenas ligeras lambda (A) y expresaron IgM (B).

linfoma de células B de la zona marginal tipo MALT con diferenciación plasmocítica extensa. En los estudios de extensión, la biopsia de médula ósea fue negativa para linfoma y por imagenología, no se demostraron crecimientos ganglionares, retroperitoneales ni mediastinales.

Cuadro 2. Resultados de reacciones de inmunohistoquímica

Anticuerpos utilizados	Resultados
CD20	Positivo en células neoplásicas centrocitoides
CD5	Negativo (positivo en linfocitos T)
CD10	Negativo
CD21	Positivo en células dendríticas foliculares de los centros germinales
CD23	Negativo
Ciclina D1	Negativo
CD138	Positivo en células plasmáticas
CD43	Positivo focal en células centrocitoides
Ki-67	Positivo en 5%
Kappa	Negativo
Lambda	Positivo en células de diferenciación plasmática.
IgA	Negativo
IgM	Positivo difuso en citoplasma de células centrocitoides y plasmáticas
Bcl-2	Positivo en células centrocitoides
Bcl-6	Negativo

El paciente no recibió tratamiento adyuvante. Después de 6 meses de evolución está asintomático.

DISCUSIÓN

Los procesos linfoproliferativos del aparato digestivo afectan sobre todo al estómago (50%), seguido del intestino delgado (33-40%), particularmente en la región ileocecal, en menor proporción el colon (10-15%).¹ Los linfomas primarios del intestino delgado son los que no se acompañan de afección hepática, esplénica, de ganglios periféricos o médula ósea; se exceptúan los originados en los ganglios mesentéricos que sí se consideran dentro de este grupo.²

Los linfomas del intestino delgado son relativamente comunes en ciertas áreas geográficas especialmente en países en vías de desarrollo como en Oriente Medio y el norte de África, donde constituyen hasta 19% de todos los linfomas no Hodgkin y 78% de los tumores malignos del intestino delgado.¹ Al-Saleem y col. estudiaron 145 casos de linfomas primarios del intestino delgado en población iraquí;³ hallaron que la mayoría de los linfomas B del intestino delgado corresponden a tres grupos principales: 1) el linfoma de Burkitt, mucho más común en niños en quienes afecta frecuentemente el fleon terminal con extensa afección abdominal; 2) el tipo difuso de células B grandes, que puede afectar varios segmentos del intestino delgado; 3) la enfermedad inmunoproliferativa del intestino delgado (IPSID o enfermedad de cadenas ligeras alfa o linfoma del Mediterráneo) que afecta principalmente a adultos jóvenes sin predominio de sexo; clínicamente se manifiesta con diarrea crónica, malabsorción y dolor abdominal. Este último tipo de linfoma es una variante del linfoma MALT que muestra numerosas células plasmáticas con expresión de cadenas pesadas alfa y sin cadenas ligeras, resultado de reordenamiento de genes de cadenas ligeras y pesadas. Esto puede demostrarse en el suero por inmunohistoquímica en las células neoplásicas y en estudios moleculares.^{2,3} Isaacson y Wright describieron las similitudes entre la enfermedad inmunoproliferativa del intestino delgado y el linfoma de bajo grado del tejido linfoide asociado a mucosas (MALT).⁴⁻⁷

El linfoma extraganglionar de la zona marginal (tipo MALT) recapitula las características histológicas de las placas de Peyer y tiene las mismas características histológicas e inmunofenotípicas de los linfomas de la zona

marginal de origen ganglionar.⁴ La enfermedad inmunoproliferativa del intestino delgado (IPSID) generalmente se manifiesta por infiltrado mucoso denso con escasas células centrocitoides (centrocyte-like cells) y numerosas células plasmáticas en segmentos largos de la mucosa del intestino delgado, de preferencia las porciones proximales.⁵

Los MZM extraganglionares del intestino delgado son similares histológicamente a los linfomas MALT gástricos excepto por lo escaso de lesiones linfoepiteliales.⁸ El inmunofenotipo es idéntico e incluye positividad a CD20, CD79a, IgM (mayor que IgA e IgG), y negatividad a IgD, CD5, CD10, BCL-6 y Ciclina D-1.⁹ Las células neoplásicas pueden expresar los antígenos asociados a las células de la zona marginal CD21 y CD35.⁹ Además el CD21 y el CD10 pueden ser útiles en el diagnóstico para poder observar los folículos linfoides no evidentes con tinción H-E.

La marcación con IgD puede identificar la zona del manto indemne y resalta las células neoplásicas de la zona marginal, que son negativas. La demostración de restricción de cadenas ligeras es muy útil para diferenciar infiltrados linfoides reactivos que puede ser demostrada especial o exclusivamente en las células plasmáticas. Aproximadamente 50% de los linfomas MALT muestra expresión aberrante de CD 43 en las células neoplásicas. La negatividad de IgD, CD5, CD10, Bcl 6 y Ciclina D1, ayuda a descartar como posibilidad diagnóstica a otros linfomas de células B pequeñas; sin embargo ocasionalmente los linfomas MALT pueden expresar CD5 e IgD.⁷⁻⁹ La fracción de proliferación con Ki-67 (MIB-1) siempre es baja en las células neoplásicas y alta en los folículos linfoides reactivos.⁹

Nuestro caso mostró inmunofenotipo B con expresión de CD20+, Bcl-2 +, IgM+ y positividad extensa con el CD138 en la células plasmáticas, estas últimas con restricción para cadenas ligeras lambda. El índice de proliferación con Ki-67 fue bajo y mostró positividad nuclear en 5% de las células neoplásicas. La inmunorreacción para CD10, BCL-6, CD23, CD43, Ciclina D1 y p53 fue negativa. Llamó la atención en nuestro caso la extensa diferenciación hacia células plasmáticas de localización predominantemente en la superficie de la pared intestinal. La diferenciación plasmacítica extensa puede existir hasta en 33% de los linfomas gástricos de la zona marginal; es frecuente en los linfomas MALT cutáneos y es una característica constante (y en ocasiones predominante)

en los linfomas MALT del tiroides.² Es en estos casos de diferenciación plasmacítica extensa en los que hay que considerar el diagnóstico de IPSID. Una característica de esta variante del linfoma MALT conocida como enfermedad linfoproliferativa del intestino delgado es la presencia de numerosas células plasmáticas en la lámina propia que producen inmunoglobulinas anormales del tipo de cadenas pesadas alfa, sin cadenas ligeras asociadas. Por lo anterior, a esta alteración también se la ha llamado enfermedad de cadenas pesadas alfa.⁵

En el estómago la asociación con *Helicobacter pylori* en el desarrollo del linfoma de la zona marginal extraganglionar está bien establecida;¹⁰ sin embargo, la patogénesis de este tipo de linfomas, cuando afectan el intestino delgado, no está definida. Hay informes de casos de linfomas intestinales y de otros linfomas extragástricos (glándula salival y pulmón) que han presentado regresión con el tratamiento para erradicar *Helicobacter pylori* como en los estudios de Nagashima, de Fishbach y de Alkan.¹¹⁻¹³

Es interesante que se ha identificado *H. pylori* en heces fecales, lo que sugiere que esta bacteria puede sobrevivir en el intestino delgado y en el colon.¹⁴ De acuerdo con lo anterior, es posible que *H. pylori* pueda causar alteración directa a la mucosa del intestino, ocasionando hiperplasia linfoide y posteriormente linfoma, en una secuencia patogénica similar a lo que ocurre en el estómago.¹⁵

El epitelio intestinal normalmente es impermeable a macromoléculas y microorganismos, excepto a través de las llamadas células "M", que se encuentran en los folículos linfoides de las placas de Peyer de la superficie epitelial del intestino asociado; difieren de los enterocitos en que no tienen microvellosidades en su superficie apical; estas células "M" muestran bordes citoplásmicos con micro dobleces (micorfold cells = M cells). Kernéis y col.¹⁶ demostraron que los enterocitos, en presencia de linfocitos de las placas de Peyer, pueden transformarse en células M, y el incremento de estas células transformadas permitiría el incremento de la permeabilidad epitelial a *H. pylori*, lo que explica la aparición de linfoma de la zona marginal extraganglionar en el intestino delgado.¹⁶ Sin embargo, se requieren más estudios para aclarar la patogenia de los linfomas de la zona marginal que afectan linfomas en el intestino delgado.¹⁶

Nuestro paciente había recibido yodo radioactivo y eutirox para el tratamiento de la enfermedad de Graves. Existe asociación de esta enfermedad con linfomas tipo

MALT del tiroides; sin embargo, no hay informes con asociación de linfomas extra tiroideos.¹⁷

En estudios moleculares de los linfomas MALT, se han descrito diversas alteraciones estructurales y numéricas que incluyen la trisomía 3 y 18 y translocaciones t(11;18)(q21;q21) (API2-MALT1), t(1;14)(p22;32) (BCL10-IGH), t(14;18)(q32;q21) (IGH-MALT-1) y t(3;14)(p13;q32) (FOXP1-IgH). Las tres primeras translocaciones promueven la activación constitutiva del NF-κB y posiblemente representen una vía común en la génesis del LZM. Además, la fusión API2-MALT se acompaña de la inhibición de proteínas mitocondriales, que indirectamente promueven apoptosis mediadas por caspasas.^{18,19} Las primeras tres translocaciones, por razones desconocidas, se observan en más de la mitad de los linfomas MALT del pulmón. Todas estas translocaciones están presentes en diversos porcentajes en LZM; sin embargo, ocasionalmente ocurren en linfomas difusos de células grandes B extra ganglionares.^{18,19} No se conoce con certeza el significado clínico de las trisomías 3 y 18; sin embargo, se sabe que los linfomas gástricos MALT con trisomía 3 son resistentes al tratamiento para la erradicación de *H. pylori*.¹⁸

Nuestro caso, con estudio molecular por PCR, mostró reordenamiento de IGH (segmento CDR3 de 142 pb) y negatividad para t(14;18). El estudio con FISH para búsqueda del reordenamiento de MALT1 (proteína quimérica API2-MALT1) fue negativo.²

Se comunicó un caso de linfoma primario de la zona marginal del yeyuno con características histopatológicas similares a las de la enfermedad inmunoproliferativa del intestino delgado (IPSID). Sin embargo debido a la positividad para IgM, expresada por electroforesis y por inmunohistoquímica, además de la restricción para cadenas ligeras lambda y la negatividad para IgA, se descartó esta posibilidad (IPSID). Hay pocos casos informados de linfoma de la zona marginal extraganglionar que afecta el yeyuno,²⁰ a diferencia de la enfermedad linfoproliferativa del intestino delgado, que es una variante de linfoma MALT mucho más frecuente en esta localización.

Agradecimientos

Agradecemos al Laboratorio de Patología Molecular del Centro Nacional de Investigaciones Oncológicas Carlos III, en Madrid, España, la realización de los estudios moleculares y citogenéticos, y al HT José Torres, por los estudios de inmunohistoquímica.

REFERENCIAS

- Riddell RH, Petras RE, Williams GT, Sobin LH. Atlas of tumor pathology. Tumours of Intestines. Washington, Third series, Fascicle 32. Washington, DC. Armed Forces Institute of Pathology 2003;pp:400-4.
- Isaacson PG, Chott A, Nakamura S, Müller-Hermelink HK, et al. Extranodal marginal zone lymphoma of mucosa-associated lymphoid tissue (MALT lymphoma). Lyon. International Agency for Research on Cancer. World Health Organization, 2007; pp:214-7.
- Al-Saleem T, Zardawi IM. Primary lymphomas of small intestine in Iraq: a pathological study of 145 cases. *Histopathology* 1979;3:89-106.
- Isaacson P, Wright DH. Malignant lymphoma of mucosa associated lymphoid tissue: a distinctive type of B-cell lymphoma. *Cancer* 1983;52:1410-6.
- Al-Saleem T, Al-Mondhry H. Immunoproliferative small intestinal disease (IPSID): a model for mature B-cell neoplasms. *Blood* 2005;105:2274-80.
- Isaacson PG, Wright DH. Extranodal malignant lymphoma arising from mucosa associated lymphoid tissue. *Cancer* 1984;53:2515-24.
- Piña-Oviedo S, Ortiz-Hidalgo C. Linfoma de células B de la zona marginal extraganglionar del tejido linfoide asociado a mucosas (linfoma MALT). Evolución histórica y conceptos actuales. *Gac Med Mex* 2007;14:237-4.
- Dilworth HP. Neoplasms of the small intestine. In: Lacobuzio-Danahue CA, Montgomery EA, editors. *Gastrointestinal and Liver Pathology*. Philadelphia: Churchill-Livingstone Elsevier, 2005;pp:174-234.
- Bacon CM, Du MQ, Dogan A. Mucosa-associated lymphoid tissue (MALT) lymphoma: a practical guide for pathologists. *J Clin Pathol* 2007;60:361-72.
- Wotherspoon A, Ortiz-Hidalgo C, Falzon M, Isaacson PG. *Helicobacter pylori*-associated gastritis and primary gastric B-cell lymphoma. *Lancet* 1991;338:1175-6.
- Nagashima R, Takeda H, Maeda K, Ohno S, Takahashi T. Regression of duodenal mucosa associated lymphoid tissue lymphoma after eradication of *Helicobacter pylori*. *Gastroenterol* 1996;111:1674-8.
- Fishbach W, Tacke W, Greiner A, Müller-Hermelink HK. Regression of immunoproliferative small intestinal disease after eradication of *Helicobacter pylori*. *Lancet* 1997;349:31-32.
- Alkan S, Karcher DS, Newman MA, Cohen P. Regression of salivary gland MALT lymphoma after treatment for *Helicobacter pylori*. *Lancet* 1996;348:268-9.
- Thomas JE, Gibson GR, Darboe MK, Dale A, Weaver LT. Isolation of *Helicobacter pylori* from human feces. (See comment). *Lancet* 1992;340:1194-5.
- Keung YK, Higgs V, Albertson DA, Cappellari JO. Mucosa-associated lymphoid tissue (MALT) lymphoma of jejunum and *Helicobacter pylori*-chance association? *Leuk Lymphoma* 2003;44:1413-6.
- Kernéis S, Bogdanova A, Kraehenbuhl JP, Pringault E. Conversion by Peyer's patch lymphocytes of human enterocytes into M cells that transport bacteria. *Science* 1997;277:949-52.
- Doi Y, Goto A, Murakami T, Yamashita H, Noguchi S. Primary thyroid lymphoma associated with Graves' disease. *Thyroid*

- 2004;14:772-6.
18. Inagaki H. Mucosa-associated lymphoid tissue lymphoma: molecular pathogenesis and clinicopathological significance. *Pathol Int* 2007;57:474-84.
19. Du MQ. MALT Lymphoma. Recent advances in aetiology and molecular genetics. *J Clin Exp Hematopathol* 2007;47:31-42.
20. Nakamura S. Matsumoto T. A clinicopathologic study of primary small intestine lymphoma: Prognostic significance of mucosa associated lymphoid tissue-derived lymphoma. *Cancer* 2000;88:286-94.

SEXTO ENCUENTRO DE LA SOCIEDAD DE PATOLOGÍA RENAL (RPS)

Ciudad de México
Abril 16, 2009

como parte del
XV Congreso Latinoamericano de Nefrología e Hipertensión
y del **VI Congreso Iberoamericano de Nefrología**

Informes:

slanh2009info@congrex.com