



Dolor precordial en los adolescentes y diagnóstico diferencial de la onda T

Eduardo Quintero-Aguirre,^{1,*} Lucy Hildelena Balbuena-Robles,²
Gabriela Barrera-Villegas,³ Daniela Serna⁴

¹ Jefe del Servicio de Urgencias del Hospital Materno-Pediátrico de Xochimilco, SSGDF.

² Pediatra del HGZ 2 "A" Troncoso, IMSS.

³ Médico Pasante en Servicio Social, Facultad de Medicina, UNAM.

⁴ Residente de 2do. grado Star Médica Hospital Infantil Privado.

RESUMEN

El dolor torácico en los adolescentes es una manifestación de etiología diversa, por lo cual es frecuente que se acuda a los servicios de urgencia, pero en ellos, los factores de riesgo como: las bebidas energizantes y el consumo de cocaína, es importante descartar la posible causa cardíaca empleando una cuidadosa semiología: con un interrogatorio intencionado y una exploración física detenida para justificar un estudio electrocardiográfico; sin embargo, en no pocas ocasiones éste puede dar lugar a una confusión clínica, ya que en la etapa de la adolescencia el electrocardiograma registra morfologías particulares que pueden ser interpretadas erróneamente por quien no está familiarizado, creando más incertidumbre al hacer un diagnóstico equivocado; es por eso importante saber las diferencias entre un trazo normal y otro anormal en estos jóvenes.

Palabras clave: Dolor precordial, electrocardiograma, repolarización temprana, onda T.

ABSTRACT

Chest pain in adolescents is a symptom which often they go to the emergency room, its etiology is multiple, however, by current risk factors in adolescence, such as energy drinks, cocaine, rule out, cardiac causes, use is essential; it is necessary to make a good semiology and physical examination. In addition to the intentional interrogation electrocardiogram, an invaluable tool, but not infrequently can be a study that lends itself to confusion, since in adolescence EKG shows characteristic morphologies that can result in misinterpretation physicians unfamiliarized with these changes, creating more uncertainty with the possibility of even wear diagnosis misunderstanding. As should be very specific in the differences between a disease and a stroke average at this age.

Chest pain in adolescents and differential diagnosis of wave T

Key words: Chest pain, electrocardiogram, early repolarization, T wave.

El dolor torácico en los niños con frecuencia requiere atención en los servicios de urgencias, a pesar de que las causas cardíacas son menos prevalentes, pues suele ocurrir en niños con cardiopatías congénitas, en cam-

bio, en los adolescentes, los factores de riesgo son de carácter sociocultural como el ejercicio anaeróbico, el consumo de cocaína o anfetaminas o sustancias químicas semejantes y a la vez por bebidas energizantes, el consumo de café y bebidas carbonatadas-energizantes, una dieta rica en carbohidratos inducida por la tendencia a un ejercicio vigoroso y constante, entre otras causas;^{1,2} es por eso conveniente que el médico descarte la posibilidad de que las manifestaciones sean por problemas cardíacos, pues muchos autores coinciden en señalar la angustia que el dolor torácico genera tanto en los adolescentes como en los miembros de su familia

* **Correspondencia:** EQA, dr.eduardoq@hotmail.com

Conflicto de intereses: Los autores declaran que no tienen conflicto de intereses alguno.

Citar como: Quintero-Aguirre E, Balbuena-Robles LH, Barrera-Villegas G, Serna D. Dolor precordial en los adolescentes y diagnóstico diferencial de la onda T. Rev Mex Pediatr 2015; 82(1): 14-17.

Financiamiento: No hubo financiamiento.

y no en pocas ocasiones en el médico que los atiende y principalmente al acudir a hospitales que carecen de servicios cardiológicos.

En cuanto a la frecuencia en que ocurre el dolor torácico, se informa que el 0.5% de las consultas de urgencia son en niños entre 12 y 13 años, con cierta predominancia de casos psicogénicos en jóvenes de 18 años, cabe mencionar que el dolor torácico idiopático se suele resolver de manera espontánea en el 90% de los casos.^{1,3}

SEMIOLÓGIA DEL DOLOR TORÁCICO

El dolor torácico en más del 90% de los casos es de origen no cardíaco y se estima que en 36% es de origen idiopático, en 25% musculoesquelético, en 16% psicológico, 10% gastrointestinal, 8% respiratorio, 5 % cardíaco y en 1% es de origen cutáneo.^{4,5}

En cuanto al diagnóstico, éste se vuelve complejo sobre todo cuando el dolor no es el de un evento isquémico, por lo que la semiología es auxiliada por los marcadores cardíacos, aunque éstos no descartan el diagnóstico, es por eso que el interrogatorio debe ser breve y orientado a los antecedentes de sufrimiento cardíaco, inicio del dolor, su relación con el esfuerzo y la signosintomatología neurovegetativa cardinal, es por esto pertinente tener en cuenta la información recabada en la historia clínica.^{6,7}

En cuanto al dolor torácico de origen cardiovascular, es infrecuente pero letal y debe descartarse de manera minuciosa; las causas graves son: infarto del miocardio, arritmias ventriculares, miocardiopatía hipertrófica y aneurisma o disección de la aorta.⁸ Con respecto a la isquemia miocárdica es rara en los niños, pero puede ocurrir en casos con cardiopatías obstructivas, en coronarias anómalas, aneurismas coronarios, por la enfermedad de Kawasaki, por enfermedades reumáticas, leucemia, consumo de cocaína y ocasionalmente en niños sanos por vasoespasmo.⁹

El estudio en estos adolescentes suele habitualmente incluir un electrocardiograma, siendo importante estar familiarizados con la morfología de los trazos normales en la adolescencia y cambios por lesión-isquemia, ya que no en pocas ocasiones el electrocardiograma puede ser más un factor de confusión e incertidumbre, que herramienta útil.¹⁰⁻¹²

Varias condiciones clínicas pueden causar cambios electrocardiográficos, incluso en niños son frecuentes este tipo de variaciones ECG, por lo que cabe destacar que la correcta interpretación del segmento ST y de la onda T, comúnmente ocasiona confusión morfológica

entre lo patológico y lo normal, ya que dentro de este contexto destaca el fenómeno conocido como “repolarización temprana”.^{13,14} En cuanto a la prevalencia de este fenómeno se informa que ocurre desde un 2 a 13% de la población, predominando en el sexo masculino en personas jóvenes aparentemente sanas, en atletas de alto rendimiento y en consumidores de cocaína, con un patrón de repolarización precoz, sobre todo de V2-V6.^{15,16}

La electrofisiopatología no está bien esclarecida, sin embargo, se ha planteado que el origen del trastorno ocurre en los canales iónicos, con la invaginación de fibras de von Purkinje a nivel subepicárdico y aumento de la trabeculación de la pared ventricular.^{17,18}

DIAGNÓSTICO DIFERENCIAL DE LA ONDA T

Los cambios electrocardiográficos de tipo permanente se han establecido y ocurren hasta en 75% de los casos, principalmente en las derivaciones precordiales derechas (V1-V4).^{4,5,18} De éstas se describen: la elevación del segmento ST de un 1 mV (punto J) o más, de forma cóncava que puede llegar hasta 5 mV, independiente del tipo de derivación en que se encuentre; el retardo en la despolarización ventricular, ondas T altas y parcialmente asimétricas, depresión del segmento QT y/o acortamiento del mismo, alargamiento del complejo QRS con onda S empastada y transición abrupta de su morfología, aparición de ondas U (infrecuente), retorno del segmento ST y el punto J a la línea basal.¹⁹⁻²¹ Y no es necesario que todas estas alteraciones deban estar presentes al hacer el diagnóstico.

Este trazo electrocardiográfico en ocasiones es confundido con trastornos tales como la pericarditis, el espasmo coronario o la cardiopatía isquémica coronaria y cabe resaltar esta última, por la gravedad que representa, por lo que hay que hacer una adecuada anamnesis del dolor, su localización, tipo, duración, irradiación, intensidad, relación al esfuerzo, sintomatología neurovegetativa, así como los antecedentes de eventos previos.²²

La repolarización precoz es considerada un patrón normal de evolución desconocida a largo plazo, se ignora cuántos desarrollan arritmias y no tienen un tratamiento estandarizado,^{23,24} sin embargo, en ellos un porcentaje menor puede ser motivo de una terapia errónea como una trombólisis y/o una coronariografía.

Cabe mencionar el caso típico de un adolescente masculino de 17 años que al despertar por la mañana refiere tener dolor precordial con sensación de disnea y angustia, con el antecedente de acudir con regularidad

a un gimnasio y hacer levantamiento de pesas, negando el consumo de sustancias y bebidas energizantes, a su ingreso los signos vitales eran estables, la somatometría y la auscultación cardiopulmonar sin alteraciones, Rx de tórax normal y el electrocardiograma con ritmo sinusal, QRS 60°, PR normal, las precordiales de V3-V6, ondas T altas acuminadas, con un segmento ST corto, no desnivelado; biometría hemática, química sanguínea y enzimas cardiacas dentro de los parámetros normales.

En el ECG, se observaron ondas T de voltaje alto, asimétricas, sin alternancia, con segmento ST corto,

no desnivelado, sin ondas Q (Figura 1), QT y QTc normales, patrón electrocardiográfico denominado repolarización temprana, se comparó con un trazo ECG de verdadero infarto, con obvias diferencias: observando el ensanchamiento del QRS, los desniveles ST y los cambios en la polaridad de la onda T (Figura 2).

CONCLUSIÓN

El dolor torácico puede encontrarse a cualquier edad sobre todo en los adolescentes: por lo que es deseable

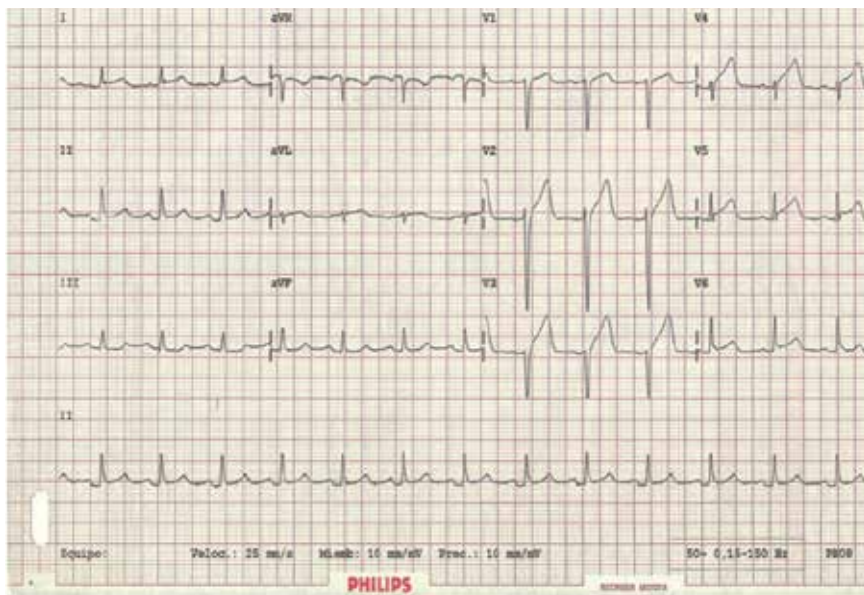


Figura 1.

Repolarización precoz, ECG que muestra ondas T de voltaje alto, asimétricas, con segmento ST corto, no desnivelado, sin ondas Q. Sin alternancia de T.

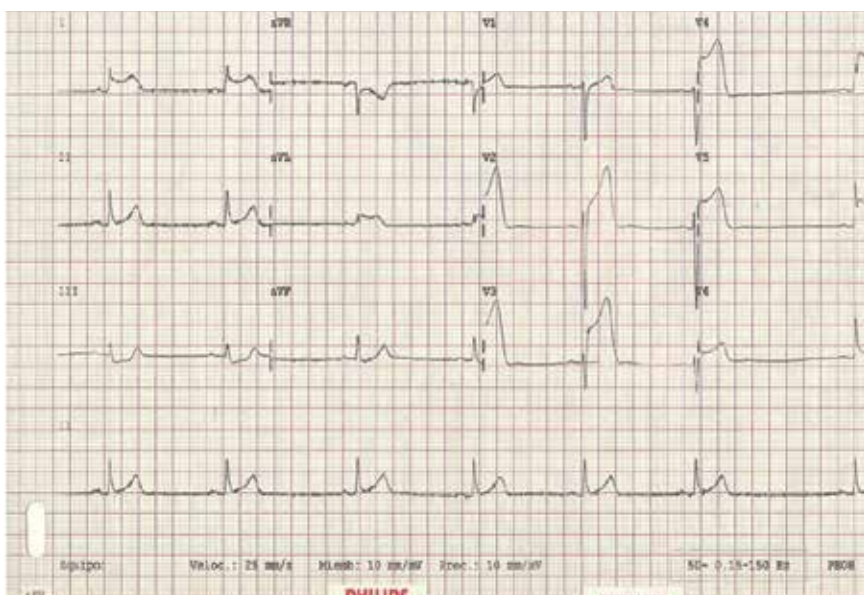


Figura 2.

Infarto agudo de miocardio, ECG que muestra comparado con la figura 1 ensanchamiento del QRS, desniveles ST y los cambios en la polaridad de la onda T.

hacer la evaluación clínica cuidadosa y aún en el Servicio de Urgencias la interpretación correcta del ECG contribuirá a disminuir la angustia en el paciente y sus familiares, por lo que es indispensable descartar la posibilidad de patología cardíaca congénita o adquirida subyacente y conocer acerca de factores de riesgo como la hiperlipidemia, el consumo de cocaína, etcétera. Es pues la semiología un punto clave es su relación con el esfuerzo y la interpretación correcta del electrocardiograma es fundamental.

REFERENCIAS

- Sinner MF, Reinhard W, Müller M, Beckmann BM, Martens E, Perz S et al. Association of early repolarization pattern on ECG with risk of cardiac and all-cause mortality: a population-based prospective cohort study. *PLoS Med.* 2010; 7(7): 1314-1317.
- Pérez GA. La repolarización precoz. Una trampa para el médico. *Mapfre Medicina.* 2003; 14(2): 89-95.
- Bianco M, Bria S, Gianfelici A, Sanna N, Palmieri V, Zappilli P. Does early repolarization in the athlete have analogies with the Brugada syndrome? *Eur Heart J.* 2001; 22(6): 504-510.
- Wagner M. *Marriott's practical electrocardiography.* 10th ed. Philadelphia: Lippincott; 2001.
- Brady WJ, Perron AD, Vilman E. Errors in emergency physicians interpretation of ST segment elevation in emergency department chest pain patients. *Acad Emerg Med.* 2000; 7(11): 1256-1260.
- Chávez GA, Jiménez N, Hernández HG, Solache OG. Repolarización precoz. ¿Normal o peligroso? *Rev Mex Cardiol.* 2011; 22(3): 149-155.
- Cava JR, Sayger PL. Chest pain in children and adolescents. *Pediatr Clin N Am.* 2004; 51(6): 1553-1568.
- Ferrés F, García F. *Dolor torácico.* En: Benito J, Luaces C, Mintegi S, Pou J editores. Tratado de urgencias en pediatría. Madrid: Ergon; 2005. pp. 202-209.
- Gastesi M, Fernández A, Mintegi S, Vázquez M, Benito J. Dolor torácico en urgencias de pediatría: un proceso habitualmente benigno. *Anales de Pediatría.* 2003; 59: 234-238.
- Haissaguerre M, Derval N, Sacher F et al. Sudden cardiac arrest associated with early repolarization. *N Engl J Med.* 2008; 358: 2016-2023.
- Metha MC, Jain AC, Metha A. Early repolarization. *Clin Cardiol.* 1999; 22: 59-65.
- Santamaría DH, Danglot BC, Gómez GM. Dolor torácico en niños. *Rev Mex Pediatr.* 2007; 74(3): 119-125.
- Surendranath R, Veeram R, Harinder R. Chest pain in children and adolescents. *Pediatrics in Review.* 2010; 31(1): 4-9.
- Crespo M, Pérez LP. Casos clínicos en cardiología: adolescentes de 14 años con dolor torácico. *Rev Pediatr Aten Primaria.* 2011; 13: 411-417.
- Newburger WJ, Mark EA, Fulton DR. *Innocent murmurs, syncope, and chest pain.* Philadelphia: Saunders; 2006.
- Thompson WR, Hayek CS, Tuchinda C. Automated cardiac auscultation for detection of pathologic heart murmurs. *Pediatr Cardiol.* 2001; 22(5): 373-386.
- Bergman AB, Stamm SJ. The morbidity of cardiac non disease in schoolchildren. *N Engl J Med.* 1967; 276: 1008-1016.
- Ritter S, Tani LY, Etheridge SP et al. What is the yield of screening echocardiography in pediatric syncope? *Pediatrics.* 2000; 105(5): E58.
- Sreekanthan S, Pitts YT, Suarez WA, Johnstone C. Chest pain among adolescents with anorexia nervosa. *Pediatric Emergency Care.* 2005; 21(9): 603-605.
- Keith CK. Chest pain in pediatrics. *Pediatrics.* 1999; 46(2): 189-202.
- Vleeshouwers G, Sprooten TM, Rohde GU. An adolescent with chest pain. Case report. *Breathe.* 2013; 9(4): 309-316.
- Lipsitz JD, Masia C, Apfel H, Marans Z, Gur M, Dent H et al. Non cardiac chest pain and psychopathology in children and adolescents. *Psychosom Res.* 2005; 59(3): 185-188.
- Evangelista JK, Parsons M, Renneburg AK. Chest pain in children: diagnosis through history and physical examination. *J Pediatr Health Care.* 2000; 14: 3-8.
- Hanson LC, Hokanson JS. Etiology of chest pain in children and adolescents referred to cardiology clinic. *WMJ.* 2011; 110(2): 58-62.