



Tratamiento ortodóncico asistido por corticotomías

Orlando Eguia Bernal*

RESUMEN

Uno de los métodos para acelerar la ortodoncia y tener mayor aceptación del tratamiento es la corticotomía alveolar, que es una intervención quirúrgica limitada a la porción cortical del hueso alveolar, donde el corte penetra la cortical hasta alcanzar el hueso esponjoso. Anteriormente se creía que el proceso era facilitado por el movimiento en bloque del diente dentro de su alveolo, y posteriormente se comprobó que es debido al fenómeno acelerador regional, en el cual se describe una desmineralización ósea, seguida de una remineralización. Se presenta el caso de un paciente que acudió para rehabilitación oral parcial, pero que poseía una maloclusión severa en el sector anterior; aceptó un tratamiento ortodóncico de corta duración asistido por corticotomías. Al cabo de cuatro meses con activaciones cada 15 días, se alinearon los dientes anteriores en arco. Se ha planteado que la ortodoncia asistida por corticotomías permite el tratamiento tres veces más rápido que un abordaje convencional; otros beneficios son el recubrimiento óseo de fenestraciones y dehiscencias óseas en raíces prominentes, y menor reabsorción del ápice radicular.

Palabras clave: Ortodoncia asistida por corticotomías, fenómeno acelerador regional, desmineralización, remineralización.

ABSTRACT

Alveolar corticotomies are a way to accelerate the orthodontic treatment and increase its acceptance; they are surgical interventions limited to the cortical portion of the alveolar bone, where the cut penetrates cortical bone just until it reaches the spongy bone. In the early years of this treatment, it was believed that moving a block of bone containing the tooth inside the alveolus facilitated the process. Nowadays, it is proven that the rapid movement occurs because of the regional accelerator phenomenon, where demineralization followed by remineralization occurs. A patient consulted for partial oral rehabilitation; since he had a severe malocclusion in the anterior region, he accepted a short duration corticotomy-assisted orthodontic treatment; after four months with activations every 15 days, all the anterior teeth aligned in an arch. It has been stated that corticotomy-assisted orthodontic treatment shortens by two thirds the duration of the treatment compared to conventional orthodontics; other benefits are the osseous coverage of fenestrations and dehiscence on prominent roots, and less apex resorption.

Key words: Corticotomy-assisted orthodontic treatment, regional accelerator phenomenon, demineralization, remineralization.

INTRODUCCIÓN

Los tratamientos de los pacientes que acuden para una rehabilitación bucal parcial o total pueden verse comprometidos en su pronóstico cuando poseen una severa malposición dental y requieren ortodoncia. Sin embargo, la mayoría de quienes la necesitan son adultos y suelen rechazarla, frecuentemente por el largo tiempo requerido previo a la fase protésica.

Uno de los métodos para acelerar la ortodoncia y tener mayor aceptación del tratamiento son las corticotomías alveolares, que son intervenciones quirúrgicas limitadas a la porción cortical del hueso

alveolar, donde el corte penetra la cortical hasta alcanzar el hueso esponjoso.¹

Uno de los primeros reportes de procedimientos quirúrgicos para acelerar el movimiento ortodóncico de los dientes malalineados fue publicado por Köle,² quien extendía los cortes interproximales de las corticotomías a través de toda la cortical, apenas penetrando en hueso esponjoso; después, estos cortes verticales fueron conectados con un corte de osteotomía, extendiéndose a través de todo el grosor del alveolo, esencialmente creando bloques del alveolo donde el diente estaba contenido. Posteriormente, las osteotomías supraapicales de Köle fueron reemplazadas por cortes que únicamente penetraban la cortical apical a la raíz.³

Aunque anteriormente se creía que el movimiento acelerado de los órganos dentales era debido a la formación de bloques óseos, obviando así el impedimento que suponía el hueso cortical denso, posteriormente Wilcko y colaboradores⁴ demostraron, apoyados por valoraciones en tomo-

* Residente de tercer año de la Especialidad de Protoprotesis e Implantología. Universidad De La Salle Bajío. León, Guanajuato, México.

grafías computadas, que el movimiento rápido de ortodoncia era causado por una desmineralización y remineralización en el hueso alveolar, consistente con el patrón de cicatrización de una herida, denominado «fenómeno acelerador regional» (RAP, por sus siglas en inglés).⁵⁻⁷

A este procedimiento se le han dado varios nombres en los reportes de la literatura: tratamiento ortodóncico asistido por corticotomías (CAOT: *corticotomy-assisted orthodontic treatment*), ortodoncia acelerada osteogénicamente (AOO: *accelerated osteogenic orthodontics*), ortodoncia osteogénica acelerada periodontalmente (PAOO: *periodontally accelerated osteogenic orthodontics*).

En la literatura se habla de varias indicaciones para este tipo de abordaje:⁸

1. Tratamiento de ortodoncia en dehiscencias y fenestraciones sobre raíces prominentes.
2. Mordida anterior abierta y línea media desviada.
3. Mordida cruzada y discrepancias de longitud de arco debido a un problema del tamaño de los dientes.
4. Alternativa conservadora a la cirugía ortognática; excepto para clase III severa.
5. Donde el ancho bucolingual es menor y las extracciones están contraindicadas debido al perfil del paciente.
6. Maloclusiones de moderadas a severas en adolescentes y adultos.

DESCRIPCIÓN DEL CASO CLÍNICO

Paciente masculino de 62 años de edad que acudió al postgrado de Prostodoncia e Implantología de la Universidad De La Salle Bajío para una rehabilitación parcial oral. Se diagnosticó maloclusión severa del sector anterior, y se le propuso tratamiento ortodóncico por sus beneficios antes de su rehabilitación. En primera instancia, no aceptó debido al prolongado tiempo de su abordaje, por lo que se le propuso el tratamiento de ortodoncia asistido por corticotomías, que fue aceptado por el individuo.

Operatoriamente se realizó un desgaste en el esmalte proximal en los dientes anteriores (*stripping*) y se cementó aparatología fija de ortodoncia[‡] (*Figuras 1 y 2*). El procedimiento quirúrgico incluyó corticotomías del maxilar superior (*Figura 3*) bajo

anestesia local infiltrativa, realizándose previamente una incisión sulcular modificada respetando las papilas con hoja de bisturí 15c[§]; acto seguido, se levantó un colgajo de espesor total en vestibular, sobrepasando la línea mucogingival. Las corticotomías de la arcada superior incluyeron cortes verticales interradiculares, comprendiendo desde el área distal del primer premolar derecho al primer premolar izquierdo, complementados con una corticotomía horizontal supraapical. El procedimiento se realizó con la ayuda de un motor eléctrico a 2000 rpm e irrigación utilizando una fresa 700[¶], involucrando sólo la cortical vestibular. Antes de suturar,^{**} se colocó hueso liofilizado de origen bovino^{‡‡} en toda la superficie ósea vestibular. La prescripción postoperatoria incluyó ibuprofeno 600 mg y amoxicilina 500 mg. El paciente presentó edema facial localizado y, en días subsiguientes, hematomas.

Diez días después se realizaron las corticotomías de la arcada inferior (*Figura 4*), con anestesia troncular únicamente, realizando una incisión sulcular y crestal en brechas edéntulas. Se levantó un colgajo hasta tener la visibilidad de la salida del nervio mentoniano, realizándose entonces corticotomías verticales interradiculares con irrigación constante y el mismo instrumental y equipo utilizados en la primera intervención. En la zona de premolares no se llevó a cabo la corticotomía horizontal debido al riesgo de la zona por la salida del nervio mentoniano. Se colocó injerto liofilizado de origen bovino^{‡‡} en toda la superficie ósea vestibular y se suturó con Vicryl 4-0^{**}. En este caso, el paciente fue premedicado una hora antes con un antiinflamatorio esteroideo (dexametasona 6 mg) y una prescripción medicamentosa igual a la intervención previa. El individuo presentó edema facial localizado solamente.

Una semana después del último procedimiento quirúrgico, se activó la aparatología fija de ortodoncia, con citas subsiguientes cada 15 días para activación, comenzando con arco Niti 14, Niti 16, Niti 18 y cadena cerrada^{§§} para retruir. Al cabo de cuatro meses se finalizó el tratamiento; se corri-

‡ System mini equilibrium Roth .022, Dentaaurum. Ispringen, Alemania.

§ Ribbel, Ribbel International, Ltd. Nueva Delhi, India.

¶ SS White, SS White dental, Lakewood, Nueva Jersey.

** Vicryl 4-0. Ethicon, Johnson and Johnson, Brasil.

‡‡ Nukbone, Biocriss, Ciudad de México, México.

§§ Borgatta specialties, Ixtapaluca, México.

gió el apiñamiento anterior y se obtuvieron una sobremordida vertical y horizontal adecuadas, con descruce de los incisivos laterales superiores, que se observa en las *figuras 5 y 6*. Se detectó en la radiografía panorámica y en una periapical una reabsorción del ápice de los OD 31 y 41. Como procedimiento estabilizador (retención), se le

indicó al paciente utilizar un guarda de acetato rígido, de un calibre de 0.80 mm (MDC, Guadalajara, Jalisco), los primeros dos meses la mayor parte del día y después sólo de forma nocturna. Mientras tanto, se inició con el tratamiento de implantes y coronas.

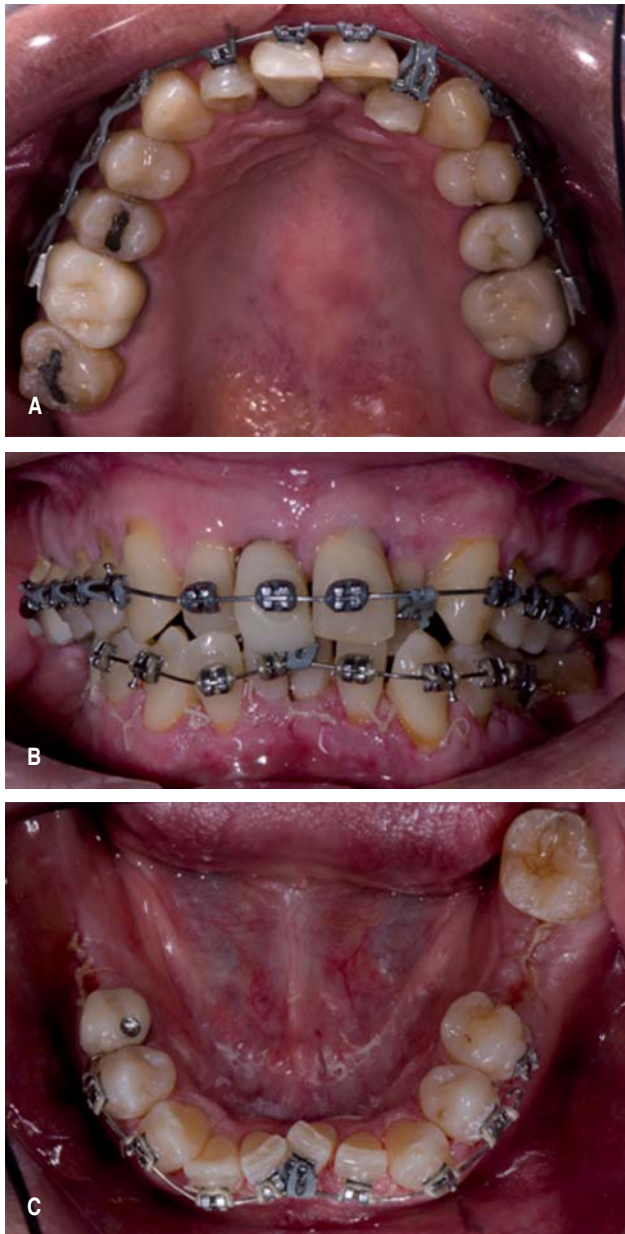


Figura 1. A. Vista oclusal superior el día de la primera activación. B. Vista frontal. C. Vista oclusal inferior.

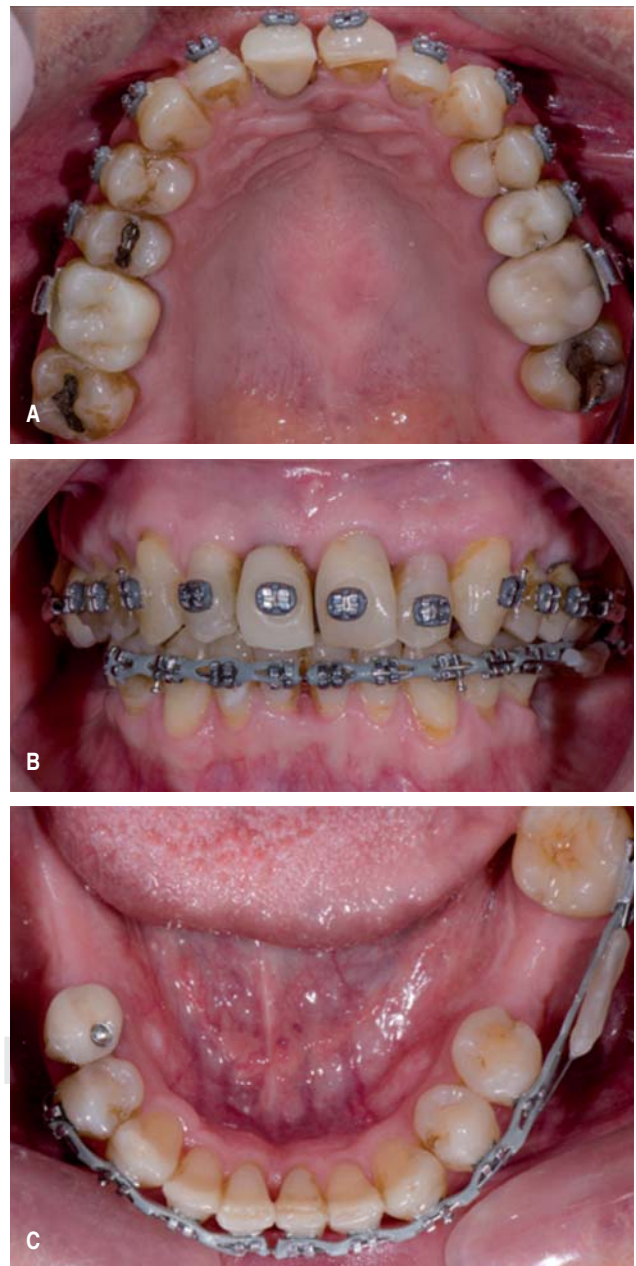


Figura 2. A. Vista oclusal superior cuatro meses después. B. Vista frontal. C. Vista oclusal inferior.

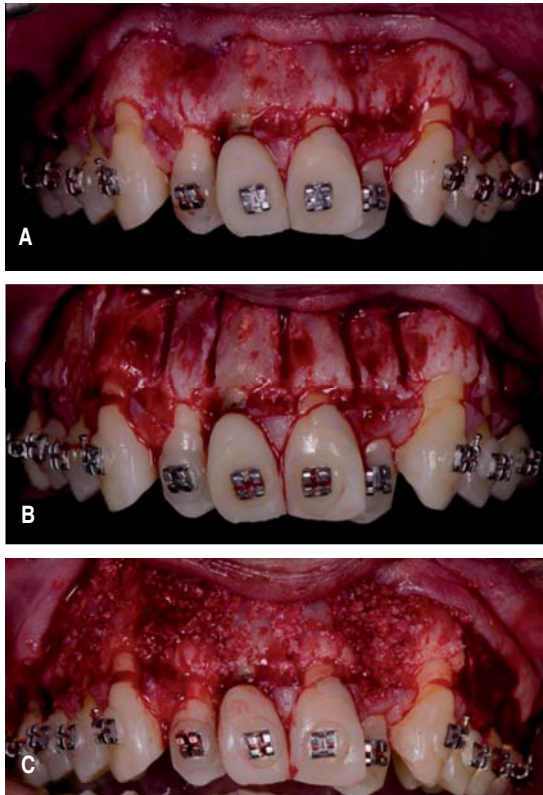


Figura 3. Maxilar superior. **A.** Levantamiento del colgajo mucoperiostico manteniendo papilas interdetales. **B.** Corticotomías interradiculares. **C.** Injerto óseo particulado.

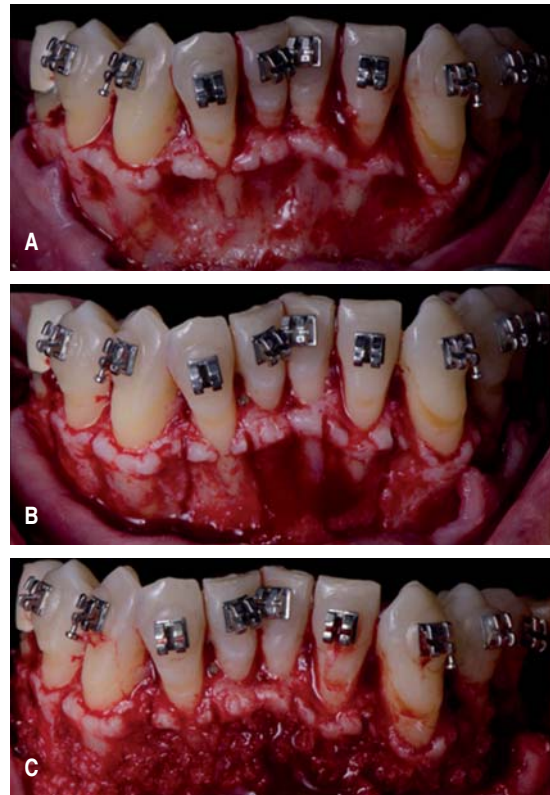


Figura 4. Maxilar inferior. **A.** Levantamiento del colgajo mucoperiostico. **B.** Corticotomías interradiculares. **C.** Injerto óseo particulado.

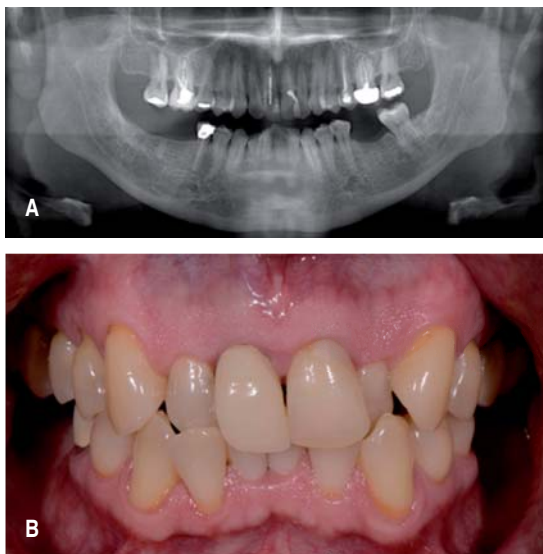


Figura 5. **A.** Radiografía panorámica previa al tratamiento. **B.** Fotografía frontal previa al tratamiento.

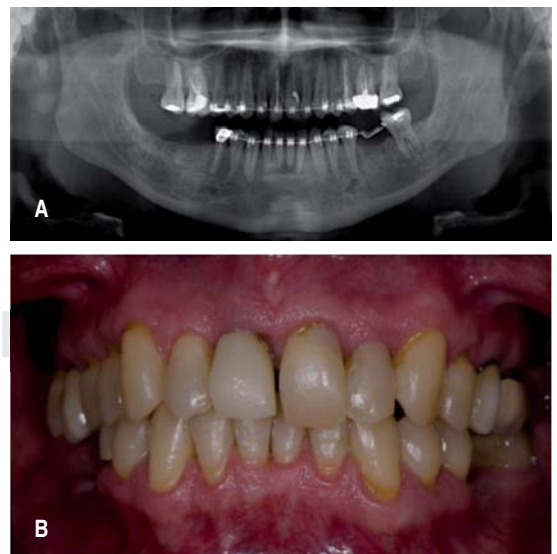


Figura 6. **A.** Radiografía panorámica al finalizar la última activación. **B.** Fotografía frontal postratamiento.

DISCUSIÓN

Muchos sujetos que han requerido una rehabilitación oral completa no han aceptado, por el tiempo necesario, un tratamiento multidisciplinario, particularmente cuando éste incluye manejo ortodóncico. Sin embargo, este grupo de pacientes con maloclusiones moderadas a severas podría haber optado por este tipo de complemento si se le planteara un abordaje tres veces más rápido, que puede ser logrado con la asistencia de las corticotomías.^{4,9}

En este caso, a diferencia del artículo original de la técnica quirúrgica,¹⁰ se utilizó anestesia local sin administrar sedación, y las arcadas se realizaron en distintas citas cada una para no extender la duración de la cirugía, ya que la técnica original reporta una duración de hasta cuatro horas para ambas arcadas. También, intentando realizar una cirugía más sencilla, sólo se realizaron corticotomías por vestibular.

Se ha propuesto utilizar piezoeléctrico para realizar las corticotomías, con la finalidad de obtener una cirugía menos traumática y dolorosa en el postoperatorio; sin embargo, un estudio realizado por Cassetta y colaboradores¹¹ mostró que utilizar un piezoeléctrico es más tardado que la técnica con la fresa, e incluso, hubo una recuperación más rápida de la calidad de vida en el grupo de pacientes con fresa, aunque no hubo diferencia estadísticamente significativa.

Un reporte revela que el individuo se ve beneficiado de la ortodoncia asistida por corticotomías en una menor reabsorción radicular al finalizar el tratamiento; sin embargo, en el presente caso sí hubo una reabsorción de los ápices notoria radiográficamente en los incisivos inferiores.¹² Sin embargo, a pesar de la presencia de reportes de casos, en una revisión sistematizada no se encontró evidencia que el CAOT mejore la expansión maxilar, cierre espacios de extracciones antiguas, corrija mordida abierta o dé una estabilidad ortodóncica cuando se compara con ortodoncia convencional.¹³

CONCLUSIONES

Las corticotomías como tratamiento para facilitar y acelerar el proceso ortodóncico son una opción válida y predecible para ciertos casos complejos

y en aquellos pacientes que desean un abordaje de menor duración. El sujeto deberá estar bien informado del grado de las consecuencias postoperatorias.

Agradecimientos

Dr. Octavio Macías, ortodoncista, profesor del postgrado de Prostdoncia e Implantología de la Universidad De La Salle Bajío, por realizar el tratamiento de ortodoncia.

Dr. Salvador García, periodoncista e implantólogo, profesor del postgrado de Prostdoncia e Implantología de la Universidad De La Salle Bajío, por realizar el tratamiento de corticotomía del maxilar superior.

Dr. José Salinas, periodoncista e implantólogo, profesor del postgrado de Prostdoncia e Implantología de la Universidad De La Salle Bajío, por su asistencia durante la realización de las corticotomías de mandíbula.

Dr. Daniel Sánchez, prostdoncista e implantólogo, profesor del postgrado de Prostdoncia e Implantología, por ser asesor del caso de rehabilitación oral.

Dr. Juan Manuel Guízar, profesor del postgrado de Prostdoncia e Implantología, por su asesoría en el manuscrito.

REFERENCIAS

- Oliveira DD. Efeitos da corticotomia alveolar na estrutura óssea e na movimentação ortodôntica [Tese]. Rio de Janeiro (RJ): Universidade Federal do Rio de Janeiro; 2006.
- Köle H. Surgical operations of the alveolar ridge to correct occlusal abnormalities. *Oral Surg Oral Med Oral Pathol.* 1959; 12: 515-529.
- Generson RM, Porter JM, Zell A, Stratigos GT. Combined surgical and orthodontic management of anterior open bite using corticotomy. *J Oral Surg.* 1978; 36 (3): 216-219.
- Wilcko WM, Wilcko MT, Bouquot JE, Ferguson DJ. Rapid orthodontics with alveolar reshaping: two case reports of decrowding. *Int J Periodontics Restorative Dent.* 2001; 21: 9-19.
- Frost HM. The biology of fracture healing. An overview for clinicians. Part I. *Clin Orthop Relat Res.* 1989; 248: 283-293.
- Frost HM. The biology of fracture healing. An overview for clinicians. Part II. *Clin Orthop Relat Res.* 1989; 248: 294-309.
- Yaffe A, Fine N, Binderman I. Regional accelerated phenomenon in the mandible following mucoperiosteal flap surgery. *J Periodontol.* 1994; 65: 79-83.
- Suchetha A, Lakshmi P, Prasad K, Akanksha G, Sm A, Darshan M. PAOO for faster function, aesthetics and harmony. *NY State Dent J.* 2014; 80 (5): 53-57.
- Wilcko MT, Wilcko MW, Pulver JJ, Bissada NF, Bouquot JE. Accelerated osteogenic orthodontics technique: a 1-stage surgically facilitated rapid orthodontic technique with alveolar augmentation. *J Oral Maxillofac Surg.* 2009; 67 (10): 2149-2159.
- Murphy KG, Wilcko MT, Wilcko WM, Ferguson DJ. Periodontal accelerated osteogenic orthodontics: a description of

- the surgical technique. *J Oral Maxillofac Surg.* 2009; 67 (10): 2160-2166.
11. Cassetta M, Di Carlo S, Giansanti M, Pompa V, Pompa G, Barbato E. The impact of osteotomy technique for corticotomy-assisted orthodontic treatment (CAOT) on oral health-related quality of life. *Eur Rev Med Pharmacol Sci.* 2012; 16 (12): 1735-1740.
 12. Shoreibah EA, Salama AE, Attia MS, Abu-Seida SM. Corticotomy-facilitated orthodontics in adults using a further modified technique. *J Int Acad Periodontol.* 2012; 14: 97-104.
 13. Hassan AH, Al-Saeed SH, Al-Maghlouth BA, Bahammam MA, Linjawi AI, El-Bialy TH. Corticotomy-assisted orthodontic treatment. A systematic review of the biological basis and clinical effectiveness. *Saudi Med J.* 2015; 36 (7): 794-801.

Correspondencia:

Orlando Eguia Bernal

E-mail: o.eguaia@icloud.com