

## **Absceso hepático amebiano, presentación atípica**

### **An atypical presentation of amoebic hepatic abscess**

**Eduardo Crespo Ramírez<sup>1</sup>, Humberto Guanche Garcell<sup>2</sup>, Mario Ruz Hernández<sup>3</sup>, Mirtha Castañeda Hernández<sup>4</sup>**

<sup>1</sup>Especialista de Medicina General Integral. Especialista de Primer Grado en Gastroenterología. Asistente. Máster en Longevidad satisfactoria. Hospital General Docente «Abel Santamaría Cuadrado». Pinar del Río. Correo electrónico: ediel@princesa.pri.sld

<sup>2</sup>Especialista de Segundo Grado en Epidemiología. Especialista de Primer Grado en Medicina Interna. Máster en Infectología. Profesor e Investigador Auxiliar. Hospital Clínico Quirúrgico «Joaquín Albarran», La Habana. Correo electrónico: humbertoguanchegarcel@infomed.sld.cu

<sup>3</sup>Especialista de Segundo Grado en Medicina Interna. Máster en Infectología. Profesor Auxiliar. Hospital General Docente «Abel Santamaría Cuadrado». Pinar del Río. Correo electrónico: mruez@princesa.pri.sld.cu

<sup>4</sup>Especialista de Primer Grado en Radiología y Medicina General Integral. Máster en Atención Integral a la Mujer. Instructora. Hospital General «Comandante Pinares». San Cristóbal. Artemisa. Correo electrónico: mirthaca@infomed.sld.cu

**Recibido:** 13 de noviembre de 2014.

**Aprobado:** 12 de enero de 2015.

---

## **RESUMEN**

**Introducción:** el absceso hepático amebiano es la manifestación extraintestinal más frecuente de la infección por *Entamoeba histolytica*, se calcula que el 10% de la población mundial esta infestada por el parásito, siendo más frecuente en países tropicales, donde hay situaciones de hacinamiento y malas condiciones sanitarias.

África, Latinoamérica, el Sudeste Asiático y la India tienen problemas de salud considerables a raíz de esta enfermedad, en Cuba se ha comprobado que la amebiasis no constituye uno de los parasitismos más frecuentes.

**Presentación de caso:** paciente masculino de 48 años de edad y de nacionalidad India, que presenta (hallazgos clínicos) demostrándose lesión única en lóbulo hepático derecho, diagnosticado por ecografía y resonancia magnética nuclear, confirmándose la presencia de anticuerpos séricos para *Entamoeba histolytica*. El tratamiento con metronidazol produce mejora clínica y radiológica.

**Conclusiones:** la presentación clínica atípica constituye un elemento destacable y que amerita ser considerada en la práctica clínica diaria.

**DeCS:** Entoamebahistolytica; Absceso hepático.

---

## ABSTRACT

**Introduction:** amoebic hepatic abscess is the extraintestinal manifestation of an infection by *Entamoeba histolytica*. Estimations are made that 10% of the world population has been infected by the parasite, being more frequent in tropical regions, where overcrowding and bad sanitary conditions occur. Africa, Latin America, Southeast Asian and India have considerable health problems, resulting from this disease. In Cuba amebiasis has been proved not to be one of the most frequent parasitism cases.

**Case presentation:** male patient of age 48 years and of Indian nationality, presenting clinical findings, which proves a unique lesion in the right liver lobule, diagnosed by ultrasound scan and nuclear magnetic resonance. The presence is confirmed of serum antibodies against *Entamoeba histolytica*. Treatment with metronidazole produced clinical and radiological improvement.

**Conclusions:** atypical clinical presentation constitutes a remarkable element worthy considered in daily clinical practice.

**DeCS:** Amoeba/parasitology; Liver abscess.

---

## INTRODUCCIÓN

La amebiasis es la segunda causa de muerte por enfermedad parasitaria en todo el mundo, el parásito causante es un patógeno potente, posee proteasa secretoras que disuelven los tejidos del huésped matando por contacto a las células y fagocitando los eritrocitos.<sup>1</sup>

La *Entamoeba histolytica* (EH) es un protozoo que produce afectación intestinal y extraintestinal en el ser humano, el hombre es el principal reservorio y su principal mecanismo de transmisión es fecal-oral. La afectación extraintestinal más frecuente es el absceso hepático (AH), tras la diseminación de los trofozoitos a través del sistema portal.<sup>1, 2</sup> La amebiasis tiene una distribución universal, se calcula que el 10% de la población mundial está infectada por EH, siendo endémica en el Sudeste Asiático, India, Centroamérica, Sudamérica y África, la mayor incidencia de casos se produce en población inmigrante de países endémicos y en personas que viajan a los mismos. Se estima que se producen entre 50.000-100.000 muertes anuales debido a esta infección en todo el mundo.<sup>1, 3</sup>

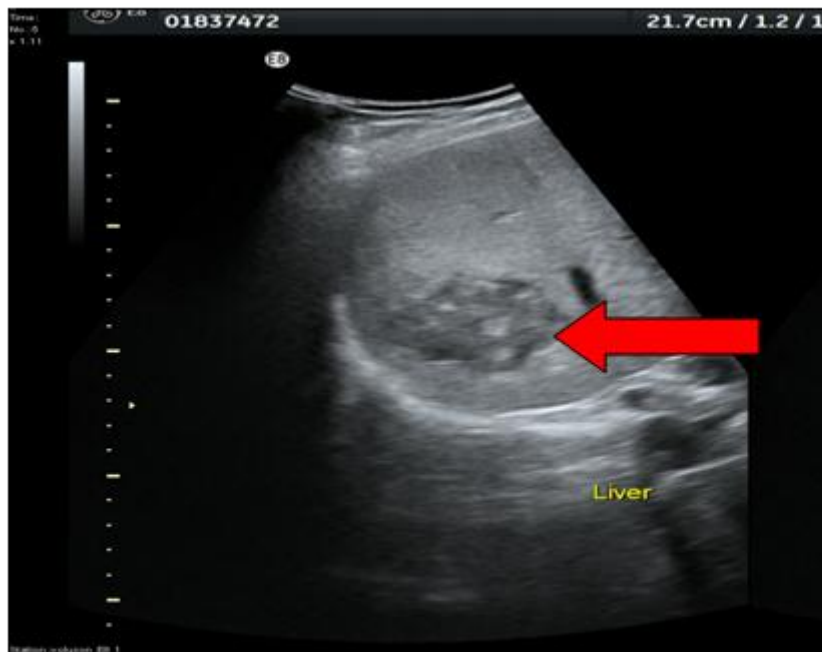
En Cuba, se ha comprobado que la amebiasis no constituye uno de los parasitismos más frecuentes.<sup>4</sup> A continuación se presenta un caso atendido en el Hospital cubano de Qatar.

## PRESENTACIÓN DEL CASO

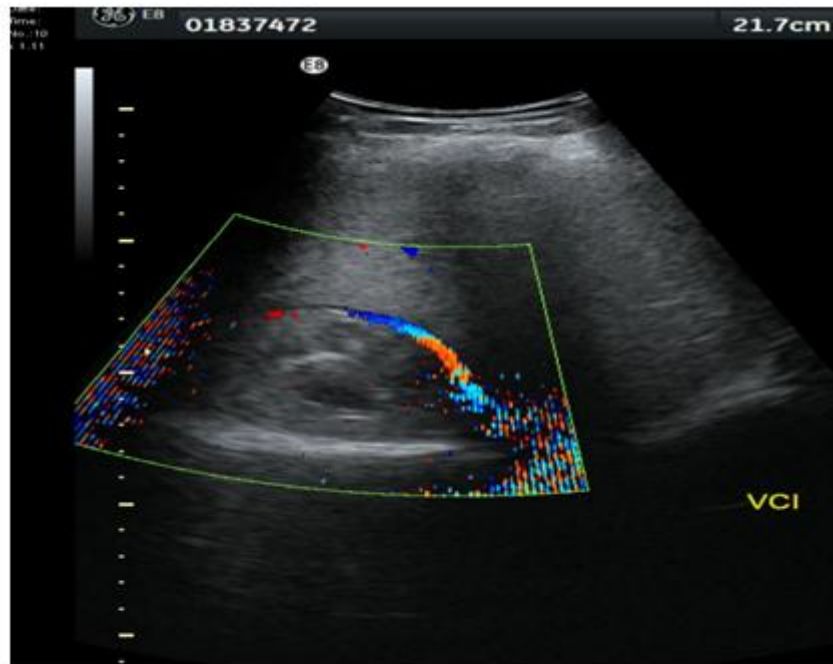Paciente masculino de 48 años de edad de nacionalidad India, con antecedentes de Hipertensión arterial, que acude a emergencias refiriendo fiebre de 38-39° C de 3 días de evolución, acompañado de malestar general, secreción nasal, tos seca y disminución del apetito. Se recoge el antecedente de haber presentado diarreas 3 semanas antes, cuadro que resolvió sin tratamiento alguno. El examen clínico demuestra taquipnea (pulso radial 125 x minuto) y se verifica la presencia de fiebre de 39° C. No se observan otros hallazgos al examen físicos positivos, incluyendo el examen de abdomen.

Los estudios complementarios demuestran conteo leucocitario elevado (12.1 x 10<sup>3</sup>/L), Eritrosedimentación globular en 95 mm/1hr y presencia de escasos hematíes en la orina obtenida por micción espontánea.

Se le realizan los siguientes estudios imagenológicos como el ultrasonido abdominal informa hígado de tamaño normal, con aumento de la ecogenicidad, visualizándose una imagen nodular compleja en el segmento 7 (Couinaud) del hígado de contornos lobulados que mide 41 x 51 mm, vía biliar sin alteraciones. Conclusión: hígado graso, imagen nodular compleja del segmento 7 del hígado planteándose una interrogante (Absceso vs tumor) (Figura 1 y 2).

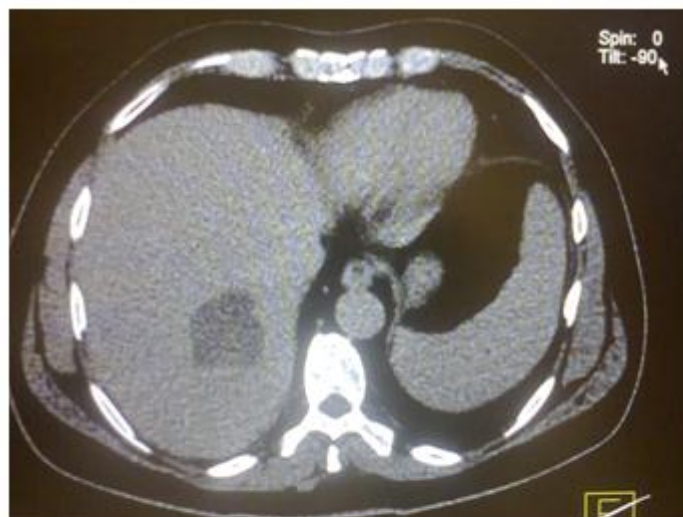

**Fig. 1.** Ultrasonido de abdomen. Muestra imagen nodular compleja en el segmento 7 (Couinaud) del hígado de contornos lobulados.



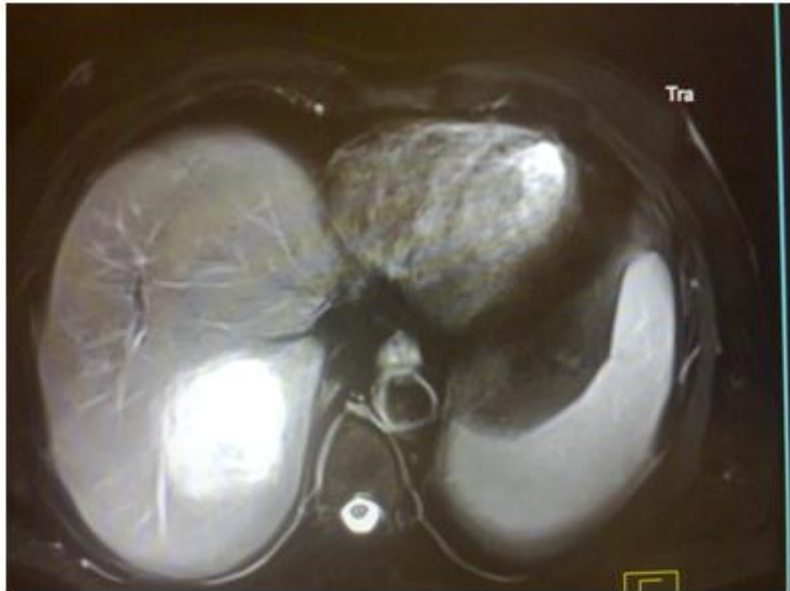**Fig. 2.** Ultrasonido (Doppler) de Hígado. Muestra vascularización periférica de la lesión.

Tomografía Axial Computarizada (TAC) contrastada de abdomen de abdomen. Informa hígado de tamaño normal, vasos preservados, con aumento de la ecogenicidad, visualizándose una imagen nodular de densidad compleja en el lóbulo derecho, en la cara posterior alta, cerca del diafragma, que mide 66 x 51 x 48 mm, vía biliar sin alteraciones. Se muestra realce discreto de contraste en la periferia de la imagen en la fase venosa. La densidad del resto de los órganos es normal, no se observa líquido libre en cavidad Conclusión: nódulo de densidad compleja en el lóbulo derecho del hígado, localizado en el segmento 7. Descartar absceso hepático. (Figura 3)



**Fig. 3.** TAC simple de abdomen (vista axial ), muestra imagen hipodensa, redondeada de contornos lobulados bien definidos.

Resonancia Magnética nuclear (RMN) de abdomen: Hígado: lesión solitaria hipointensa en el centro con cambios de intensidad de señal en la periferia, localizada en la región subdiafragmática, el tejido hepático que rodea la lesión esta difusamente hiperintenso, secundario a los cambios inflamatorios. Secuencia T2 de la lesión muestra hiperintensidad central de los componentes. El resto de los órganos no muestra anomalías, no se observan ganglios linfáticos y la grasa perivisceral es normal. Conclusión: absceso hepático. (Figura 4).



**Fig. 4.** RMN (T2). Muestra imagen hiperintensa redondeada bien definida.

Como parte del estudio de una lesión hepática se le indican marcadores tumorales alfa fetoproteína (AFP), antígeno para cáncer (CA 19-9) y antígeno carcinoembrionario (CAE)), los cuales fueron negativos.

La serología (detección de anticuerpos, para EH por hemaglutinación indirecta (IHA) fue positiva con títulos de 1:1024.

## **DISCUSIÓN**

El absceso hepático es común en los países tropicales y es frecuente sobre todo entre los de más bajo nivel socioeconómico, constituyendo factores de riesgo la presencia de condiciones higiénicas deficientes, relacionadas fundamentalmente con la higiene ambiental, la manipulación de los residuales y la calidad del agua de consumo. Entre los factores del paciente que le pueden predisponer a adquirir el parásito se han señalado la desnutrición, disfunción hepática, el estado inmunitario, el consumo de alcohol, el tratamiento tardío o inadecuado de la infestación por el parásito.<sup>1, 2</sup>

El AH amebiano tiene una presentación muy variable, lo cual hace en ocasiones difícil el diagnóstico. Manifestaciones poco frecuentes se deben a complicaciones que resultan de la rotura del absceso en las cavidades vecinas (pleura, el pericardio, peritoneo) o por compresión de las estructuras tubulares en la hiliohepático o diseminación embólica a distancia.<sup>1</sup>

El AH amebiano es una lesión bien delimitada que en un principio contiene un líquido de color café amarillento, que después toma un color anaranjado que se asemeja a la salsa de anchoas.<sup>2</sup> El líquido representa tejido hepático necrótico mezclado con sangre. En general es inodoro, a menos que se encuentre infectado en forma secundaria. Contiene escasos neutrófilos o ninguno, la pared fibrosa del absceso incluye material necrótico y hepatocitos comprimidos mezclados con células inflamatorias. Las amebas se encuentran más en la periferia del absceso y no se pueden identificar en el contenido aspirado de este. La lisis de los hepatocitos ocurre en las regiones periportales.<sup>3</sup>

Múltiples han sido los avances para el diagnóstico de esta enfermedad que permiten una confirmación rápida del mismo, e incluye pruebas serológicas, estudios radiológicos o histopatológicos. Las pruebas serológicas son positivas en más del 90% de los casos, pero no pueden diferenciar al portador crónico del infectado reciente. La ecografía, la TAC y la RMN permiten localizar y delimitar el absceso con bastante precisión, con sensibilidad para absceso hepático superior al 95%. En relación a la ecografía es un buen procedimiento diagnóstico y terapéutico, ya que permite diferenciar la ubicación, tamaño y número de abscesos, presentando una sensibilidad entre 95-100% en colecciones < 1,5 cm. Ecográficamente, destacan lesiones únicas de formas oval o redondeada, bordes bien definidos, hipoecogénicos y cercanos de la superficie. Sin embargo, el TAC presenta mayor sensibilidad para colecciones < 1,5 cm y permite realizar diagnóstico diferencial con otras lesiones.<sup>6</sup>

Otra herramienta importante para el diagnóstico es la punción, presentando el líquido extraído características que permiten diagnosticar su origen amebiano, al presentarse como material espeso, de color marrón oscuro e inodoro (a menos que presente sobre infección bacteriana) que corresponde a tejido hepático necrosado y mezclado con sangre.<sup>2, 4, 6</sup>

El diagnóstico diferencial se relaciona con absceso piógeno, subfrénico, pirocolecisto, quiste hidatídico infectado y tumor hepático.<sup>4</sup> El tratamiento de elección es el metronidazol en dosis de 750 mg cada 8 horas por un mínimo de 10 días. La tasa de curación es de cerca de 100%. La emetina en dosis de 1 mg/kg de peso por 5-10 días o la dehidroemetina en dosis de 1.0-1.5 mg/Kg, son también singularmente efectivas. Finalmente, puede utilizarse la cloroquina en dosis de 500 mg/día por 12-19 días, que cura el 90% de los AH amebiano no complicados. Al concluir el tratamiento con metronidazol se debe administrar furoato de diloxanida en dosis de 500 mg, tres veces al día por 20 días, para erradicar la infección luminal; si no se utiliza este medicamento, existe riesgo de recaída en 10% de los casos. Si el absceso es de gran tamaño y no mejora en 72 horas, se debe efectuar aspiración percutánea guiada por TAC o ecografía.<sup>7</sup>

El pronóstico es bueno, la resolución por imágenes se logra en los primeros 6 meses, con baja mortalidad (< 1%). En relación a la prevención no existen fármacos profilácticos, y resultan esenciales las medidas de saneamiento ambiental y modificaciones de prácticas sexuales de riesgo.<sup>6</sup>

Para concluir, el absceso hepático amebiano debe siempre sospecharse, aún en áreas no endémicas, ante la existencia de hepatomegalia dolorosa, fiebre y síntomas generales o síntomas inespecíficos, unido a la existencia de una lesión quística, única, que asiente preferentemente en el lóbulo derecho del hígado.

## REFERENCIAS BIBLIOGRÁFICAS

1. Sharma N, Sharma A, Varma S, Lal A, Singh V. Amoebic liver abscess in the medical emergency of a North Indian hospital. BMC Research Notes. 2010; 3:21.
2. Mukhopadhyay M, Saha A K, Sarkar A, Mukherjee S. Amoebic liver abscess: presentation and complications. Indian J Surg. 2010; 72(1): 37-41.
3. Albenmousa A, Sanai FM, Mohammed A, Babatin MA, Al Zanbagi AA, Al-Otaibi MM, Khan AH, Bzeizi KI. Liver abscess presentation and management in Saudi Arabia and the United Kingdom. Ann Saudi Med. 2011; 31(5): 528-532.
4. Castellanos Fernández M, González López ME, Lazo de Vallín S, Mandado S, Cañete R, Elvirez Gutiérrez A. Absceso hepático amebiano, a propósito de dos casos. Rev Panamericana de Infectología. 2005; 7(2):39-42.
5. Haque R, Kabir M, Noor Z, Rahman SM, Mondal D, Alam F, Rahman I, Al Mahmood A, Ahmed N, Petri WA Jr. Diagnosis of amebic liver abscess and amebic colitis by detection of Entamoeba histolytica DNA in blood, urine, and saliva by real-time PCR assay. J Clin Microbiol. 2010; 48(8): 2798-2801.
6. Gajardo MF, Flisfisch H. Absceso hepático. Rev Medicina y Humanidades. 2010; 2(2-3): 51-55.
7. González M LM, Dans LF, Martínez EG. Antiamoebic drugs for treating amoebic colitis. The Cochrane Library. 2009[cited January 2014]; 2.

---

**Dr. Eduardo Crespo Ramírez.** Especialista de Medicina General Integral. Especialista de Primer Grado en Gastroenterología. Asistente. Máster en Longevidad satisfactoria. Hospital General Docente "Abel Santamaría Cuadrado". Pinar del Río. Correo electrónico: ediel@princesa.pri.sld