PRESENTACIÓN DE CASO

Paciente con hemangioma cavernoso de útero

MSc. Dr. Ramón García Mirás, MSc. Dra. Mariví Regalado Soto, Dra. Ana Gloria Marrero Hernández, Dra. Edilia Trelles Aguabella, MSc. Dr. Orlando Perera Boza, MSc. Lic. Adriana González Sánchez.

Hospital Universitario Ginecobstétrico "Eusebio Hernández Pérez". Marianao, La Habana. Cuba.

RESUMEN

Se presenta el caso de una paciente que tuvo un aborto espontáneo precoz en el curso del acto quirúrgico por sospecha de embarazo ectópico. Se encontró un tumor en el ligamento ancho derecho que la llevó a histerectomía total. Se diagnosticó, por anatomía patológica, un hemangioma cavernoso subseroso de útero.

Palabras clave: hemangioma cavernoso, histerectomía, anexectomía.

INTRODUCCIÓN

Los hemangiomas (Hm) son malformaciones benignas de los vasos sanguíneos que originan conductos vasculares bien formados. Presentan vías aferentes y eferentes que los comunican con otros vasos ya sean sanguíneos o linfáticos. Se clasifican en cavernosos y capilares.[1]

Se caracterizan por la formación de conductos vasculares voluminosos. Se presentan con mayor frecuencia en piel y mucosas de cabeza y cuello,[2] vísceras como bazo, páncreas, sistema nervioso central (SNC)[3] y extremadamente raros, a nivel del aparato reproductor. [4,5]

PRESENTACIÓN DE CASO

Paciente de 42 años de edad, 4 gestaciones, 2 partos , que acude al hospital con una fecha de última menstruación 35 días antes, refiere dolor en hipogastrio y sangramiento genital escaso

Examen físico

Con espéculo: Cuello enrojecido, hipertrófico, con salida de sangre escasa y obscura a través del orificio cervical externo. Al tacto vaginal: Útero de tamaño normal, doloroso a la movilización del cuello.

Anejo derecho: Se palpa masa de 5 centímetros de diámetro, consistencia blanda, dolorosa.

Complementarios de urgencia

- Hematocrito 0,32 %,
- Grupo A positivo,
- Coagulograma normal,
- HCG positiva

- Ultrasonido: Útero de características normales. Imagen compleja en la proyección del anejo derecho. Se sugiere descartar embarazo ectópico (Fig. 1).

Fig. 1. Útero y tumor en la proyección del anejo derecho.

Impresión diagnóstica

Embarazo ectópico no complicado.

Conducta

-Ingreso,
-preparar para operar,
-traslado al salón de operaciones para laparotomía exploradora.

Hallazgos quirúrgicos

Útero ligeramente aumentado de tamaño. El anejo derecho engrosado y muy vascularizado. Tumor de 5 centímetros de diámetro, violáceo, en el ligamento ancho derecho, que impresiona un saco gestacional, imposible de separar del útero.

Se decide, ante una paciente con paridad satisfecha, realizar histerectomía total, para extraer el tumor descrito junto con el útero (Fig. 2). La paciente evolucionó satisfactoriamente y egresó 5 días después.

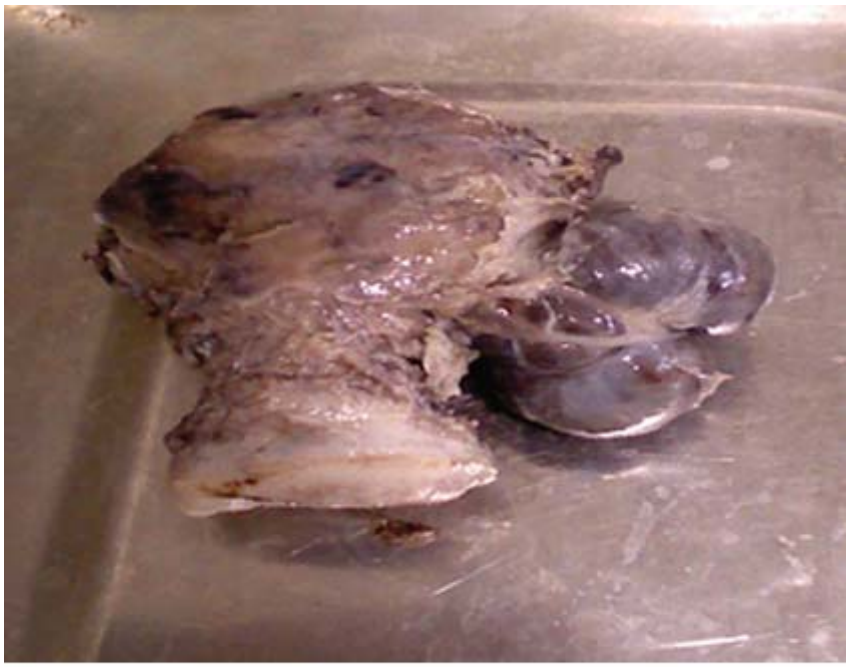

Fig. 2. Cara posterior de útero y hemangioma del borde derecho.

Informe anatomopatológico (B12-843)

Útero con hemangioma cavernoso, subseroso en la porción lateral derecha que ocupa el istmo y parte del cuerpo. Presenta adenomiosis y cervicitis crónica. Endometrio secretor y pequeño fragmento de decidua necrótica con inflamación aguda que pudiera corresponder con restos de embarazo intrauterino (Fig. 3) y (Fig. 4).

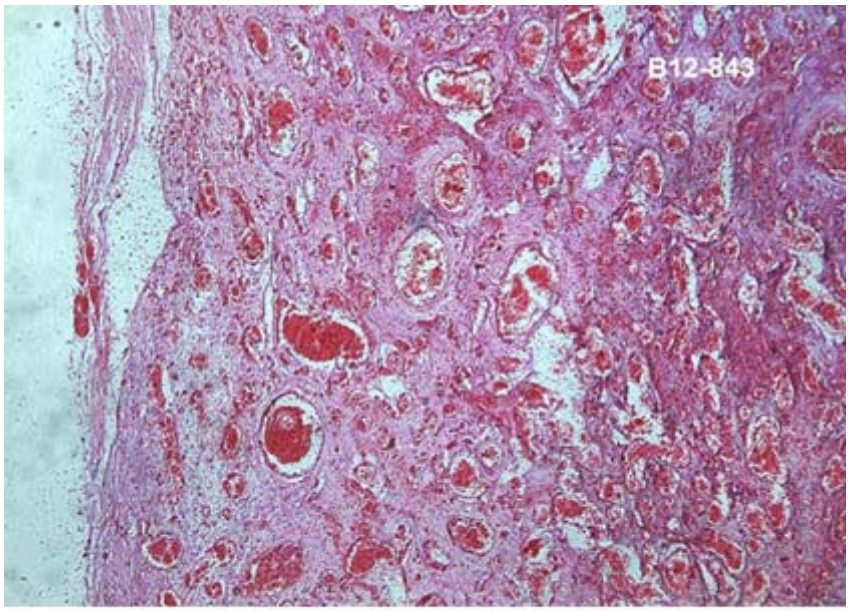

Fig. 3. Dilataciones vasculares a nivel subseroso (Hemangioma cavernoso).

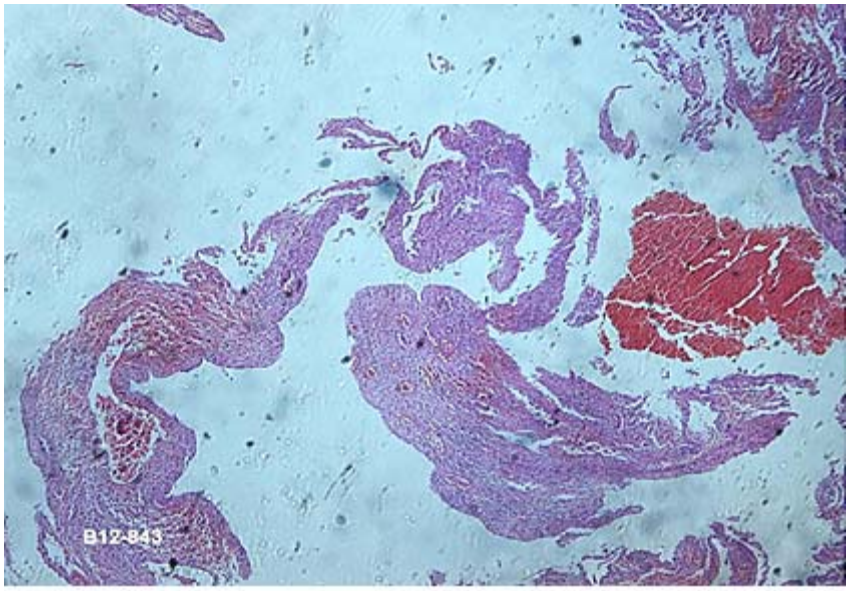

Fig. 4. Fragmento de decidua.

DISCUSIÓN

El hemangioma cavernoso, llamado también hemangioma profundo, es una neoplasia generalmente benigna de los vasos sanguíneos. Está caracterizado por la aparición de un gran número de vasos normales y anormales sobre la piel u otros órganos internos. Generalmente son localizados, pero pueden extenderse a grandes segmentos del cuerpo, denominados angiomatosis. Es una condición rara, muchas veces subdiagnosticado por no presentar un cuadro clínico típico. Es una

lesión hamartomatosa, en el útero la pared miometrial es total o parcialmente sustituida por una proliferación de vasos arteriales y venosos, con formación fistular entre sí.[6]

También existen los hemangiomas difusos del cuerpo uterino, que son raros; tanto que en la literatura anglosajona sólo han sido publicados alrededor de 12 casos[7] y se caracterizan por la presencia de metrorragias.

El hemangioma cavernoso de útero puede simular un embarazo ectópico.[8] El ultrasonido es el método diagnóstico más eficaz.[9] La literatura describe la presencia de un hemangioma cavernoso en el cuerno uterino en una perra, que requirió cirugía por torsión del útero.[10]

Son causados por crecimiento de células endoteliales, pero no se conoce a ciencia cierta por qué sucede esto. Aunque no existe una teoría bien definida, las investigaciones sugieren que puede ser debido a varias influencias mecánicas, hormonales, ambientales y genéticas.

Se pueden confundir con la malformación arteriovenosa uterina; de origen congénito, infrecuente, o secundaria a procesos obstétricos. Se caracteriza por la presencia de un ovillo vascular, formado por dilataciones arteriovenosas, de localización intramiometrial que se extiende; sólo en los casos congénitos, a otras zonas vasculares de la pelvis menor. Cursa siempre con un evento hemorrágico intenso.[11]

En nuestro caso, el HCG resultó positivo porque según el informe anatomopatológico, la paciente había presentado un aborto precoz reciente, lo que unido al dolor abdominal referido y la imagen imprecisa en el ligamento ancho, nos hizo pensar en el diagnóstico de embarazo ectópico.

La histerectomía se decidió ante la imposibilidad de separar el tumor del cuerpo uterino, lo que impidió un diagnóstico preciso ante una paciente de 42 años con paridad satisfecha.

Se concluye que el hemangioma cavernoso de útero es una entidad rara, de difícil diagnóstico, de etiología imprecisa, y que puede presentarse asintomáticamente.

REFERENCIAS BIBLIOGRÁFICAS

1. Robbins SL. Patología estructural y funcional. 1ª edición. México: Editorial Interamericana. 1975.p.1516.

2. Bruce NW. Adaptación gestacional: sistemas principales. En: Iffy L, Kaminetzky HA, editores. Obstetricia y Perinatología. 1ª edición. Buenos Aires: Editorial Médica Panamericana S.A.1992.p.687-719.

3. Lopate G, Black JT, Grubb Jr RL. Cavernous hemangioma of the spinal cord: Report of 2 unusual cases. Neurology. 1990;40:1791-3.

4. Molina Vílchez R, Ávila A, Ortega JC, Velásquez N. Ruptura de hemangioma cavernoso simulando embarazo ectópico. Rev Obstet Ginecol Venez. 1998;58(3):197-200.

5. Oberto Leal J, Cordero M, Velásquez N, Molina Vílchez R. Hemangioma cavernoso del cuello uterino exteriorizado por vulva. Rev Obstet Ginecol Venez. 1999;59(1):55-8.

6. Acevedo Gallegos S, Gallardo Gaona JM, Velçazquez Torres B, Espino Sosa S, Santarrosa Pérez MA, Guzmán Huerta ME. Hemangioma cavernoso difuso del útero diagnosticado durante el embarazo. Reporte de un caso Ginecol Obstet Méx. 2011; 79(7):447-51.

7. López Márquez A, Alcántara Vázquez A, Durán Padilla MA, Ramos de la Cruz R, Aristi Urista G, González Flores V. Hemangioma difuso de cuerpo uterino asociado a lupus eritematoso sistémico. Presentación de un caso y revisión de la literatura. Rev Med Hospital General de México. 2002;65(4).

8. Molina Vichez R, Ávila A, Ortega JC, Velásquez N. Ruptura de hemangioma cavernoso simulando embarazo ectópico. *Rev Obstet Ginecol Venez. 2001;*61(*3)*.

9. O'Brien P, Neyastani A, Buckley AR, Chang SD, Legiehn G.M. Uterine Arteriovenous Malformations. From Diagnosis to treatment. J Ultrasound Med. 2006;25:1387-92.

10. Báez P, Ruiz I. Torsión uterina causada por un hemangioma cavernoso en una hembra canina. Rev Colom Cienc Pecua. 2006;19(3).

11. Machado LE, Raga F, Chagas K, Bonilla F, Castillo JC, Bonilla - Musoles F. La malformación arteriovenosa uterina. Una lesión más frecuente y grave de lo sospechado. Progresos de Obstetricia y Ginecología. 2010;53(1).

Recibido: 15 de mayo de 2015
Aprobado: 17 de mayo de 2015

Ramón García Mirás . Hospital Universitario Ginecobstétrico "Eusebio Hernández Pérez". Marianao, La Habana. Cuba. Correo electrónico: adrishez@infomed.sld.cu