medigraphic Artemisa en línea

Caso clínico

Hendidura laringotraqueoesofagica tipo III
Reporte de un caso

Arturo Ortega-Salgado, Gabriela Almazán-Bonora
Luís De la Torre-Mondragón

Instituto Nacional de Pediatría, Insurgentes Sur 3700-C, Insurgentes Cuicuilco
Delegación Coyoacan, CP 04530, Mexico, DF, México

Solicitud de sobretiros: Dra Gabriela Almazán Bonora, Estafetas No 70
Col Postal CP 03410 ZP 13, Delegación Benito Juárez
México DF, México

Resumen

Introducción: La hendidura laringotraqueoesofágica es la ausencia del septum entre laringe, traquea y esófago. Clínicamente hay cianosis al nacimiento, tos al alimentarse y neumonías.

Presentación del caso: Femenina con datos de broncoaspiración crónica se realizó funduplicatura y gastrostomía. Se realiza Laringotraqueoscopia demostrando hendidura laringotraqueoesofágica desde aritenoides hasta carina. En quirófano se detecto canal común de esófago a traquea. Realizando plastía de canal común con cierre de pared traqueal y esofágica. Desarrollo mediastinitis, tratada con drenaje quirurgico, en esófago se observo un orificio, suturandose. Esófagograma con fístula traqueoesofágica. Continúa alimentandose por gastrostomía nuevo esofagograma sin fistula, egresandose. Con endoscopia normal. Se retiró sonda de gastrostomía.

Discusión: Hendidura tipo III por broncoscopia. Malrotación intestinal. Evolución satisfactoria por ocho años sin complicaciones respiratorias. A diferencia de lo reportado en la literatura sin mortalidad.

Palabras claves: Hendidura laringotraqueal; Laringotraqueoscopia; Hendidura tipo III.

Cleft laringotracheoesophageal type III
A case report

Abstract

Introduction: The laringotracheoesophageal cleft is a rare anomaly characterized by a lack of the whole length of septum between the larynx, trachea and esophagus. Clinically cyanosis from birth, choking during feeding, and aspiration pneumonias.

Presentation of the case: A Feminine with data of reflux gastroesophageal carrying out of Nissen funduplication and gastrostomy. It presents breathing squares of repetition. laringotracheoscopy is carried out demonstrating fissure laringotracheoesophageal from aritenoides until carina. It passes surgical detecting channel common of esophagus to windpipe. Carrying out channel plasty common with closing of tracheal wall and esophageal leaving penrose. It develops mediastinitis; A clean surgical in larynx esophageal hole being sutured. Esophagram with water-pipe tracheoesophagical It continues feeding for gastrostomy new Esophagram without water-pipe, pass out. With normal endoscopy. He/she retires gastrostomy probe.

Discussion: fissure type III for broncoscopy fissure from aritenoides until carina, with intestinal malrotation. It is approached previous carrying out primary closing developing mediastinitis managed surgical toilets and handling ventilatory for 2 weeks presents evolution satisfactory pass out, without pneumonias.

Index words: Cleft laringotracheal; Laringotracheoscopy; Cleft type III.

Introducción

Las hendiduras laringotraqueoesofágica son una rara anomalía caracterizada por una carencia total del septo entre la laringe, traquea y esófago. Richter fue el primero en sugerir en 1792 la posibilidad de una hendidura laringotraqueo esofagica como explicación de que un neonato vomite y se atragante cada vez que ingiere alimentos.[1]

Finlay describió por primera vez un caso en 1949 y Petterson[2] realizó la primera reparación exitosa de una hendidura proximal y formulo un sistema de clasificación en 1955.

Clínicamente hay varios grados de extensión de la hendidura.

Las formas severas en las cuales el cricoides y algunos o todos los anillos traqueales están incompletos en la parte posterior son fatales, a menos que se corrijan quirúrgicamente de manera temprana.

De acuerdo a la clasificación de Petterson hay cuatro tipos:[2]

Tipo I es una fisura que se limita a la laringe supracricoidea.

Tipo II una hendidura puede extenderse a través del cricoides hasta la parte superior de la traquea.

Tipo III una hendidura completa se extiende a toda la traquea cervical y a veces hasta la carina.

El tipo IV es una hendidura más extensa que se extiende hasta uno o ambos bronquios.

Varias anomalías congénitas ocurren incluyendo gastrointestinales (microgastria, atresia esofágica y fístula traqueoesofágica), genitourinarias (agenesia renal, hernia inguinal criptorquidia) y malformaciones cardiacas (defectos septales, coartación de aorta y transposición de grandes vasos).[4]

El diagnostico se sospecha por la presentación clínica de cianosis al nacimiento, estridor inspiratorio, tos o atragantamiento durante la alimentación el lactante con una hendidura amplia desarrolla en poco tiempo neumonía por aspiración

Figura 1

o un compromiso respiratorio mas grave. La broncoscopia es la prueba diagnostica mas precisa.[4]

La hendidura puede pasar por alto si no se valora la integridad de la pared posterior de la laringe y la traquea.

Presentación del caso clínico

Paciente femenina de madre de 28 años, padre de 31 años no consanguíneos producto G2 P2 se obtiene por vía vaginal de término con peso de 2,850, talla de 50cms, fecha de nacimiento 31 de diciembre de 1995.

A las cuatro horas de vida presenta cianosis al momento de alimentarla con biberón, diagnosticándose reflujo gastroesofágico por lo que se realiza funduplicatura de Nissen y gastrostomía para alimentación.

Cursa con mal manejo de secreciones bron quiales requiriendo manejo con ambroxol y nebulizaciones.

Presenta a partir de los dos meses de edad cuadros de vías respiratorias de repetición y a los cuatro meses bronconeumonía, detectán dose broncoaspiración.

Se realiza serie esófagogastroduodenal (SEGD) en la que se observa comunicación entre esófago y tráquea. (Fig. 1)

Se realiza Tomografía axial computarizada (TAC) lineal la cual corrobora la presencia de la hendidura.(Fig. 2)

E n una resonancia magnetica se corrobora la ausencia del tabique.(Fig. 3)

En una rinolaringotraqueoscopia se pudo observa una hendidura laringotraqueo esofágica que va desde aritenoides hasta la carina de la traquea (tipo III).

Posterior a la rinolaringoscopía la paciente presentó dificultad respiratoria con acidosis respiratoria que requirió intubación, desarrollando atelectasia total izquierda que fue manejada con intubación endotraqueal.

En 1998 se pasa a quirófano realizando abordaje cervical izquierdo, localizando el canal común que midió 3.5cm. (Fig. 4)

Se realiza plastía de canal común traqueo-esofágico con cierre primario de la pared traqueal y esofágica. (Fig. 5)

Por probable mediastinitis al segundo día de la cirugía se decide pasarla a quirófano para exploración quirúrgica, encontrando a nivel cervical, en aponeurosis abundante material purulento que cubre esófago vasos sanguíneos y tráquea.

Se realiza aseo, observando en el sitio de la plastía del esófago, un orificio pequeño el cual se cierra con puntos de vicryl tres ceros.

Pasa a la terapia intensiva para manejo hemodi námico y ventilatorio donde permanece por espacio de dos semanas.

Figura 2

A los 14 días se realiza esofagográma en donde se observa de nuevo fístula traqueoesofágica.

Se continúa con manejo conservador, alimen tandola por sonda de gastrostomía, que es tolerada adecuadamente.

En la consulta externa de cirugía se realiza nueva endoscopia, la que reporta cuerdas vocales con paresia de la cuerda derecha y trayecto de traquea normal. Los bronquios principales se observan permeables con variantes de posición, siendo el diagnostico endoscópico de paresia de cuerda vocal derecha.

Continúa con manejo conservador alimen tandola por sonda de gastrostomía repitiendo el esofagograma en donde ya no se observa la fístula traqueoesofágica.

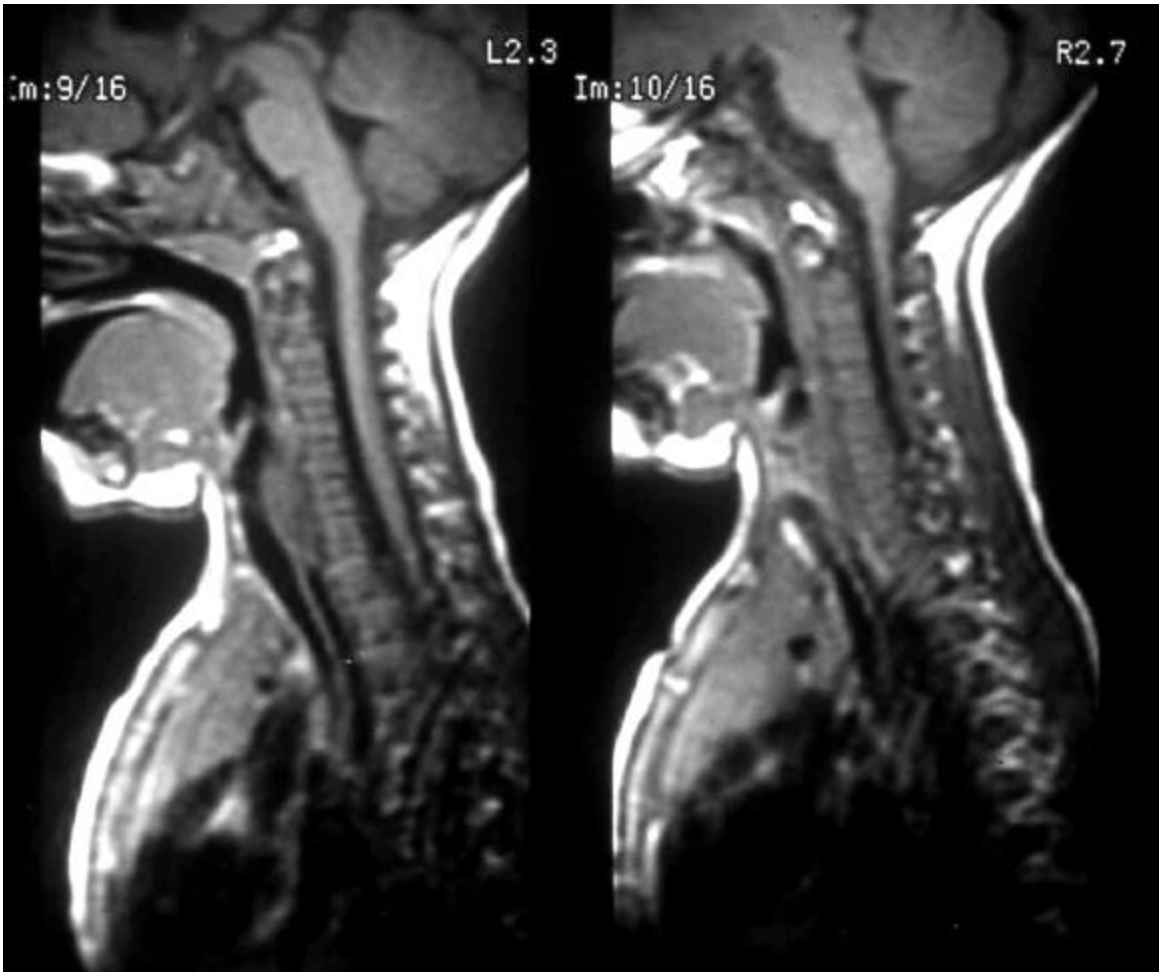

Figura 3. La imagen de la izquierda muestra el tabique entre la traquea y el esófago parecería en su porción superior una masa.

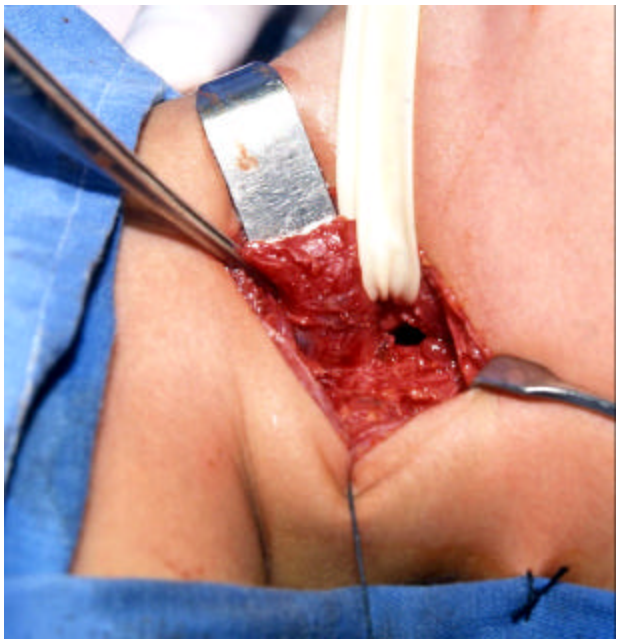

Figura 4

Se retira sonda de gastrostomía en mayo del 2001, cerrando el estoma.

Hasta el día de hoy se encuentra en control por la consulta externa de cirugía con adecuada evolución.

Discusión

La hendidura laringotraqueoesofagica es una malformación muy rara, es el resultado de la falla en la separación del esófago y la traquea.

Desde la primera corrección útil hecha de estas anomalías por Pettersson[2] la reparación quirúrgica ha restaurado la continuidad aerodigestiva.

El caso clínico que se describe se catalogó como hendidura laringotraqueoesofagica tipo III.

El diagnóstico se confirmó por medio de broncoscopía visualizando la hendidura desde el aritenoides hasta la carina.

Se descartaron malformaciones cardiacas asociadas y solo se encontró malrotación intestinal basada en un transito intestinal.

Como se reporta en la literatura mundial,[3] las hendiduras laringotraqueoesofágicas tipo III y IV pueden exponerse por abordaje cervical posterior, lateral o anterior, siendo el abordaje anterior la mejor vía para la visualización de las hendiduras largas, evitando dañar los nervios recurrente y vago[3] por lo que se decidió el abordaje anterior con adecuada exposición realizando cierre primario.

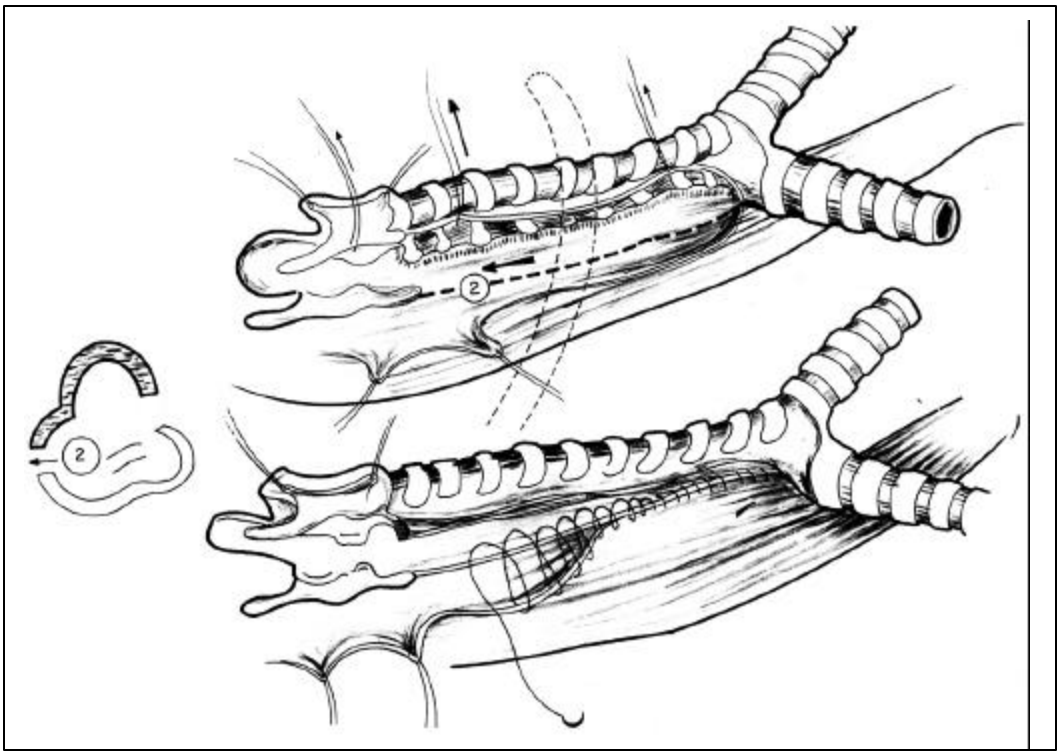

Figura 5

Posteriormente desarrolla mediastinitis secundaria a la fístula, la que se ha reportado hasta en el 50% de los casos.

La supervivencia en el postoperatorio de estos pacientes es baja, en nuestra paciente a contrario de lo que se describe en la literatura mundial[5] se encuentra con buena evolución a ocho años de seguimiento.

Actualmente come por boca y no ha presentado cuadros infecciosos de vías respiratorias bajas ni de broncoaspiración.

Referencias

1. Pinlongy E. Leasage M. Type III-IV laryngotracheoesophageal cleft: Report of a successfully treated case. Int J Pediatr Otrrhinolaryngol 1996; 36: 253-62.
2. Abdullah V, van Hasselt CA. Posterior laryngeal cleft. Otolaryngol Head Neck Surg 1994; 110: 136-7.
3. Pettersson G: Inhibited separation of the larynx and the larynx and the upper part of the traquea from the esophagus in a newborn. Report of a case successfully operated upon. Eur J Surg Suppl (Stockh) 1955; 110: 250-4.
4. Lipshutz GS, Albanese CT, Harrison MR. Jennings. RW.Anterior cervical approach for repair of laringotraqueoesophageal cleaf. J Pediatr Surg 1998; 33: 400-2
5. Robie DK, Pear RH, Gonzalez C. Operative strategy for recurrent laryngeal cleft: a case report and review of the literatura. J Pediatr Surg 1991; 26: 971-4
6. Masayuki, Tanaka,Nagayasu, Nakagoe. Anterior Approach bilateral musculomucosal Flaps Repair for Laryngotraqueoesophageal Cleafts. J Pediatr Surg 2003; 38: 1720-2.