

Anatomía microquirúrgica de la arteria cerebral posterior

Humberto Prinzo Yamurri, Fernando Martínez Benía,
Nicolás Sgarbi López, Víctor R Soria Vargas

RESUMEN

Introducción: El uso del microscopio en neurocirugía ha requerido un mayor conocimiento de la microanatomía vascular encefálica. Los aneurismas de la arteria cerebral posterior (ACP) son de 1 a 2% del total; en su tratamiento es necesario conocer en detalle el origen de las principales ramas de la ACP a fin de evitar graves secuelas neurológicas. **Material y método:** Se hicieron 10 microdisecciones de la ACP y análisis de igual número de estudios angiográficos vertebrales de frente y perfil. Se prestó atención en el reconocimiento de los segmentos de la arteria, ramas colaterales y forma de terminación a nivel cortical. **Resultados:** Se reconocen cuatro segmentos a la ACP (P1 a P4). P1 va desde el origen de la ACP hasta la arteria comunicante posterior; P2 representa el trayecto circumpeduncular; P3 va desde los tubérculos cuadrigéminos hasta la terminación de la arteria y P4 representa los ramos corticales. Sobre los ramos colaterales, el pedículo talamoperforado se encontró en 90% de los casos, originándose de P1. Las perforantes pedunculares y el pedículo talamogenuculado se originaron del segmento P2. Las arterias geniculadas y cuadrigeminales generalmente se originaron de P1; las arterias coroideas posteriores de P2. La arteria hipocámpica se encontró en 70% de los casos, las arterias temporales fueron halladas en más de 80% de los casos. **Conclusiones:** El conocimiento detallado de la ACP y sus ramos es imprescindible para el abordaje quirúrgico de las malformaciones vasculares de este sector.

Palabras clave: microanatomía; arteria cerebral posterior; angiografía cerebral.

Rev Mex Neuroci 2006; 7(5): 364-374

Posterior cerebral artery microanatomy

ABSTRACT

Introduction: The use of the microscope in neurosurgery has required a greater knowledge of the brain vascular microanatomy. Aneurisms of the posterior cerebral artery (PCA) are 1 to 2% of the total; in their treatment it is necessary to know in detail the origin of the main PCA branches in order to avoid serious neurological sequelae. **Material and method:** 10 PCA microdissections and analyses of equal number of front and profile vertebral angiography studies were made. We paid attention in recognition of artery segments, collateral branches and ending form at cortical level. **Results:** 4 segments to PCA (P1 to P4) are recognized. P1 goes from PCA origin to posterior communicating artery; P2 represents the circumpendunculum trajet; P3 goes from quadrigemium tubercles to artery ending and P4 represents the cortical branches. On the collateral branches, perforated thalamus pedicle was found in 90% of the cases, originated from P1. Perforating pendunculum and geniculated thalamus pedicle was originated from P2 segment. Geniculated and quadrigemium arteries were generally originated from P1; posterior choroidal arteries from P2. Hippocampus artery was found in 70% of the cases, temporary arteries were found in more than 80% of the cases. **Conclusions:** The detailed knowledge of PCA and its branches is essential for surgical boarding of vascular malformations in this sector.

Key words: Microanatomy, posterior cerebral artery, cerebral angiography.

Rev Mex Neuroci 2006; 7(5): 364-374

INTRODUCCIÓN

La arteria cerebral posterior (ACP) es el ramo terminal del tronco basilar. Tiene una ubicación profunda en la mayor parte de su trayecto, situada en

relación con el mesencéfalo y la cara mesial de los lóbulos temporal y occipital. Origina importantes ramas colaterales destinadas al sector posterior de la vía visual, tálamo, cápsula interna, corteza temporo-occipital, plexos coroideos, pedúnculo cerebral y paredes del tercer ventrículo y ventrículos laterales.¹⁻⁷

Cerca de 15% de los aneurismas intracraneos se ubican en el sector posterior del polígono de Willis y de ellos, entre 7 y 15% se sitúan en la ACP (0.3 a 2.3 % del total).⁸⁻¹² La mayoría de los aneurismas de la ACP son saculares, y dentro de ellos hay una mayor proporción de aneurismas

1. Departamento de Anatomía. Facultad de Medicina, Universidad de la República. Montevideo, Uruguay.

Correspondencia:
Dr. Humberto Prinzo Yamurri
Servicio de Neurocirugía, Hospital de Clínicas "Dr. Manuel Quintela".
Avda. Italia s/n, esquina Las Heras, segundo piso.
Montevideo, Uruguay

gigantes si se los compara con la circulación anterior. En algunas series, los aneurismas gigantes de la circulación posterior representan entre 60 y 77% del total.¹³⁻¹⁸ Los aneurismas fusiformes de la ACP son raros e implican al neurocirujano un verdadero desafío. Igualmente, los ramos de la ACP son los principales troncos que rellenan las malformaciones arteriovenosas de la región paraesplénica.¹⁹

El abordaje de estas malformaciones vasculares, malformaciones arteriovenosas paraesplénicas, procedimientos de revascularización, tumores de la región de la incisura tentorial o incluso la cirugía de la epilepsia (amigdalohipocampectomía) exige un detallado conocimiento de la microanatomía arterial a fin de evitar secuelas neurológicas graves o mortales.^{7,10,11,20-27} En el presente reporte, se analiza la microanatomía de la ACP haciendo una correlación anatomoangiográfica.

MATERIAL Y MÉTODO

Se disecaron 10 hemisferios cerebrales de cadáveres adultos de uno u otro sexo, fijados en formol al 5%.

Luego de la fijación, los cadáveres se decapitaron. Se disecaron y cateterizaron las arterias carótidas primitivas y vertebrales en el cuello. Posteriormente se hizo lavado con agua corriente tibia y se inyectó látex rojo controlando la presión de forma manual.

Se verificó que la penetración el látex fuera adecuada y se realizó extracción completa del encéfalo. Se seccionó el tronco basilar inmediatamente por encima del origen de la arteria cerebelosa superior, y luego se hizo un corte horizontal del pedúnculo cerebral por debajo de los tubérculos cuadrigéminos. Durante la disección, se retiró el sector medial de la 5a. circunvolución temporal, lo cual permitió tener una mejor exposición de todo el trayecto de la arteria.

Se realizó microdisección de las piezas bajo microscopio quirúrgico Olympus (x6 a x16), y documentación con cámara fotográfica Canon incorporada al mismo.

Luego, se analizaron las imágenes de 10 ACP, correspondientes a cinco estudios angiográficos normales de adultos, en incidencia de frente (Towne y Caldwell) y perfil.

Se registraron datos acerca del tipo polígono de Willis y los ramos originados de los diferentes segmentos de la ACP.

RESULTADOS

Consideraremos que la arteria cerebral posterior presenta cuatro segmentos, según la clasificación Zeal y Rhoton.^{21,26} Estos autores denominan segmento P1

al comprendido entre el origen de la ACP y su unión con la arteria comunicante posterior (AcomP). El sector P2 comienza a nivel de la AcomP y finaliza cuando la arteria alcanza la cisterna cuadrigeminal. Se subdivide el segmento P2 en dos porciones: anterior o P2A y posterior o P2P. El límite entre ambos es el borde posterior del pedúnculo cerebral y cada sector mide cerca de 25 mm. La porción P3 se inicia en la cisterna cuadrigeminal y se extiende hasta el inicio de la cisura calcarina. El segmento P4 corresponde a la distribución cortical de las ramas terminales.

Disección de las piezas anatómicas

Se encontraron tres casos (30%) de ACP de tipo fetal (dos a izquierda y una a derecha) (Figura 1). En esta variación, el calibre del segmento P1 es francamente menor que el de la AcomP. Por ello, la ACP parece originarse de la arteria carótida interna, como ocurre en el periodo fetal.²¹ En estos tres casos la división de la ACP en sus ramas terminales fue a nivel de P3.

Las ramas de la arteria cerebral posterior pueden reunirse en varios grupos para su estudio.^{21,26,28} Éstos son: arterias centrales, ventriculares, corticales y terminales. A su vez los ramos centrales se dividen en arterias circunferenciales y perforantes. La frecuencia, número de ramos y origen de cada uno de estos grupos se presenta en la tabla 1.

- **Ramas centrales (figura 2).** Son un grupo de arterias destinadas a nutrir el tálamo, el mesencéfalo y los cuerpos geniculados. Se dis-

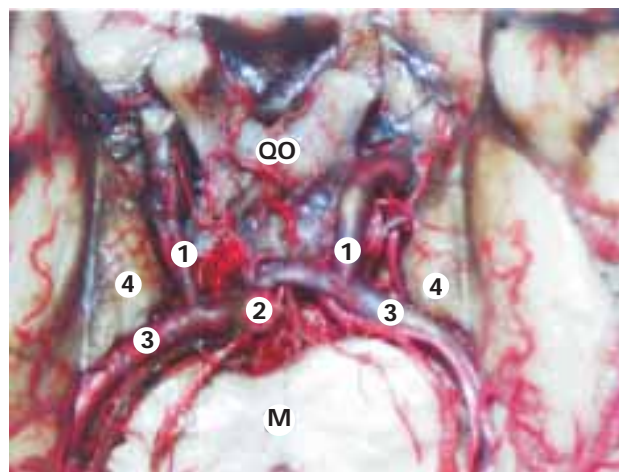


Figura 1. Sector posterior del polígono de Willis. En este preparado se ve una clara asimetría de calibres entre ambas arterias comunicantes posteriores (1). La derecha es francamente mayor que la izquierda, e incluso es más voluminosa que el sector inicial de la arteria cerebral posterior (3). 2. Tronco basilar. 4. Uncus del hipocampo. M. mesencéfalo. QO. Quiasma óptico.

Tabla 1
Ramas colaterales y terminales de la arteria cerebral posterior.
Se expresa el porcentaje de presencia de cada ramo y su origen. El número de ramas se expresa en valor absoluto

Rama de la ACP	Presente (%)	Segmento de origen de los ramos de la ACP (%)								Ramas
		P1	P2A	P2P	P2A-P2P	P3	P4	Cortical	Tronco	
Talamoperforada	90	100								0-6
Perf. pedunc.	100		60		40					3-6
Talamogeniculada	100		10	70	20					2-4
Circ. cortas	60	83	17							
Circ. largas	90	89	11							
ACPM	100	26	40	20		7		7		1-3
ACPL	100		26	47		7		20		1-6
A. Hipocampo	70		43					57% Temp. Ant.		
Temporal anterior	80		80						20	
Temporal media	80		50	25					25	
Temporal posterior	100		10		70	10			10	
Parietooccipital	100		10			50	40			
Calacarina	100					60	40			
Cuerpo calloso	100					30		70		

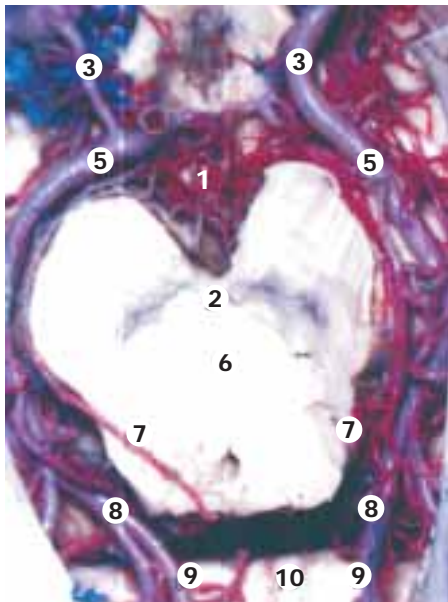


Figura 2. Sector posterior del polígono de Willis. A derecha se evidencia un polígono de tipo fetal. Desde la bifurcación del tronco basilar (4) y el sector inicial de la arteria cerebral posterior (5), se ven las arterias paramedianas (1) ingresando al mesencéfalo (6) a través del espacio perforado posterior (2). 3. Arteria comunicante posterior. 7. Arteria coroidea posteromedial. 8. Terminación de la arteria cerebral posterior con la arteria calcarina (9). 10. Rodete del cuerpo calloso.

tinguen los grupos: talamoperforado, perforantes pedunculares, talamogeniculado, cirunferenciales cortas y largas.^{21,26,28-35} Las arterias talamoperforadas se encontraron en 90% de los casos y siempre se originaron del segmento P1. Las arterias perforantes pedunculares estuvieron presentes en todas las

piezas y su origen siempre fue P2. Las arterias talamogeniculadas se hallaron en 100% de los casos. Su origen fue en el segmento P2. Su reconocimiento anatómico está dado por su trayecto y destino hacia los cuerpos geniculados. Dentro de las arterias circunferenciales se destaca la existencia en 60% de los casos de arterias circunferenciales cortas, originadas de P1 o P2A. Presentan un trayecto aplicado a la cara lateral del pedúnculo cerebral, transcurren por dentro de la vena basilar y de las arterias cuadrigeminales. Se distribuyen en la proximidad de los cuerpos geniculados y brazos conjuntivales, en 33% de los casos aportaban irrigación al tegmento peduncular.

Las arterias circunferenciales largas o cuadrigeminales son muy constantes y su origen más frecuente fue de P1. Su destino en todos los caso fue la región colicular, en especial los colículos superiores, donde anastomosaban sus ramos con los contralaterales formando una verdadera red pericolicular dentro de la lámina pial.

- **Ramos ventriculares.** Son las arterias coroideas posteriores mediales y laterales. Su número y origen fue muy variable, como se muestra en la tabla 1. La arteria coroidea posteromedial (ACPM) estuvo presente en todos los casos. Su origen fue en 60% de los casos P2, pero también se vio nacer de P1, P3 y la arteria parietooccipital. En cuatro oportunidades se le reconoció más de una ACPM, con un máximo de tres arterias. El grupo de arterias coroideas posterolaterales (ACPL) estuvo presente en todos los casos (una a seis arterias para cada hemisferio). Su origen tam-

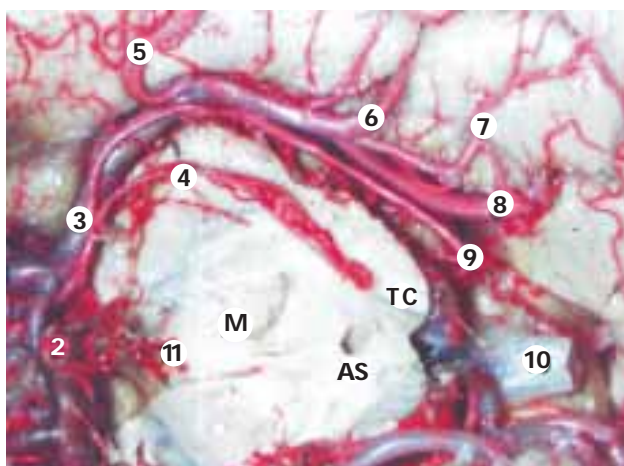

Figura 3. Sector posterior del polígono de Willis. Se observa todo el trayecto de la arteria cerebral posterior derecha (3), con sus ramas colaterales centrales, ventriculares y corticales. En el sector más anterior del preparado se ve la arteria comunicante posterior (1) y el tronco basilar (2). Las arterias temporales anterior, media y posterior (5, 6 y 7, respectivamente) se originan del sector P2, en tanto las arterias coroidea cuadrigeminal (4) y perforantes pedunculares (11) lo hacen de la porción P1. 8. Arteria calcarina. 9. Arteria coroidea posterolateral. M. mesencéfalo. AS. acueducto de Silvio. TC. Tubérculos cuadrigéminos.

bién fue variable aunque más de 70% lo hicieron a partir de P2.

- **Ramas corticales (figura 3).** En su conjunto, nutren los sectores temporo-basal, temporomesial y occipital mesial. En este grupo se encuentran las arterias del hipocampo, callosa posterior y las temporales anterior, media y posterior. La arteria del hipocampo se encontró en 70% de los casos. Su origen más frecuente fue a partir de la arteria temporal anterior. En los casos donde no se encontró esta arteria como rama colateral de la ACP, se halló un ramo de la arteria coroidea anterior que la remplazaba. Las arterias temporales anterior, media y posterior, fueron muy constantes (presentes en 80, 80 y 100%, respectivamente). La arteria temporal anterior se originó habitualmente de P2a, aunque en 20% de los casos lo hizo mediante un tronco común con la arteria temporal media. La arteria temporal media nació como tronco aislado en 75% de los casos. En 25% formaba un tronco común con las arterias temporal media o anterior (50% cada eventualidad). La arteria temporal posterior se originaba de la ACP en 90% de los casos como tronco único y en el restante 10% nació junto con la temporal me-

dia. El punto de origen más frecuente fue la unión P2A-P2P (78% de los casos).

Sobre los tipos de distribución vascular de la cara inferior del lóbulo temporal se puede definir la existencia de cinco grupos, según Saeki y Rhoton:²⁸

- **Grupo 1:** El más frecuente, con 40% de los casos, se conformaba por una arteria temporal anterior que da origen a la arteria del hipocampo, una arteria temporal media y una arteria temporal posterior.
- **Grupo 2:** Veinte por ciento de los casos, las cuatro arterias están presentes y se originan como troncos independientes.
- **Grupo 3:** Veinte por ciento de los casos, las tres arterias temporales están presentes con ausencia de la hipocámpica.
- **Grupo 4:** Diez por ciento de los casos queda constituido por una arteria del hipocampo, una arteria temporal anterior y un tronco común de origen de las arterias temporales media y posterior.
- **Grupo 5:** 10% de los casos, se conforma de un tronco común para las arterias temporal anterior y media, y una arteria temporal posterior.

En cuanto a la arteria callosa posterior, fue altamente constante, al igual que su tronco de origen. Sólo en 30% de los casos se originó directamente de la ACP (sector P3).

- **Ramas terminales.** En todos los casos se comprobó la existencia de las arterias parietooccipital (APO), calcarina (AC) y del cuerpo calloso (ACC). El origen de la APO fue de 50% de los casos en el segmento P2P, en 40% del segmento P4 y en 10% del segmento P2A, en su sector final. Es de destacar que en el caso de origen en el segmento P2A, se produce un marcado ascenso de su trayecto en relación con el realizado en la arteria cerebral posterior. El origen de la AC fue en 60% de los casos en el segmento P3 y en el restante 40% de los casos del segmento P4. En un hemisferio se constató la existencia de dos arterias calcarinas, una originada como rama terminal de la ACP, y la otra de la arteria temporal posterior.

Datos angiográficos (figuras 4, 5 y 6)

La disposición vascular de tipo fetal se encontró en un caso (10%).

- **Incidencia de frente.** El análisis de las incidencias de frente (Towne y Cadwel) evidenciaron en 60% de los casos un tronco basilar de longitud

normal, con una terminación en forma de T. En 20% de los casos se encontró un tronco basilar corto, con una terminación en V (por el ascenso de ambas ACP). En 20% se halló un tronco basilar largo, con una terminación en W.

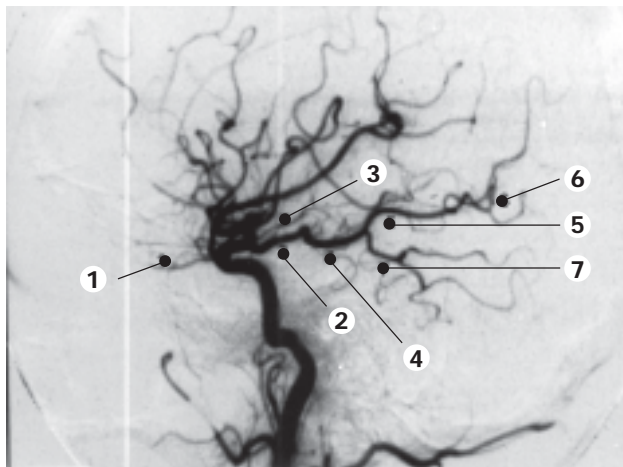


Figura 4. Arteriografía carotídea izquierda, vista de perfil. Se observa un polígono de disposición fetal. Se ve el origen de la arteria oftálmica (1) y de las arterias comunicante posterior (2) y coroidea anterior (3). La comunicante posterior permite el relleno con contraste de la arteria cerebral posterior (4) y sus ramos terminales: arterias parieto-occipital (5) y calcarina (7).

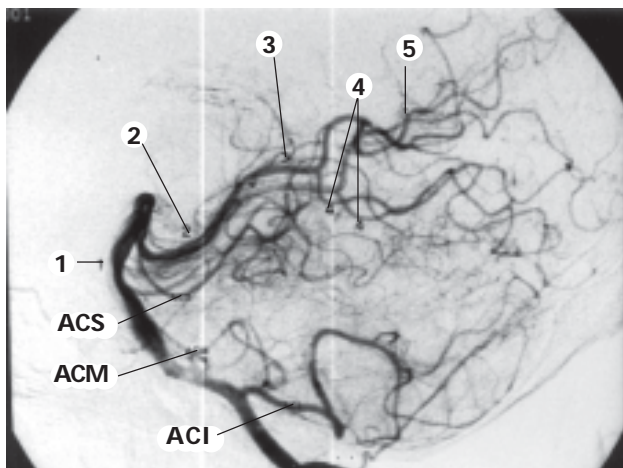


Figura 5. Arteriografía vertebral, vista de perfil. Se observan el tronco basilar y las arterias cerebelosas inferior, media y superior (ACI, ACM y ACS, respectivamente). En la bifurcación basilar (topografía alta) se originan las arterias cerebrales posteriores (2) que inicialmente se dirigen hacia abajo, para luego ascender. Esto daría a la arteria una morfología en "W" en la proyección de frente. 3. Arterias coroideas posteriores. 5. Arteria parieto-occipital. 4. Arteria calcarina.

Dentro de las ramas colaterales, la más destacable por su perfecta visualización en todos los casos fue el trayecto lateral que describe la arteria temporal posterior.

En 90% de los casos, el punto de origen de la arteria temporal posterior se produjo cuando la ACP alcanza su punto más externo y luego se dirige hacia adentro y atrás. Este hecho se observó cuando hay un tronco común entre la arteria temporal posterior y otra arteria temporal (habitualmente la temporal media). Por ello, el origen angiográfico de la arteria temporal posterior puede ser usado como repere para situar la transición P2A-P2P.

En todos los casos se pudo determinar de forma clara el punto colicular, marcado por la curvatura que se produce entre los segmentos P2 y P3. Este punto marca de forma indirecta la posición del segmento peduncular.

Al analizar en forma bilateral el origen y trayecto del segmento P1, el punto de origen de ambas arterias temporales posteriores y la distancia colicular, se logra obtener una "imagen" indirecta de la forma y tamaño del pedúnculo cerebral y su red vascular dispuesta a manera de corona arterial.

- **Incidencia lateral.** Esta incidencia fue la que aportó mayor cantidad de datos sobre el sitio de

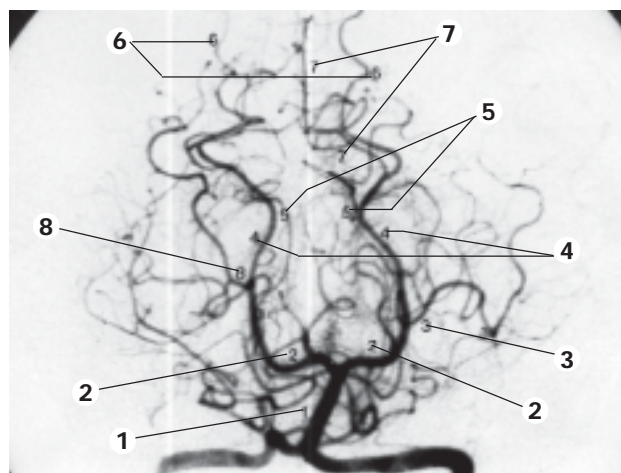


Figura 6. Arteriografía vertebral, proyección de frente. Las arterias cerebrales posteriores (2) dibujan en su trayecto la morfología del mesencéfalo. Hacia atrás se acercan entre sí marcando el punto folicular (5). Hacia fuera, dirigidas a la cara basal del lóbulo temporo-occipital se ven las arterias temporal anterior (3) y posterior (8). Esta última arteria puede ser utilizada como referencia angiográfica para separar las porciones P2A y P2P (4) de la arteria cerebral posterior. En el sector terminal de la arteria se identifican las arterias calcarina (7) y parieto-occipital (6).

origen y trayecto de las ramas colaterales y terminales de la ACP, así como las diferentes curvaturas de los segmentos arteriales.

Se pudo apreciar en todos los casos la existencia de vasos talamoperforados, de las arterias coroideas posteromediales con su forma clásica de trayecto en 3, y de las arterias coroideas posterolaterales ubicada por detrás de las anteriores.

Todos los segmentos P2 presentaban una curvatura ligeramente cóncava hacia arriba, mientras que el sector P3 presentó un trayecto más rectilíneo.

En 40% de los casos luego del origen de la arteria temporal posterior se produce un ascenso del trayecto de la arteria, en otro 40% de los casos se mantiene una dirección rectilínea de la arteria que se continúa con la arteria calcarina, y en 20% de los casos se produce una trifurcación del sector distal de la arteria.

- **Ramas terminales.** En todos los casos se observaron las arterias parietooccipital y calcarina. La disposición que adoptaron estos vasos fue siempre la misma. La arteria calcarina describe un trayecto que continúa al realizado por la ACP, la arteria temporal posterior se ubica por debajo con una dirección descendente y posterior, mientras que la arteria parietooccipital se halla por encima con trayecto ascendente y posterior.

DISCUSIÓN

En el sector posterior del polígono se conforma por la reunión de las arterias comunicante y cerebral posterior.²⁹⁻³¹ Los aneurismas de la ACP representan de 1 a 2% de los aneurismas intracraneanos y de 7 a 15% de los hallados en el sector posterior.^{8,9} Ochenta por ciento corresponde a la forma sacular.^{27,28} Entre 36 y 77% son gigantes representando 7.5% de todos los aneurismas gigantes intracraneanos.¹³⁻¹⁷ A partir de la cerebral posterior se originan numerosas ramas colaterales superficiales y profundas que deben ser respetadas para evitar secuelas neurológicas graves o mortales, dado el territorio que irrigan.^{6,10,11,27,32,33}

Origen, trayecto y relaciones de la arteria cerebral posterior (ACP)

La ACP se origina como rama terminal del tronco basilar en la fosa interpeduncular. Durante su trayecto, recorre las tres porciones de la incisura tentorial, donde contrae importantes relaciones neurovasculares. En su inicio, tiene como relación inferior el III par craneal y la arteria cerebelosa superior. Luego se dirige en forma ligeramente ascendente y hacia afuera para introducirse en la cisterna ambiens. La dirección del segmento inicial de la ACP depende de la altura del tope de la basilar. Cuando ésta es normal (aproximadamente 8 mm por debajo de los tubérculos mamilares), el trayecto de la ACP es horizontal, si es alto, es descendente y si es bajo, es ascendente.^{28,34} Esto le da tres posibles disposiciones angiográficas a la bifurcación basilar: en T, en W, en V, respectivamente.³⁵

Luego, la ACP contornea los pedúnculos cerebrales, teniendo como relaciones superiores la bandeleta óptica y la arteria coroidea anterior, por dentro el IV par craneal y la vena basilar de Rosenthal y por fuera la región temporomesial y el borde libre del tentorio, el cual cruza de abajo a arriba.

Ingresa luego a la cisterna cuadrigeminal para finalizar en dos ramas terminales, la arteria calcarina y la arteria parietooccipital.

División de la ACP en segmentos

Diferentes autores realizan clasificaciones anatómicas, angiográficas o quirúrgicas de la ACP en segmentos arteriales (Tabla 2), en este trabajo se siguió la de Zeal y Rhoton,^{21,26} la cual propone cuatro segmentos que ya fueron descritos. Sólo destacaremos algunos puntos:

1. El límite entre P2a y P2p puede ubicarse en el borde posterior del pedúnculo cerebral.
2. El segmento P3 se inicia en la cisterna cuadrigeminal y se extiende hasta el inicio de la cisura calcarina, tiene un promedio de 20 mm.

Rhoton²¹ define el cambio de dirección de la arteria a nivel de los tubérculos cuadrigéminos como punto colicular. La separación con el punto colicular

Tabla 2
Correlación entre las diferentes clasificaciones anatómicas, arteriográficas y quirúrgicas de la arteria cerebral posterior (referencia)

Autor	Porción de la arteria cerebral posterior				
Saeki (28)	P1	P2a	P2p	P3	P4
Margolis (35)	Peduncular	Ambiens	Ambiens	Cuadrigeminal	
Krayenbühl (36)	Circular	Circular	Circular	Cortical	Cortical
Seoane (39)	S1	S1	S2	S2	S3

contralateral se denomina distancia colicular, la cual varía entre 2 y 35 mm, con un promedio de 16 mm. Entre ambos puntos coliculares se ubican los tubérculos cuadrigéminos. En cuanto a la ubicación de los aneurismas dentro de la propia ACP, 26% se sitúan en P1, 16% en el sector P1/P2, 45% en el sector P2 y 13% en el sector P3.^{20,22-26}

Desde el punto de vista arteriográfico, Margolis³⁵ reconoce tres segmentos: peduncular, de la cisterna ambiens y cuadrigeminal. El segmento peduncular corresponde al segmento P1 anatómico. Se ve muy bien en incidencias de frente y queda oculto en las incidencias de perfil por la curva que realiza la arteria. Presenta diferentes aspectos de acuerdo con la topografía de la bifurcación basilar, como ya se mencionó. El segmento ambiens corresponde al segmento P2A y P2P anatómicos. Se puede observar en incidencias de frente y perfil. Si el origen de la ACP es bajo, este sector de la arteria cruza el borde libre del tentorio de abajo a arriba. La porción cuadrigeminal se corresponde con P3. Se observa con claridad en las angiografías con incidencia de frente.

Krayenbühl y Yasargil³⁶ dividen a la ACP en dos sectores angiográficos: un segmento circular (pars basilaris) y otro segmento cortical. El segmento circular corresponde a P1 y P2. El segmento cortical corresponde al sector P3 y P4 (ramas terminales y distribución cortical).

Seoane y cols.³⁷⁻³⁹ plantean una clasificación quirúrgica de la ACP. Está basada en parte en la clasificación de Saeki y Rhoton²⁸ y tiene la ventaja de reunir información anatómica, angiográfica y definir un abordaje quirúrgico para las malformaciones vasculares de cada porción de la ACP. De esta forma se reconocen tres segmentos quirúrgicos: S1 a S3. La porción S1 abarca los segmentos anatómicos P1 y P2A y los segmentos angiográficos peduncular y sector anterior del ambiens. Se extiende desde la bifurcación del tronco basilar hasta el punto angiográfico más externo del recorrido de la ACP, punto que hemos denominado como punto peduncular marginal, y que se repera en la mayoría de los casos por el origen de la arteria temporal posterior. Los abordajes quirúrgicos propuestos para este segmento son el pterional, subtemporal y el pretemporal.^{11,38-40}

El segmento S2 comprende los segmentos anatómicos P2P y P3 y se corresponde con las porciones distal del segmento ambiens y cuadrigeminal de Margolis.³⁵ Se extiende desde el punto peduncular marginal al punto colicular. Los abordajes sugeridos para este segmento son el subtemporal, sin o con trayecto transventricular.^{11,15,17,38,39} El segmento S3 abarca P4 y se corresponde angiográficamente con el trayecto de la ACP y sus ramas terminales más allá del punto colicular. El abordaje sugerido es el occipital interhemisférico.^{11,39}

Variaciones anatómicas de P1

El sector P1 de la ACP se ubica profundo en la cisterna interpeduncular, en relación con importantes estructuras neurovasculares.⁶ La preservación de las arterias perforantes que se originan de este sector es fundamental, ya que irrigan núcleos con funciones vitales, como el mesencéfalo y el sector posterior del diencefalo. Para ello, es necesario conocer las principales variaciones anatómicas, tanto de estas perforantes como de la propia arteria que las origina.⁶ Como se mencionó, el inicio de la ACP se origina de la bifurcación del tronco basilar, entre 1 y 3 mm por arriba del origen de la arteria cerebelosa superior.⁶ El flujo arterial transportado por esta arteria es de entre 85 y 125 mL/minuto.

La porción P1 puede presentar variaciones, fundamentalmente en su calibre. Éste es en promedio de 2.5 mm, pero puede ser de 0.7 a 4 mm.³⁴ Cuando el calibre de P1 es menor al de la arteria comunicante posterior, la ACP parece surgir de la propia comunicante y por ende, de la carótida interna. A esta variante se le denomina polígono fetal, ya que en su origen embriológico la ACP pertenece al sistema de la arteria carótida interna. El desarrollo del sistema vertebrobasilar, con un alto flujo sanguíneo, determina la involución de su segmento de origen. Queda de esta manera definida la aparición de la arteria comunicante posterior y la incorporación de la ACP a la distribución arterial del sector posterior del polígono de Willis.⁴¹ El polígono fetal se describe entre 15 y 49%, pudiendo ser bilateral.³⁴ Esta variante tiene implicancias clínicas por dos motivos:

1. En caso de infartos de la cerebral posterior lo lógico es pensar en patología oclusiva del sistema vertebro-basilar, pero también puede verse por patología carotídea en individuos con polígono fetal.
2. En esta variante, la comunicante posterior puede invertir la dirección de su flujo en caso de oclusión carotídea con buena suplencia desde los pilares posteriores del polígono de Willis hacia los anteriores.^{34,42,43}

Ramas colaterales y terminales

Como se mencionó, los ramos de la ACP pueden reunirse en grupos según su trayecto y destino.^{21,26,28} Estos grupos son: arterias centrales, circunferenciales, ventriculares, corticales y terminales.

- **Ramos centrales.** Dentro de las arterias centrales están las talamoperforadas, talamogeniculadas y perforantes pedunculares. Los vasos talamoperforados (TP) y talamogeniculados (TG) nutren los sectores posteriores del tálamo y el

mesencéfalo, junto con las perforantes originadas de la bifurcación del tronco basilar.⁶

Las arterias TP se observan en las angiografías como un pequeño "blush" ascendente que surge de P1 y constituyen un manojo de numerosas arteriolas que se dirigen hacia arriba y atrás en la cisterna interpeduncular. Hallamos entre uno y seis ramos, lo que concuerda con Rhoton,²¹ aunque Marinkovic⁴⁴ encuentra hasta 12.

Las talamogeniculadas son difíciles de ver en los estudios angiográficos. El número de arterias talamogeniculadas que se hallaron en este estudio es algo menor a lo que muestra Milisavljevic¹ (hasta seis en nuestro estudio contra 12, según el citado autor). Sí hay plena coincidencia con este autor sobre la frecuencia de origen de dichas arterias en el segmento P2, lo que es apoyado por Batjer.⁶

Las arterias perforantes pedunculares se originan de P2 y se dirigen desde su origen al espacio perforado posterior donde se hacen profundas.^{6,26}

Estas arterias, al igual que las circunferenciales cortas y largas, son difíciles de ver en los estudios angiográficos, pues quedan ocultos por el tronco de la ACP. Con respecto a su origen, hallamos diferencias con respecto a Zeal y Rhoton.²⁶ Estos autores las ubican en P2A en 94% de los casos, mientras que nuestras disecciones muestran 60% en este segmento y el restante 40% en el punto de transición entre los segmentos P2A y P2P, es decir, a nivel del borde posterior del pedúnculo cerebral.

- **Ramos circunferenciales.** Como su nombre lo indica, estas arterias tienen un trayecto circunferencial que abraza al mesencéfalo. Foix y Hillemand³² las diferenciaron en circunferenciales largas y cortas. Las primeras forman los círculos arteriales perimesencefálicos de Foix y Hillemand^{32,33} y son: la ACP, las arterias cerebelosa superior, coroideas posteriores y cuadrigeminales. Las circunferenciales cortas están destinadas a nutrir la cara anterolateral del mesencéfalo de tal forma que se pueden distinguir tres territorios: el de las perforantes (pie), el de las circunferenciales cortas (calota) y el de las circunferenciales largas (placa cuadrigeminal o tecto mesencefálico).³³

Dentro de las circunferenciales, la arteria coroidea posteromedial se origina del sector P2A. Transcurre paralela a ella y, por eso, su porción inicial es difícil de distinguir en la angiografía de perfil.^{2,26,35} Su sector distal describe dos bucles ascendentes que adoptan en el perfil la forma de un 3.^{2,35,19-21} Esta arteria termina introduciéndose en la tela coroidea del techo del III ventrículo para irrigar los plexos coroideos, tálamo y fórnix.

La arteria coroidea posterolateral presenta un calibre que es inversamente proporcional al de la arteria coroidea anterior y está destinada a nutrir los plexos coroideos de los ventrículos laterales.²²

En la angiografía de perfil se ve su sector distal, el cual describe un pequeño arco entre el sector distal de la arteria coroidea posteromedial y la arteria pericallosa posterior. Su trayecto demarca la separación que existe entre el pulvinar del tálamo y el trígono, ya que se sitúa en la fisura coroidea antes de introducirse en el ventrículo lateral.⁴⁴⁻⁴⁶

- **Ramos corticales.** En cuanto a las ramas destinadas a nutrir la corteza temporal, Zeal y Rhoton²⁶ plantean que dichas arterias pueden presentarse de diversa forma en cuanto a origen y frecuencia de las ramas involucradas: arterias temporales e hipocámpica.

Se reconocen cinco tipos de distribución:

1. Existen todas las ramas posibles (hipocámpica, temporales anterior, media y posterior), se presenta en 10% de los casos.
2. Un tronco común (arteria temporal común) irriga toda la cara inferior del lóbulo temporal. Esta eventualidad representó 16% de las piezas analizadas por Zeal y Rhoton.²⁶
3. Están las tres arterias temporales, pero falta la hipocámpica (20% de los casos).
4. Existen sólo las arterias temporales anterior y una posterior (10% de los casos).
5. Se encuentran las arterias del hipocampo y temporales anterior y otra posterior (44% de los casos).

Cabe destacar que de las arterias temporales, la posterior contribuye a irrigar el área visual primaria en 22% de los casos.^{44,47} En el perfil angiográfico transcurre por debajo de la arteria calcarina, y en el frente, es la más extendida lateralmente de las ramas corticales. En ambas incidencias se puede confundir con la arteria cerebelosa superior. También queremos mencionar un punto de interés práctico sobre esta arteria. Zeal y Rhoton²⁶ encuentran que existe dicha arteria en 96% de los casos, con un origen en el segmento P2P de 86%. Nosotros la hemos encontrado en todos los casos, pero con un origen en el punto de unión de los segmentos P2A y P2P de 78%, y en el sector final de P2A en 11%. Vale decir que en 89% de nuestras disecciones, el sitio de este vaso ubica en el entorno de la unión de los segmentos P2A y P2P. En las angiografías de frente, hemos observado que en 90% de los casos se observa el origen de dicha

arteria en el punto más externo de recorrido de la ACP. Podemos así definir un nuevo punto angiográfico: punto peduncular marginal. Este punto corresponde entonces a:

1. El origen de la arteria temporal posterior (89% de las piezas).
2. La unión anatómica de los segmentos P2a y P2p.
3. El sector más externo del recorrido de la ACP.
4. Separación entre los segmentos quirúrgicos S1 y S2 de Seone.³⁹

De la arteria del hipocampo, destacamos que en 30% de las piezas se originó de la arteria coroidea anterior durante su trayecto cisternal; esta frecuencia es mayor a la encontrada por Fujii:² 14%. Un ramo muy constante de la ACP es la arteria pericallosa posterior o callosa dorsal. Se origina a nivel cuadrigeminal, habitualmente de la rama parietooccipital, contornea el rodete del cuerpo calloso para finalizar anastomosándose con la arteria pericallosa anterior. En la angiografía de perfil se identifica como un arco paralelo al realizado por la arteria coroidea posterolateral, entre 10 y 21 mm detrás de la misma, valores que corresponden al espesor del cuerpo calloso. La arteria pericallosa posterior o del cuerpo calloso se origina en 62% de los casos de la arteria parietooccipital.^{26,48}

- **Ramos terminales.** La arteria parietooccipital nace de la bifurcación de la ACP a nivel de la cisura calcarina sólo en 40% de los individuos, en el resto puede nacer como ramo de las porciones P3 o P2p. Termina luego de recorrer la cisura parietooccipital o perpendicular interna e irriga de forma accesoria el área visual primaria en cerca de un tercio de los casos. Su origen en un tronco único se observa en 95% de los casos. En el perfil angiográfico es la más elevada de las tres ramas corticales posteriores, mientras que en el frente su sector inicial es el más medial de las ramas corticales.

La arteria calcarina se origina como una de las ramas terminales de bifurcación de la ACP. Se introduce en la cisura calcarina, la cual recorre en su totalidad. En el frente angiográfico, su origen se ubica entre el origen de la arteria parietooccipital por dentro y el origen de la arteria temporal posterior por fuera. Su sector distal en esta incidencia, cruza en varios puntos la proyección del trayecto de las ramas de la arteria parietooccipital. En el perfil angiográfico se ubica entre la arteria parietooccipital por arriba y la arteria temporal posterior por debajo, siendo

su trayecto la continuación del realizado por la ACP.

CONCLUSIONES

Nuestros hallazgos de la microdissección de la ACP no difieren globalmente de los encontrados en la bibliografía, confirmando los datos de frecuencia, origen y trayecto de la mayoría de sus ramas colaterales y su forma de terminación.

Se describe un modelo de irrigación de la cara inferior del lóbulo temporal, destacando una mayor frecuencia de la arteria temporal media a la encontrada en la literatura.

Se destaca el valor informativo que aporta el perfil angiográfico en el reconocimiento de los segmentos arteriales de la ACP, y en consecuencia, la posibilidad de ubicar con mayor exactitud una malformación vascular.

Se define un punto angiográfico para las incidencias de frente, el punto peduncular marginal. Corresponde al punto más externo del recorrido de la ACP, sitio de origen de la arteria temporal posterior, y que demarca la separación de los segmentos quirúrgicos S1 y S2.³⁹

Se mencionan los abordajes quirúrgicos más utilizados en el tratamiento de la patología vascular malformativa de la ACP para cada uno de sus segmentos quirúrgicos.

AGRADECIMIENTOS

Al Dr. Jorge Boschi, Profesor Adjunto del Departamento de Radiología del Hospital de Clínicas. Facultad de Medicina de Montevideo, Uruguay.

Sra. Paola Pico, ex Bibliotecóloga del Instituto de Neurología del Hospital de Clínicas. Facultad de Medicina Montevideo, Uruguay.

Sra. Mirta Rauch, Bibliotecóloga del Instituto de Neurología del Hospital de Clínicas. Facultad de Medicina Montevideo, Uruguay.

REFERENCIAS

1. Milisavljevic M, Marinkovic S, Gibo H, Puskas F. The thalamogeniculate perforators of the posterior cerebral artery: the microsurgical anatomy. *Neurosurgery* 1991; 28(4): 523-30.
2. Fujii K, Lenkey C, Rhoton A. Microsurgical anatomy of the choroidal arteries: Lateral and third ventricles. *J Neurosurgery* 1980; 52: 165-88.
3. Marinkovic S, Milisavljevic M, Kovacevic M. Interpeduncular perforating branches of the posterior cerebral artery. Microsurgical anatomy of their extracerebral and intracerebral segments. *Surg Neurol* 1986; 26(4): 349-59.
4. Marengo Quintana F, Carrasco L, Calvo A. Infartos talámicos bilaterales y simultáneos. *Arch Med Int* 1996; 18(3): 109-15.
5. Vincentelli F, Caruso G, Grisoli F, Rabehanta P, Andriamamonjy C, Gouaze A. Microsurgical anatomy of

- the cisternal course of perforating branches of the posterior communicating artery. *Neurosurgery* 1990; 26(5): 824-30.
6. Batjer HH. Giant aneurysms of the posterior circle of Willis and its branches. In: Awad IA, Barrow DL (Eds.). *Giant intracranial aneurysms*. Park Ridge: AANS; 1995, pp. 175-97.
 7. Kawashima M, Rhoton AL Jr, Tanriover N, Ulm AJ, Yasuda A, Fujii K. Microsurgical anatomy of cerebral revascularization. Part II: Posterior circulation. *J Neurosurg* 2005; 102: 132-47.
 8. Suzuki J, Hori S, Sakurai Y. Intracranial aneurysms in the neurosurgical clinics in Japan. *J Neurosurg* 1971; 35: 34-9.
 9. Locksley H. Report of the cooperative study of intracranial aneurysm and subarachnoid hemorrhage. Section V, Part I. Natural history of subarachnoid hemorrhage, intracranial aneurysm and arteriovenous malformations based on 6368 cases in the cooperative study. *J Neurosurg* 1966; 25: 219-39.
 10. Yasargil MG. *Microneurosurgery I*. Stuttgart: George Thieme Verlag; 1984, pp. 134-43.
 11. Yasargil M. *Microneurosurgery II. Clinical considerations, surgery of the intracranial aneurysms and results*. Stuttgart: Georg Thieme Verlag; 1984, pp. 260-9.
 12. Terasaka S, Sawamura Y, Kamiyama H, Fukushima T. Surgical approaches for the treatment of aneurysms on the P2 segment of the posterior cerebral artery. *Neurosurgery* 2000; 47(2): 359-66.
 13. Fukamachi A, Hirato M, Wakao T, Kawafuchi J. Giant serpentine aneurysm of the posterior cerebral artery. *Neurosurgery* 1989; 11: 271-6.
 14. Pia H, Fontana H. Aneurysm of the posterior cerebral artery: Locations and clinical pictures. *Acta Neurochir (Wien)* 1977; 38: 13-35.
 15. Sakata S, Fujii K, Matsushima T, et al. Aneurysm of the posterior cerebral artery. Report of eleven cases: surgical approaches and procedures. *Neurosurgery* 1993; 32(2): 163-8.
 16. Drake CG. Giant intracranial aneurysm: Experience with surgical treatment in 174 patients. *Clin Neurosurg* 1979; 26: 12-95.
 17. Amacher A, Drake C, Ferguson G. Posterior circulation aneurysm in young people. *Neurosurgery* 1981; 8(3): 315-20.
 18. Anson JA. Epidemiology and natural history. In: Awad IA, Barrow DL (Eds.) *Giant intracranial aneurysms*. Park Ridge: AANS; 1995, pp. 23-34.
 19. Barrow DL, Dawson R. Surgical management of arteriovenous malformations in the region of the ventricular trigone. *Neurosurgery* 1994; 35(6): 1046-54.
 20. Chang H, Fukushima T, Miyasaki S, Tamagawa T. Fusiform posterior cerebral artery aneurysm treated with excision and end to end anastomosis. Case report. *J Neurosurg* 1986; 64: 501-4.
 21. Rhoton AL Jr., Saeki N, Perlmutter D. Microsurgical anatomy of the circle of Willis. Rand RW (Ed.). *Microneurosurgery*, 3a. edition. St. Louis, Missouri: CV Mosby Company; 1985.
 22. Drake CG, Amacher A. Aneurysm of the posterior cerebral artery. *J Neurosurg* 1969; 30: 468-74.
 23. Ley-Valle A, Vilalta J, Sahuquillo J. Giant calcified aneurysm on the posterior cerebral artery in a nine-year old child. *Surg Neurol* 1983; 20: 396-8.
 24. Scott L, Weinstein U, Pulliam M. Computed tomographic diagnosis of ruptured giant posterior cerebral artery aneurysms. *Neurosurgery* 1988; 22: 553-8.
 25. Simpson R, Parker W. Distal posterior cerebral artery aneurysm. *J Neurosurg* 1986; 64: 669-72.
 26. Zeal A, Rhoton A. Microsurgical anatomy of the posterior cerebral artery. *J Neurosurg* 1978; 48: 534-59.
 27. Diaz FG, Hodes J, Vellardo B. Posterior circulation aneurysms: surgical management. In: Awad IA (Ed.). *Current management of cerebral aneurysms*. Park Ridge: AANS; 1993, pp. 161-77.
 28. Saeki N, Rhoton A. Microsurgical anatomy of the upper basilar artery and the posterior circle of Willis. *J Neurosurg* 1977; 46: 563-78.
 29. Rebollo M, Soria V. *Neuroanatomía*. Bs. As: Editorial Interamericana; 1988, pp. 511-15.
 30. Latarjet A, Ruiz Liard A. *Anatomía Humana*. 3a. Ed. Madrid: Editorial Panamericana; 1997, pp. 248-9.
 31. Snell R. *Neuroanatomía Clínica*. Editorial Panamericana. 4a. Ed. Argentina: Bs. As.; 1999, pp. 551-2.
 32. Foix C, Hillemand P. Les artères de l'axe encephalique jusque diencephale inclusivement. *Rev Neurol* 1925; 32: 705-39.
 33. Lazorthes G. *Vascularisation et circulation cerebrales*. Paris Masson: et Cie; 1961.
 34. Martinez F, Sgarbi N, Armand Ugon G, Prinzo H, Soria VR. Estudio anatómico sobre el polígono de Willis. Parte II: Sector posterior. *Arch Inst Neurol (Montevideo)* 2003; 6(1): 23-31.
 35. Margolis M. Gross and roentgenologic anatomy of the posterior cerebral artery. In: Newton TH, Potts PC (Eds.). *Radiology of the skull and brain*. Vol II Book 2. St Louis: Mosby; 1974, pp. 1551-76.
 36. Krayenbuhl H, Yasargil MG. Radiological anatomy and topography of the cerebral arteries. In: Vinken P, Bruyn G (Eds.). *Vascular diseases of the nervous system*. Vol II, Part I. New York; 1972, pp. 65-100.
 37. Seoane E, Tedeschi H, de Oliveira E, Wen HT, Rhoton AL Jr. The pretemporal transcavernous approach to the interpeduncular and prepontine cisterns: microsurgical anatomy and technique application. *Neurosurgery* 2000; 46(4): 891-9.
 38. Drake C. The Treatment of aneurysm of the posterior circulation. *Clin Neurosurg* 1979; 26: 96-144.
 39. Seoane E, Tedeschi H, De Olivera E, Siqueira M, Calderon G, Rhoton A. Management strategies for posterior cerebral artery aneurysms: a proposed new surgical classification. *Acta Neurochir (Wien)* 1997; 139: 325-31.
 40. Tedeschi H, de Olivera E, Wen H. Pretemporal approach to basilar bifurcation aneurysms. *Techn Neurosurg* 2000; 6(3): 191-9.
 41. Hoyt W, Newton TH, Margolis MT. The posterior cerebral artery. Section 1. Embriology and developmental anomalies. In: Newton Th, Potts DG (Eds.). *Radiology of the skull and brain*. Vol 2. Book 2. St Louis: Mosby; 1974, pp. 1540-50.
 42. Schomer DF, Marks MP, Steinberg GK, et al. The anatomy of the posterior communicating artery as a risk factor for

ischemic cerebral infarction. *N Eng J Med* 1994; 330(22): 1565-70.

43. Brandt T, Steinke W, Thie A, Pessin MS, Caplan LR. Posterior cerebral artery territory infarcts: clinical features, infarct topography, causes and outcome. *Cerebrovasc Dis* 2000; 10: 170-82.
44. Marinkovic SV, Gibo H. The surgical anatomy of the perforating branches of the basilar artery. *Neurosurgery* 1993; 33: 80-7.
45. Calvo A. Contribución de la circulación arterial encefálica posterior a la irrigación del tálamo. *Estu-*

dio anatomo-radiológico. Rev Hosp Maciel 1990; 18: 15-26.

46. Yamamoto I, Rhoton AL Jr, Peace DA. Microsurgery of the third ventricle: Part I. Microsurgical anatomy. *Neurosurgery* 1981; 8(3): 334-56.
47. Kakou M, Destrieux C, Velut S. Microanatomy of the pericallosal arterial complex. *J Neurosurg* 2000; 93: 667-75.
48. Smith C, Richardson W. The course and distribution of the arteries supplying the visual (striate) cortex. *Am J Ophthalmol* 1966; 61: 1391-6.

