medigraphic Artemisa en línea

Rev Mex Oftalmol; Julio-Agosto 2005; 79(4): 219-222

Disqueratosis intraepitelial hereditaria benigna. Presentación de un caso

Ariel Prado-Serrano, Silvia Patricia Guevara-Espino

RESUMEN

La disqueratosis intraepitelial hereditaria benigna es un raro desorden que afecta las mucosas ocular y oral y que se hereda de forma autosómica dominante, con alta penetrancia y expresividad variable. Clínicamente se caracteriza por lesiones elevadas, traslúcidas y en forma de "V" que surgen en el limbo y puede haber opacidad corneal y la consiguiente pérdida de visión.
Se presenta el caso de una paciente femenina de 37 años de edad, que acude al servicio de Oftalmología del Hospital General de México por presentar ojo rojo y sensación de cuerpo extraño de larga evolución, con múltiples tratamientos tópicos a base de antibióticos, antihistamínicos, lubricantes y vasoconstrictores, y con antecedente de escisión quirúrgica de lesiones oculares a los 3 años de edad y remisión de las mismas.

Palabras clave: Patología, superficie ocular, conjuntiva, disqueratosis.

SUMMARY

Hereditary benign intraepithelial dyskeratosis is a rare disorder affecting ocular and oral mucosa with an autosomic dominant pattern of hereditary transmission with high penetrance and variable expressivity.
We report the case of a 37-year-old female seen at the ophthalmology service of the Hospital General de Mexico who referred plaque-like ocular lesions in both eyes whit surgical remotion when she was three years old. She complained of red eye and foreign body sensation in both eyes for a long time with multiple diagnosis and several topical treatments with different combinations of antibiotics, anti-histamines, artificial tears and vasoconstrictors without remission of the ocular manifestations.
The ocular anterior segment biomicroscopic examination showed perilimbic plaque-like plain solid and vascular lesions in both eyes that were surgically removed. The pathology analyze demonstrated a benign intraepithelial diskeratosis.

Key Words: Pathology, ocular surface, conjunctiva, dyskeratosis.

INTRODUCCIÓN

La disqueratosis intraepitelial hereditaria benigna es un raro desorden que afecta las mucosas ocular y oral y que se hereda de forma autosómica dominante, con alta penetrancia y expresividad variable.

Estudios genéticos recientes en familias afectadas apuntan que el defecto se encuentra en el cromosoma 4q35 (1).

En los primeros reportes de casos, todos los pacientes eran miembros de la tribu india Haliwa, procedentes de una mezcla interracial de negros, blancos y nativos americanos residentes en los condados de Halifax y Washington en Carolina del Norte (Haliwa). Casos raros adicionales han aparecido en otros sitios diferentes debido al desplazamiento y reubicación de las tribus nativas americanas dentro del territorio de los Estados Unidos, así como también se han reportado casos en otras partes del mundo (1).

Se caracteriza por afectar por igual ambos sexos y suele empezar en la primera década de la vida. Los pacientes suelen cursan habitualmente con hiperemia conjuntival, fotofobia y sensación de cuerpo extraño (3, 4).

Clínicamente presenta lesiones elevadas, traslúcidas y en forma de "V" ubicadas en el limbo. Puede haber áreas focales de blanqueamiento y de dilatación vascular; las le-

Servicio de Oftalmología, Hospital General de México.

siones no suelen presentar extensión central, aunque puede haber opacidad corneal y la consiguiente pérdida de visión. Se asocia con la presencia de lesiones en la orofaringe y la mucosa bucal (5-7).

Las lesiones en mucosa oral suelen ser asintomáticas, en forma de gruesas placas mucosas blanquecinas de aspecto esponjoso con pliegues en la superficie. Las lesiones son benignas sin riesgo de malignización (8, 9). Para confirmar el diagnóstico se debe realizar biopsia por escisión completa.

Los hallazgos anatomopatológicos de las lesiones son acantosis epitelial, paraqueratosis, disqueratosis (queratinización prematura de células individuales) y células inflamatorias crónicas en el estroma (10). Se caracteriza por no presentar atipias celulares ni potencial displásico (10). El diagnóstico diferencial se debe realizar con otras lesiones benignas y potencialmente malignas que causan disqueratosis.

El tratamiento de elección es escisión completa. Las recidivas son frecuentes debido a su carácter hereditario.

Fig.1. Aspecto clínico de ambos globos oculares en que se observan lesiones hiperémicas en la conjuntiva bulbar.

REPORTE DE UN CASO

Paciente femenina de 37 años de edad quien acudió al servicio de Oftalmología del Hospital General de México con sintomatología de ojo rojo y sensación de cuerpo extraño de dos años de evolución, multitratada tópicamente con antibióticos de amplio espectro, antihistamínicos, lubricantes y vasoconstrictores en diferentes combinaciones y periodos de tiempo, sin mejoría de los síntomas descritos. Como antecedentes personales patológicos referió que a la edad de 3 años tuvo lesiones oculares similares que fueron resecadas quirúrgicamente, sin conocer el diagnóstico definitivo, recurriendo dichas lesiones en forma gradual hasta el momento de acudir al hospital para su valoración (fig. 1).

A la exploración física se encontró agudeza visual de 20/20 en ambos ojos y PIO de 12 y 15 mmHg. En el segmento anterior fue evidente la presencia de lesiones en forma de placa localizadas en conjuntiva bulbar nasal y temporal, perilímbicas, blanquecinas e hiperémicas (figs, 2, 3). El resto de las estructuras del segmento anterior y del polo posterior fueron normales.

Se llevó a cabo reseccion de dichas lesiones encontrándose en el estudio patológico placas focales acantóticas en la conjuntiva, con hiperqueratosis e disqueratosis prominente junto a infiltrado inflamatorio moderado crónico por debajo de epitelio y membrana basal intactos, hallazgos compatibles con disqueratosis intraepitelial benigna (figs. 4, 5).

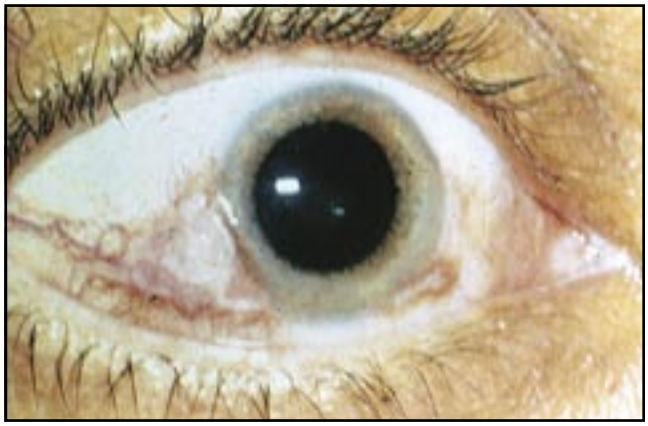

Fig. 2. Ojo derecho que muestra una lesión triangular elevada de localización perilímbica en forma de placa, vascularizada e hiperémica.

DISCUSIÓN

La disqueratosis intraepitelial benigna es un raro trastorno hereditario que suele afectar las mucosas ocular y oral, existiendo mucha información descrita dentro de la literatura médica mundial.

El caso clínico presentado corresponde a una paciente que acude a consulta por presentar sintomatología de ojo rojo y

Fig. 3. Ojo izquierdo con lesión morfológicamente similar a la del ojo contralateral, con mayores datos de hiperemia.

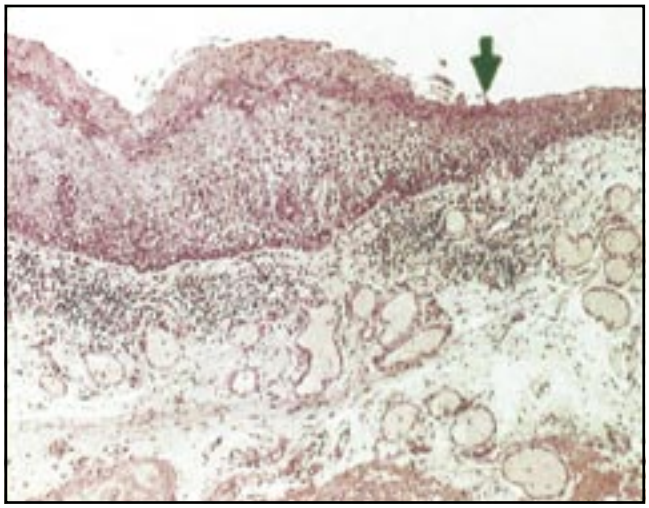

Fig. 4. Imagen patológica en que se observa un aumento del grosor epitelial con hiperqueratosis y paraqueratosis del epitelio conjuntival. La flecha muestra la zona de transición del epitelio normal (derecha) y el inicio de la placa conjuntival engrosada (izquierda) (H&E X25).

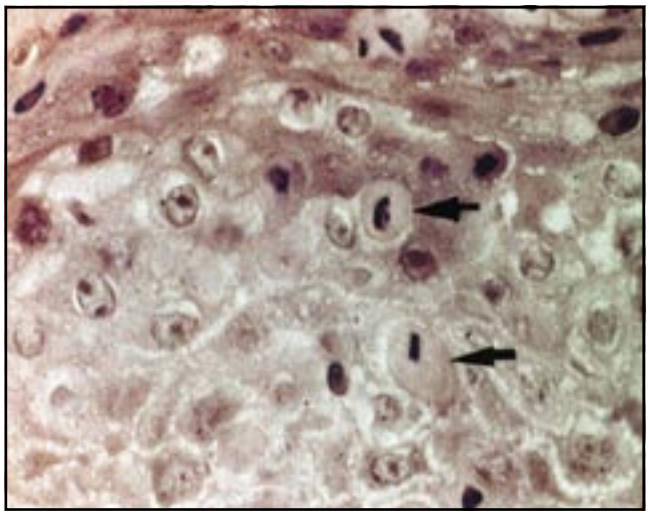

Fig. 5. Imagen patológica macro en que se observan células disqueratósicas intraepiteliales características con núcleos picnóticos (flechas) (H&E X250).

sensación de cuerpo extraño, además de lesiones oculares que ya anteriormente habían sido resecadas presentado nuevamente remisión de las mismas. En esta ocasión pudo realizarse el diagnóstico patológico lo que confirmó la presencia de disqueratosis intraepitelial.

Los primeros casos de disqueratosis intraepitelial benigna fueron descritos en sujetos descendientes de indios americanos de Carolina del Norte, ya que en esta población es donde han aparecido la mayoría de los casos. Sin embargo, esta patología no es exclusiva de este grupo ya que también se han reportado casos procedentes de otros sitios y con características raciales diferentes.

Este trastorno se caracteriza por tener una herencia autosómica dominante originando que más de un miembro de la familia se vea afectado en la mayoría de los casos, lo que ha permitido que en los últimos años se estén realizando estudios genéticos dentro de las familias afectadas. Los estudios del DNA en familias con más de un miembro afectado, hasta ahora sólo han podido revelar que existe una asociación entre la duplicación en el cromosoma 4q35 y el fenotipo de la disqueratosis intraepitelial hereditaria benigna.

Se encuentra reportado en la literatura que los pacientes acuden al médico por presentar síntomas de conjuntivitis de larga evolución, como en el caso de la paciente que presentaba ojo rojo, sensación de cuerpo extraño y además tenía el antecedente de haber recibido múltiples tratamientos sin obtener mejoría por completo de la sintomatología. El signo clínico que debe hacer sospechar de esta patología, son las características lesiones en conjuntiva cerca del limbo, blanquecinas, ligeramente elevadas, con dilatación vascular y, en ocasiones, acompañadas de lesiones en orofaringe, estas últimas casi siempre asintomáticas.

El diagnóstico siempre debe confirmarse con el estudio histopatológico, el cual reportará la presencia de placas de acantosis epitelial y disqueratosis, con infiltrado inflamatorio por debajo del epitelio y la membrana basal intacta.

Debido a su carácter autosómico dominante son frecuentes las recidivas de las lesiones conjuntivales, como en el caso de la paciente que a la edad de 3 años fue sometida a resección quirúrgica de dichas lesiones. Por lo anterior, en la mayoría de los casos el tratamiento debe ser sintomático y, en aquellos casos en los que la visión se encuentra comprometida debido al crecimiento de las lesiones, deberán nuevamente someterse a escisión.

A pesar de ser una patología rara debe sospecharse en aquellos casos en los que no remiten los síntomas de ojo rojo y sensación de cuerpo extraño con tratamientos tópicos convencionales, presencia de lesiones en conjuntiva y mucosa oral, así como más de un integrante de la familia afectado.

REFERENCIAS

1. Allingham RR y cols. A Duplication in chromosome 4q35 is associated with hereditary benign intraepithelial dyskeratosis. Am J Hum Genet 2001; 68:491-494.
2. Mc Lean IW y cols. Hereditary benign intraepithelial dyskeratosis. A report of two cases from Texas. Ophthalmology 1981; 88(2):164-8.
3. Dithmar S y cols. Hereditary benign intraepithelial dyskeratosis. Der Ophthalmologe 1998; 95(10):684-686.
4. Yanoff M. Hereditary, benign intra-epithelial dyskeratosis. Arch Ophtalmol1968; 79:291.
5. Gold DH, Lewis RA. Oftalmología. American Medical Association, Vol. 1 pp259-261. Editorial Marban, 2002.
6. Witkop CJ y cols. Hereditary benign intra-epithelial dyskeratosis: oral manifestations and hereditary transmission. Arch Pathol Lab Med 1960; 70:696.
7. Reed JW, Cashwell LFF, Klintworth GK. Corneal manifestations of hereditary benign intra-epithelial dyskeratosis. Arch Ophtalmol 1979; 97:297.

8. Spencer WH, Zimmermann LE. Conjuntiva. En: Spencer WH (ed.). Ophthalmic Pathology : An Atlas and Textbook. Philadelphia: WB Saunders, 1985.
9. Fitzpatrick TB, Eisen AZ, Freedberg IM, Austen KF. Dermatology in General Medicine. Third edition. Mc Graw-Hill, 1987.
10. Sadeghi EM y cols. Ultrastructural study of hereditary benign intraepithelial dyskeratosis. Oral Surg Oral Med Pathol 1977; 44(4):567-7.
11. Camille A y cols. Hereditary benign intraepithelial dyskeratosis: Report of two cases with prominent oral lesions. J Am Acad Dermatol 2001; 45:634-6.

Cita histórica:

La queratomileusis fue ideada por **J.I. Barraquer** en 1964 con el fin de corregir las miopías *(Barraquer JI. Queratomileusis para la corrección de la miopía. Anales Instituto Barraquer*