www.medigraphic.org.mx

Rev. Mex. Anest.
Vol. 22, Nº 1, 1973

Bloqueo subaracnoideo en pacientes de edad avanzada sometidos a cirugía de cadera

Dr. Miguel Herrera Barroso *
Dr. Rubén Ricalde Noriega**
Dr. David Mijangos Lazcaño ***
Dra. Rosa Muñúzuri y A. de Garibo ****

La edad avanzada, desde el punto de vista anestésico, representa un riesgo alto y exige del anestesiólogo experimentado un profundo conocimiento de los cambios anatomofisiológicos que sobrevienen con la edad en todos los órganos y en todos los tejidos del cuerpo humano, a fin de poder seleccionar el procedimiento anestésico adecuado, tratando de disminuir al máximo la morbilidad y mortalidad trans y postoperatorias.

El aparato cardiorrespiratorio sufre modificaciones fisiológicas que debemos tomar en cuenta ya que pueden estar presentes en mayor o menor grado de evolución. [4,5,8]

Cardioangioesclerosis, coronariopatías que pueden ser desde la simple isquemia hasta la lesión e incluso infarto y que requieren mejorarse en lo posible. Arterias rígidas con pérdida de elasticidad; en especial lo que respecta al sistema nervio central, hay que recordar la esclerosis vascular cerebral, factor que puede llevar a la ruptura o a la trombosis con los cambios bruscos en la tensión arterial. Hipertensión arterial maximal, la cual hay que respetar en los límites tolerables para el paciente, entrañando un riesgo capital cualquier ascenso o descenso de la misma. La medicación antihipertensiva en lo posible hay que retirarla en el preoperatorio. Los ruidos cardíacos suelen acompañarse de soplos y de trastornos del ritmo. El manejo adecuado digitálico y diurético si se requiere o bien ajuste del cardiotónico si lo ha tomado previamente, así como el empleo de eurrítmicos. [9]

El tórax enfisematoso limita la ventilación; hay aumento del espacio muerto, disminución de la tensión parcial del O_2 con aumento de CO_2 a nivel alveolar. Casi siempre son acidóticos respiratorios mo-

* Subjefe del Depto. de Anestesiología del Hospital General de México. S.S.A.
** Jefe del Servicio de Ortopedia.
*** Cardiólogo de la Unidad de Terapéutica Quirúrgica.
**** Residente de Segundo Año de Anestesiología.

derados con umbral químico aumentado para el centro respiratorio, dato muy importante para *no hiperventilar* a estos pacientes.

Los reflejos son perezosos y tardan más tiempo en responder a la agresión o a la terapia.

Labilidad emotiva que hay que tener presente y recordar que el abuelo o la abuela, son personas queridas y mimadas por toda la familia; y que debemos ganarnos la confianza del paciente y familiares en la visita preanestésica, con un trato cariñoso, humano y comprensivo. (Fig. 1)

En el aparato digestivo, la falta parcial o total de las piezas dentarias, puede dificultar o facilitar las maniobras de intubación.

La pereza intestinal es causa frecuente de constipación postoperatoria que debe corregirse para evitar los trastornos inherentes.

Por lo que se refiere al aparato génito-urinario, el prostático suele ser retencionista en el postoperatorio inmediato.

La función renal a menudo es deficiente en la depuración por esclerosis en glomérulos y túbulos.

El metabolismo de estos pacientes se encuentra disminuido por lo que cualquier fármaco que administremos deberá ser diluido y en dosis mínima de prueba.

Creemos que uno de los procedimientos anestésicos más innocuos y seguros en manos experimentadas, para los enfermos que van a ser sometidos a cirugía ortopédica

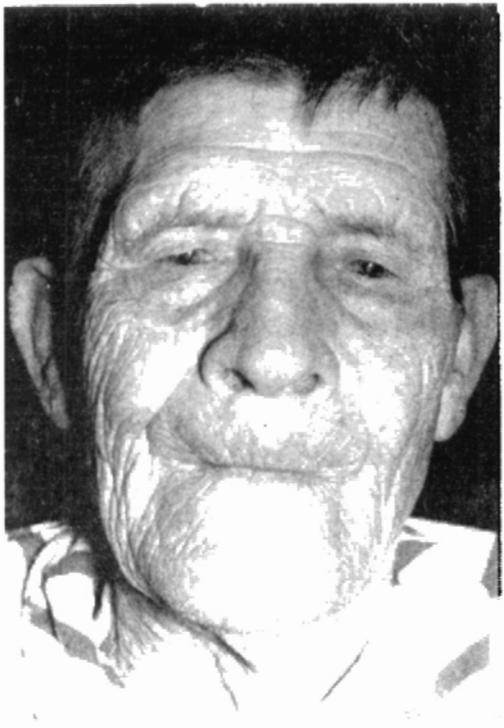

Figura 1

de cadera, es el bloqueo subaracnoideo hiperbárico unilateral, que en comparación con la anestesia general ocasiona una disminución considerable en las complicaciones trans y postoperatorias, con un manejo más fácil y seguro para nuestros pacientes.

El bloqueo subaracnoideo es una técnica sencilla, segura, cuyas complicaciones, en ocasiones han sido exageradas por varios autores y dotada de todas las virtudes por otros.

En el bloqueo subaracnoideo unilateral, la pérdida del tono vasomotor está limitado a la mitad anestesiada, por lo que la caída de la tensión arterial es mínima, "mientras más baja sea la anestesia raquídea, menores son sus efectos generales".[7]

Figura 2

MATERIAL Y MÉTODO

Se presentan los resultados obtenidos con este método en 44 pacientes de edad avanzada sometidos a diversos procedimientos de cirugía ortopédica de cadera. (Fig. 2).

Las edades comprendidas entre 60 y 90 años se muestran en la figura 3.

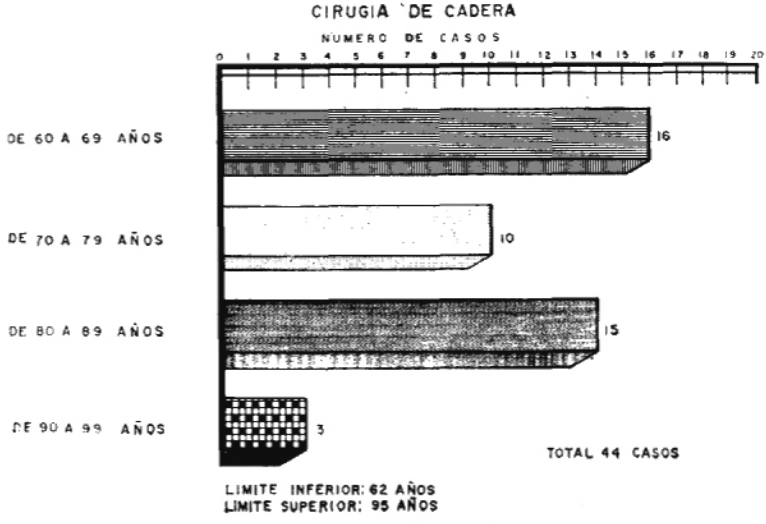

Figura 3

La medicación preanestésica para estos pacientes fue diacepam 5 a 10 mg más escopolamina, 0.5 mg I.M, 30 minutos antes de la punción raquídea.

Teniendo en cuenta, que el líquido céfaloraquídeo es de reacción alcalina, con pH de 7.6, peso específico alrededor de 1.006 con valores extremos que van de 1.001 a 1.010 y que en las personas de edad avanzada tiende a ser más alto que en las jóvenes, seleccionamos a la tetracaína hiperbárica 20 mg en 2 ml de solución glucosada al 3% con peso específico de 1.018 (menor concentración de glucosa, menor irritación de las formaciones nerviosas).[1,2]

La punción lumbar se hizo con el enfermo en decúbito lateral de la fractura, en posición de semifowler e invariablemente con la valiosa ayuda del cirujano primer ayudante (La posición del paciente con respecto a la horizontal es de capital importancia para el éxito de un bloqueo subaracnoideo hiperbárico), manteniéndose esta posición durante 10 minutos. (Fig. 4)

En todos los casos se empleó diacepam diluido iv, y en dosis mínimas suficientes para producir sueño. En los pacientes de mayor edad (90 a 99 años) fue suficiente 1 mg cada 20 ó 30 minutos.

Hallazgos electrocardiográficos preoperatorios.—Ateroesclerosis coronaria. Extrasístoles supraventriculares. Hipertrofia V.I. Alteraciones miocárdicas auriculares y ventriculares compatibles con cardioesclerosis. Isquemia anterolateral. Insuficiencia coronaria crónica. Infarto antiguo de cara diafragmática. Lesión de cara lateral. Cardiomegalia. Isquemia difusa con lesión anteroseptal. Cor-enfisematoso.

TABLA I

Tipo de operación	
Extracción de clavo de Smith Petersen.	1
Osteosíntesis con clavo de Steiman (método cerrado)	1
Reducción de la fractura por maniobras externas y colocación de aparato de yeso pelvipodálico	4
Artroplastía de cadera con prótesis de Moore	15
Osteosíntesis de cadera con clavo de Smith Petersen	6
Osteosíntesis de cadera con clavo de Smith Petersen y placa de Mac Lauglin	9
Artroplastia de cadera con copa de vitalio de Otto Franc	2
Endoprótesis de Ring	1
Extracción de endoprótesis total de Charnley Muller, protruida a cavidad pélvica.	1
Osteosíntesis de cadera. Clavo de Lorenz	2
Operación de Bachelor	1
Osteotomía de Milch	1
TOTAL:	44

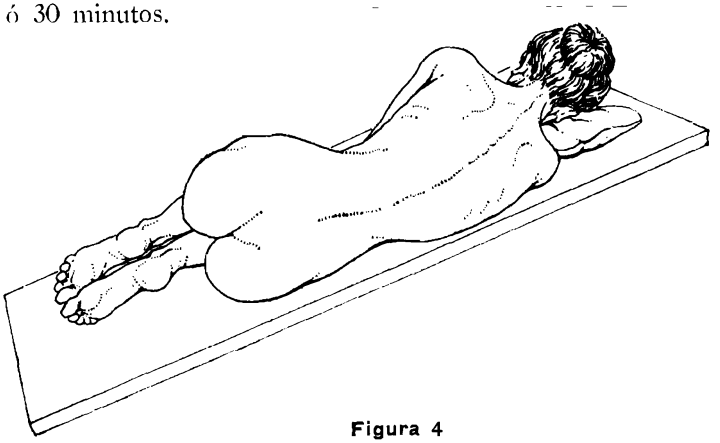

Figura 4

RESULTADOS

La analgesia se estableió a los 5-7 minutos, con duración promedio de 3 horas.

Se facilitó el manejo del enfermo en la mesa ortopédica así como las posiciones y las maniobras necesarias.

La hipotensión fue insignificante en todos los casos y se manejó con dosis mínima de etil-adrianol y la restitución de la sangre perdida.

En los casos con patología cardiovascular el control electrocardiográfico transoperatorio proporcionó los siguientes datos: a) Los casos con cardiopatía isquémica, que fueron tratados, llevándolos a un estado óptimo antes de la cirugía, no presentaron alteraciones electrocardiográficas significativas en el trans y postoperatorio.

b) En un solo caso, paciente coronario, que fue informada como normal en el examen preoperatorio cardiovascular (por un cardiólogo ajeno al grupo quirúrgico), presentó múltiples trastornos del ritmo (figura 5) y a consecuencia de esto, presión arterial sumamente inestable. Esta misma paciente fue reintervenida 3 semanas después, lapso en el cual había llevado tratamiento coronario intensivo, sin haberse encontrado en esta ocasión, ninguna alteración electrocardiográfica ni tensional.

En ninguno de los casos encontramos cefalea postoperatoria.

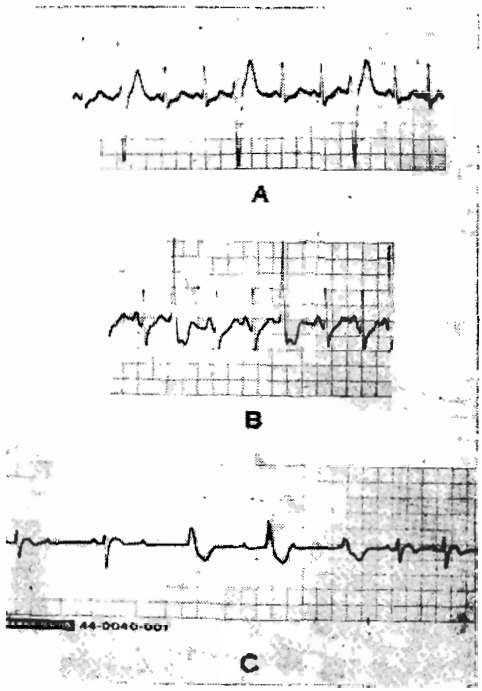

FIGURA 5

A.—*(D-1) Extrasistolia ventricular frecuente*

B.—*(D11) P acuminada, extrasístoles ventriculares con desnivel S T y T de menor voltaje.*

C.—*(D111) Desnivel positivo S T, T negativa, PR largo y variable. Ritmos idioventriculares, disociación A V transitoria.*

COMENTARIO

Las ventajas de esta técnica hiperbárica unilateral en pacientes de edad avanzada, sometidos a cirugía de cadera son las siguientes: a) La facilidad de mantener al paciente en condiciones fisiológicas muy semejantes a las de su vida cotidiana. b) No se alteran los reflejos protectores. c) No se mofica la función respiratoria y por ende no variar las constantes propias de su medio interno y de su edad. d) Descenso mínimo de la tensión arterial. e) Amnesia en el postoperatorio atribuibles a la escopolamina y al diacepam. f) No acentúa las condiciones génitourinaria (retención) ni las gastrointestinales (constipación) ya existentes. g) Movilización temprana en el postoperatorio inmediato, con cooperación íntegra del paciente que disminuye al mí-

nimo las complicaciones respiratorias y vasculares en forma particular las venosas de miembros inferiores. h) La tetracaína en solución de dextrosa al 3%, es relativamente poco tóxica y no origina secuelas neurológicas. i) Ausencia de cefalea postraquídea.

RESUMEN

Se presentan 44 pacientes de edad avanzada sometidos a cirugía ortopédica de cadera, los cuales se trataron con bloqueo subaracnoideo hiperbárico unilateral. Se revisan someramente los cambios fisiopatológicos propios de la edad. Se pone de manifiesto la bondad del método y la carencia de efectos secundarios indeseables en pacientes seniles.

SUMMARY

Fourty four elderly patients under hyperbaric unilateral subarachnoide block for hip orthopedic surgery, are presented. The physiopathologic changes on old aged, are reviewed. The conclusion is the excellence of the procedure and the absence of side effects in old patients.

REFERENCIAS

1. Aström, A: Algunas observaciones sobre la farmacología de los anestésicos locales; *Trib. Méd.* 25(280). 1973.
2. Dillon, J.B.: Spinal Anestesia; John Adriani; New Orleans Louisiana; 1958.
3. Ejnar Eriksson: Manual ilustrado de Anestesia Local; Astra, Suecia; 1969.
4. Hartung, J.: Anestesia chez le grand vieillard; Encyclopedie Medico-Chirurgicale; Anesthesie-Réanimation; II Tomo; Editions Techniques; 18 Rue Séguier; Paris (6e) France; 36. 640 C10 —11— 1960.
5. Heinz Pflüger: Compendio de Anestesia moderna. Editorial Científico médica, Barcelona; 1964; narcosis en Geriatría, pág. 105.
6. Moore: Regional Block: Charles C. Thomas Publisher; Illinois. U.S.A.; 301-61.
7. Pitkin, G.P.: Anestesia Conductiva; James L. Southworth y Robert A. Hingson; Cultural S.A., Habana, Cuba; Cap; 17, 805-937; 1950.
8. Parrot, J.L. y Flavian, N.: Exercice musculaire et age; Sem. Hop. Paris; 30 Dic. 1961.
9. Symposium on cardiac arrhytmias; Editors. Erik Sandoe; Ellen Flensted-Jensen; Knud H. Olesen; Denmark, 1970.
10. Parás, Ch. E. y Lorenzo, A. J.: Estudio de 100 enfermos coronarios en el Postoperatorio; México-Médico; 18:435, 1969.