

## TRATAMIENTO DEL FEOCROMOCITOMA EN NIÑOS, ANTES, DURANTE Y DESPUES DE LA OPERACION INFORME DE UN CASO

\*DRA. ESTELA MELMAN SZTEYN  
 \*\*DR. LUIS MIGUEL DORANTES ALVAREZ  
 \*\*\*DRA. LETICIA MICHEL LÓPEZ  
 \*\*\*\*DRA. SOLAGE DE LOS RÍOS MATOS  
 \*\*\*\*\*DR. NICOLÁS MARTÍN DEL CAMPO

### RESUMEN

Se informa la frecuencia, mortalidad, fisiología y hallazgo clínico del feocromocitoma, así como el tratamiento clínico y transoperatorio de un caso.

Se comenta la acción de todos los fármacos que pueden o deben usarse, así como su dosificación tanto en adultos como en niños.

Consideramos que aunque no es un tumor que aparezca con frecuencia ni en niños ni en adultos, el anestesiólogo debe conocer perfectamente la fisiopatología, así como el uso juicioso de los fármacos, haciéndose énfasis en que el tratamiento de estos pacientes obliga a un control por monitor cuidadoso hasta obtener la recuperación total del enfermo.

### SUMMARY

A case report of pheochromocytoma in a child is presented, analysing its frequency, mortality as well as the pre, trans and postoperative management.

Although the pheochromocytoma has a lower incidence in children than in adults any anesthesiologist involved in its management should be well aware of the fisiopathology as well as of the pharmacology of the drugs that have to be used in the treatment of the symptoms.

Management of such cases requires careful monitorization as well as judicious use of the different drugs.

### INTRODUCCION

**E**L feocromocitoma es un tumor poco frecuente, originado en el tejido cromafín de la médula adrenal y de los ganglios del sistema simpático. Sus manifestaciones clínicas

son causadas principalmente por su gran producción de adrenalina y noradrenalina.

Es todavía una entidad pediátrica extremadamente rara, pero sumamente interesante. Sólo el 20 por ciento de los feocromocitomas se encuentran en la población pediátrica,<sup>1</sup> pero

\*Jefe del Departamento de Anestesia y Terapia Respiratoria del Hospital Infantil de México "Dr. Federico Gómez", S.S.A. México, D.F.

\*\*Jefe del Departamento de Endocrinología del Hospital Infantil de México "Dr. Federico Gómez", S.S.A. México, D.F.

\*\*\*Médico Adscrito al Departamento de Anestesia y Terapia Respiratoria del Hospital Infantil de México "Dr. Federico Gómez", S.S.A. México, D.F.

\*\*\*\*Médico Residente del Curso de Anestesiología del Hospital Infantil de México "Dr. Federico Gómez", S.S.A. México, D.F.

\*\*\*\*\*Jefe del Departamento de Cirugía del Hospital Infantil de México "Dr. Federico Gómez", S.S.A. México, D.F.

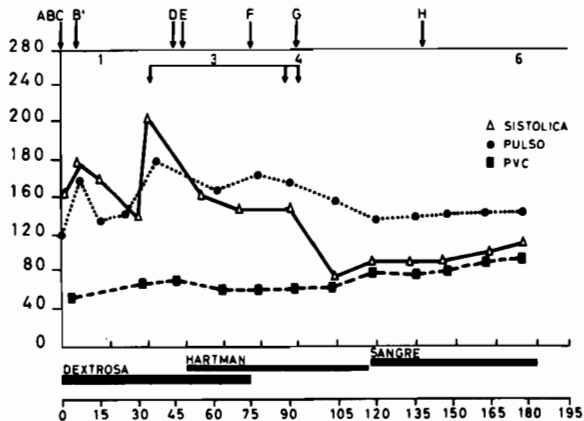
más de un tercio de los niños afectados tienen tumores múltiples.<sup>2</sup>

Esta alteración se ha relacionado con varios síndromes como la neurofibromatosis de Von Recklinghausen, la enfermedad de Sturge-Weber y la adenomatosis endocrina múltiple o AEM tipo II-B en que se encuentran feocromocitoma, carcinoma medular de tiroides, neurofibromas, un fenotipo marfanoides y en algunas ocasiones hiperparatiroidismo.<sup>3,4</sup>

Cuando el tumor está en relación con los síndromes mencionados, su aparición es edad dependiente, es decir, su frecuencia aumenta conforme progresa la edad de estos individuos.

**Fisiología.** Las células cromafines producen catecolaminas, tres de las cuales con dopamina, noradrenalina y adrenalina. La noradrenalina es el transmisor neurohumoral del sistema nervioso adrenérgico. La biosíntesis principal ocurre en las neuronas postganglionares simpáticas.

La adrenalina es sintetizada y almacenada en la médula suprarrenal de manera semejante. La enzima N-metil transferasa, necesaria para la conversión de la noradrenalina a adrenalina se encuentra sólo en la médula suprarrenal del hombre (figuras 1 y 2).



- A - TIOPENTAL 115 mg
- B - FENTANYL 250 Mcg + FENTANYL 200 µg B'
- C - PANCURONIO 2.4 µg
- D - PANCURONIO 0.8 mg
- E - FENTOLAMINA 2 µg
- F - PANCURONIO 0.4 mg
- G - FENTANYL 100 Mcg
- H - HIDROCORTISONA 50 mg
- 1 - INICIA CIRUGIA
- 2 - EXTIRPACION TUMOR
- 3 - TUMOR FUERA
- 4 - FIN DE LA CIRUGIA

Figura 1.

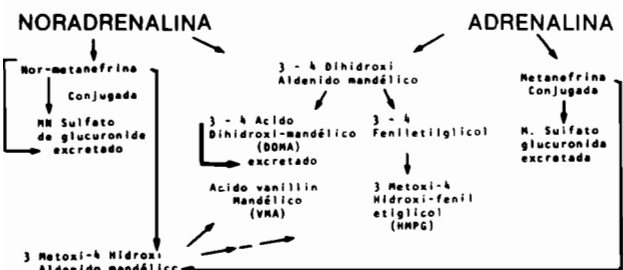

Figura 2. Catabolismo de catecolaminas

**Datos clínicos.** Los signos y síntomas que ocurren en el feocromocitoma son efectos ocasionados por el aumento de la cantidad de adrenalina y noradrenalina circulantes. Los más frecuentes y característicos son:

1. Hipertensión.- Puede ser muy grave y ocasionar enfermedad hipertensiva cardiovascular. Puede inclusive provocar encefalopatía hipertensiva acompañada de convulsiones. La hipertensión puede ser permanente o paroxística.

Algunos pacientes pueden ser normotensos, pero la exposición al *stress* de la intervención quirúrgica puede repentinamente liberar enormes cantidades de catecolaminas de la (s) tumoración (es) produciendo hipertensión arterial muy grande y aun paro cardiaco.

2. Las catecolaminas tienen efectos característicos en el pulso. La noradrenalina disminuye la frecuencia, en tanto que la adrenalina la aumenta.

3. Hipermetabolismo.- Las catecolaminas aumentan el metabolismo a tal grado que pueden confundirse con tirotoxicosis o estados de ansiedad. La adrenalina y en menor grado la noradrenalina producen glucogenólisis, hiperglucemia y glucosuria.

Se han informado hemorragia gastrointestinal, infarto ileal o ileo<sup>5</sup> como resultado de los trastornos vasculares producidos por la intensa vasoconstricción. Otros autores han informado un aumento en la frecuencia de infarto miocárdico (Grupta).

**Diagnóstico.** Durante muchos años el diagnóstico se ha basado en la cuantificación de catecolaminas y sus metabolitos en la orina; aunque existe mucha variabilidad, la cuantificación de normetanefrina es la más útil, ya que se observa con ella el índice menor de falsos negativos en un cuatro por ciento, seguida en importancia por la cuantificación de catecolaminas y, por último, por la del ácido vanillylmandélico con hasta un 20 por ciento de falsos negativos. Recientemente se ha advertido, como ocurrió en nuestro caso, la utilidad de la cuantificación de catecolaminas plasmáticas, tanto para el diagnóstico como para la localización del tumor.<sup>6</sup> Cuando la muestra de sangre periférica se toma durante un episodio de hipertensión arterial, su valor diagnóstico es muy importante.

La excreción del ácido vanillyl-mandélico (AVM) requiere sólo un examen de orina. Los resultados no están influidos por la dieta o por los medicamentos que esté recibiendo el enfermo.

Si no existe tumor de origen en la cresta, la excreción del AVM mayor de 5 µ g./mg. de creatinina es sumamente rara.

La medición de metanefrinas totales pue-

de hacerse por método fotométrico. Gitlow,<sup>7</sup> sin embargo, ha informado que en condiciones de *stress* grave puede haber aumento de las metanefrinas totales. El AVM permanece, sin embargo, normal en estos pacientes.

La excreción de grandes cantidades de dos metabolitos de catecolaminas por la orina en pacientes no comatosos hace diagnóstico de feocromocitoma.<sup>8</sup>

Existe un consenso general en dejar de efectuar pruebas de estimulación por ser sumamente peligrosas.

La empresa de localizar el tumor y preparar al paciente para la exploración quirúrgica requiere habilidad clínica y conocimientos.

Los procedimientos radiológicos, entre los que destacan la tomografía computarizada y angiografía, que se combinan con toma de muestras sanguíneas para cuantificación de catecolaminas, aseguran hasta el 100 por ciento de exactitud en el proceso de localización.<sup>9</sup>

**Tratamiento.** Debido a la gran frecuencia de malignización de estos tumores, el tratamiento es quirúrgico previa adecuada estabilización médica del enfermo.

El tratamiento se divide, para fines prácticos, en preoperatorio, transoperatorio y postoperatorio. Para el preoperatorio, ver los cuadros I y II.

Para el tratamiento transoperatorio pueden usarse cualesquiera de los fármacos que se administran generalmente, omitiendo o disminuyendo la dosis de atropina en casos de taquicardia.

CUADRO I. MEDICAMENTOS PREOPERATORIOS

| Medicamentos           | Dosis   | Efecto  |
|------------------------|---|---|
| Fenoxibenzamina        | 20 mg./día p.o. (max. 160 mg./día)<br>Administrarlo 10 mg. menos de la dosis que produce hipotensión ortostática. | Bloqueo alfa adrenérgico<br>Larga acción  |
| Fentolamina            | Diluir 5 a 10 mg. en 500 ml. de suero glucosado al 5% I.V.: 2 a 60 mg./hora. (30/1000 µg./min.)                   | Bloqueo alfa adrenérgico<br>Acción corta  |
| Clorpromazina          | 50 mg. q 6 horas p.o. 3 días preoperatorio  | Bloqueo adrenérgico<br>Arrítmico<br>Sedante   |
| Propranolol            | 10 a 40 mg. p.o. t. i. d.   | Bloqueo beta adrenérgico<br>Sólo para control de arritmia o taquicardia sinusal (previa a bloqueo Alfa) |
| Alfa metilparatirósina | 1.5 a 3 g./día p.o.   | Evita síntesis catecolaminas<br>Parkinsonismo   |

CUADRO II. MEDICACION PREANESTESICA

| Medicamentos          | Dosis (mg. (I.M. (p.o.                           | Efecto  |
|-----------------------|--|---|
| Secobarbital          | 5 mg./Kg.*<br>75 a 100 mg.**                     | Hipnótico con mínimo efecto cardiovascular                              |
| Narcóticos<br>Morfina | 5 a 15 mg.                                       | Liberación catecolaminas e hipotensión ortostática                      |
| Meperidina            | 22 mg./Kg.*                                      | Acción directa en músculo liso vascular. Hipotensión ortostática        |
| Diazepam              | 0.5 a 1 mg./Kg.<br>5 a 10 mg.**                  | Antiarrítmico   |
| Droperidol            | 300 mg./Kg.*                                     | Bloqueo alfa adrenérgico  |
| Atropina              | 2.5 a 5 mg.**<br>20 a 40 mg./Kg.*<br>0.4 a 0.6** | Antiarrítmico<br>Vagolítico. Taquidia.<br>Disociación AV. Extrasístoles |

\*Niños  
\*\*Adultos

La estabilidad cardiovascular es esencial durante el tratamiento de estos pacientes por lo que deben vigilarse estrechamente. El control por monitor debe incluir electrocardiograma. P.V.C., línea arterial o control gasométrico, o ambos.

En algunos casos se usará catéter de Swan-Ganz para conocer la presión pulmonar capilar en cuña y valorar así la restitución del volumen intravascular.

Los problemas importantes que pueden aparecer durante la inducción o intubación, propiciados por tos o manipulación quirúrgica son: hipertensión o arritmias, por lo que una estrecha vigilancia, así como una adecuada profundidad anestésica son fundamentales.

Prácticamente se ha usado todos los agentes anestésicos generales habiendo informes favorables o contrarios al uso de los mismos.<sup>10 a 14</sup>

CUADRO III. AGENTES ANESTESICOS

|             | Efecto   | Vía        |
|-------------|--|------------|
| Dietil eter | Estimula liberación de catecolaminas de médula suprarrenal | Inhalado   |
| Morfina     | Estimulante alfa adrenérgico                               | Endovenosa |
| Fentanyl    | Bloqueador alfa adrenérgico                                | Endovenosa |

El uso de narcóticos endovenosos es muy preferido actualmente, ya sea como fármaco único o en combinación con droperidol, el cual antagoniza los efectos presores de las catecolaminas y evita las arritmias por bloqueo alfa adrenérgico, en tanto que el fentanyl no estimula la liberación de catecolaminas de la médula suprarrenal.<sup>15, 16</sup>

Los relajantes neuromusculares también se ha usado, y unos tienen ventajas sobre otros (cuadro IV).

Para el tratamiento de la hipertensión, taquicardia o arritmias que aparecen durante la estimulación quirúrgica, se recurre a la fentolamina o al nitroprusiato de sodio para la hipertensión y al propranolol o la lidocaína como antiarrítmico.<sup>17, 18</sup>

Una vez extirpada la tumoración, al cesar o disminuir la liberación de catecolaminas, puede haber un periodo de hipotensión grave en pacientes con compromiso cardiovascular que puede ser letal, por lo que debe corregirse de inmediato mediante la infusión rápida de solución electrolítica balanceada, además de hacer la restitución adecuada de las pérdidas, así como el uso de vasopresores como la noradrenalina en casos que no desaparezca con lo primero (cuadro V).

Durante el postoperatorio la vigilancia estricta debe extenderse a este periodo, en el que la hipotensión, taquicardia y oliguria son indicativas de una corrección inadecuada del volumen circulante o de alguna complicación como infarto miocárdico, insuficiencia cardíaca, sepsis o hemorragia retroperitoneal.

### CASO CLINICO

Paciente de ocho años de edad, de sexo fe-

CUADRO V. MEDICAMENTOS TRANSOPERATORIOS

| Medicamentos               | Dosis  | Efecto   |
|----------------------------|--|--|
| Fentolamina                | Inicio: 1 a 5 mg. I.V.<br>Infusión: Sol. 0.01%<br>Dosis reacción         | Bloqueo alfa adrenérgico<br>Corta acción<br>Control presión arterial           |
| Nitroprusiato de sodio     | 0.5 a 1.5 mg./Kg./min.<br>Dosis total no debe exceder<br>3 a 3.5 mg./Kg. | Acción directa en músculo<br>liso pared vascular<br>Efecto corto F.C. y P.A.   |
| Propranolol                | 1 a 2 mg. I.V. (5 mg. máximo)<br>(Bolo)                                  | Bloqueo beta adrenérgico<br>Control de arritmias únicamente.                   |
| Lidocaína<br>Noradrenalina | 1 mg/Kg. I.V. bolo<br>8 mg. en 1000 ml.<br>Infusión: Dosis reacción      | Antiarrítmico<br>Alfa adrenérgico<br>Control hipotensión postextirpación tumor |
| Hidrocortisona             | 150 mg./m <sup>2</sup> S.C.  | Control hipotensión postadrenalectomía   |

menino y con peso de 24.500 Kg. Ingresó al Hospital por los síntomas y signos siguientes:

Hipertermia, evacuaciones semilíquidas, un episodio convulsivo, hiperhidrosis, hiporexia, disminución de peso, hiperactividad, labilidad emocional de 15 meses de evolución. Exoftalmos un mes antes del ingreso.

El examen físico obtuvo los datos siguientes:

Temperatura 37°C. Pulso, 120' F.R. 26' Peso 24.500 Kg. Talla 1.22 cm. T.A. 139/95

Consciente, reactiva, bien hidratada, bien nutrida, con exoftalmos moderado y angiopatía hipertensiva mínima. Piel laxa, hidratada y fría. Reflejos osteotendinosos poco aumentados.

CUADRO IV. RELAJANTES MUSCULARES

| Medicamentos   | Efecto   | Arritmia   | Presión arterial   |
|----------------|--|--|--|
| Succinilcolina | Umbral excitabilidad cardíaca.<br>Estimulación simpática postgangliónica                 | Bradycardia<br>Paro sinusal<br>A. supraventricular y ventricular | Aumentada  |
| d-tubo curare  | Bloqueo ganglionar   | Taquicardia  | Por acción histaminogénica actividad tumoral aumentada<br>Dosis grandes P.A. |
| Pancuronio     | No estimula actividad tumoral<br>No bloquea transmisión simpática<br>No libera histamina | Vagolítico<br>Puede producir taquicardia                         | Aumentada<br>(10 a 20%)  |
| Gallamina      | Anticolinérgico<br>(?) Estimulante Beta Adrenérgico                                      | Taquicardia  | Aumentada  |

Los diagnósticos de admisión fueron los siguientes: hipertensión arterial para eliminación de feocromocitoma, enfermedad renovascular o hipertiroidismo.

De los exámenes de laboratorio se obtuvieron los siguientes resultados: Hb. 14.8 Ht. 42 por ciento. Glóbulos blancos 10,800 Glucosa 84 mg. por ciento Na + 140 mEq./l. K + 4.4 mEq./l. Ca + + Total 10.2 mg. por ciento. Ca + + iónico 1.19 mmol. Fósforo 5 mg. por ciento. T<sub>3</sub> 190 ng./ml. (normal 100-190), T<sub>4</sub> 10.5 ng./ml. (normal 4.5-11.5). Urografía informada como normal. La radiografía mostró descalcificación generalizada.

Las cuantificaciones de catecolaminas plasmáticas de cuatro tomas sucesivas mostraron los valores como sigue: 987.5, 1,103.1, 888.4, 504.4 ng./ml. (normal 2.32 ng./ml.)

Las cuantificaciones de noradrenalina en orina tomadas simultáneamente con las plasmáticas fueron: 965.5, 1080.7, 865.5, 875.5 mg./24 horas.

Para la dopamina se obtuvo: 201.2, 263, 221, 221 por ciento mg./24 horas.

Los valores del AVM (ácido 3, metoxi, 4 hidroximandélico) variaron de 19.4 a 13.3 mg./24 horas. Valores normales: Adrenalina 5 a 18 noradrenalina 15 a 80 AVM 0.5 a 12.3. La tomografía computarizada del abdomen superior reveló imagen anormal en la región suprarrenal derecha, con una calcificación central interpretada como una masa suprarrenal. La venografía adrenal derecha y aortografía abdominal mostraron hallazgos compatibles con feocromocitoma en la región suprarrenal derecha, posiblemente extraadrenal y estenosis mínima de una rama renal derecha.

Confirmado el diagnóstico de feocromocitoma, se inició la terapéutica a base de 5 mg. de dibenciclina cada 12 horas con lo que la hipertensión arterial que era episódica, con predominio matutino, se controló notablemente. Es de notar que estando hospitalizada se pudo constatar en varias ocasiones que la niña tenía signos típicos de descarga simpática.

**Tratamiento transoperatorio.** El tratamiento transanestésico se efectuó con neuroleptoanestesia por haberse corroborado que la anestesia fentanyl-óxido nitroso-oxígeno en niños no libera cortisol o catecolaminas manteniéndose así una anestesia libre de *stress*.<sup>15, 16</sup>

La paciente se medicó preoperatoriamente con DHBP por ser éste un bloqueador adrenérgico, además de producir una sedación preoperatoria excelente.

El control por monitor transoperatorio se efectuó con *doppler* para T.A., y catéter intraarterial como para cuantificación de gases arteriales. Se registró la P.V.C. y se conservó la ventilación controlada mediante un ventilador de presión con objeto de que la PaCO<sub>2</sub> estuviera dentro de límites normales.

La inducción se hizo con tiopental y el mantenimiento con fentanyl en infusión continua<sup>16</sup> previas dos dosis en bolo al inicio.

Durante el acto quirúrgico la tensión arterial aumentó hasta 200 mm.Hg., momento en el que se aplicaron dos mg. de fentolamina I.V., con lo que disminuyó la presión hasta 110 mm. Hg.

Una vez extirpada la tumoración hubo una disminución transitoria de la tensión arterial, hasta 60 mm.Hg., la que se corrigió rápidamente con infusión de solución electrolítica balanceada y glucosada hipertónica, no requiriéndose la noradrenalina, la cual se hubiera usado si no hubiera habido reacción inmediata al administrar los líquidos.

La gráfica ilustra el tratamiento transanestésico y las dosis administradas.

Los gases arteriales transoperatorios se conservaron con un PO<sub>2</sub> de 151 a 167, PCO<sub>2</sub> entre 28 y 32 torr y pH 7.33 a 7.42 con un EB de -2 a -6 máximo, y la FiO<sub>2</sub> de la mezcla de gases fue de 50 por ciento.

El volumen corriente usado fue de 300 a 400 ml. con una presión inspiratoria de 18 cm. H<sub>2</sub>O. No hubo necesidad de aplicar nitroprusiato de sodio para tratar la crisis hipertensiva, pues se controló perfectamente con la fentolamina que es un bloqueador alfa adrenérgico selectivo.

El total de pérdidas calculadas (insensibles y medidas) fue de 1,020 ml. y el total de ingresos 1,325 ml., incluyendo sangre y soluciones.

La paciente evolucionó perfectamente durante el postoperatorio inmediato y se dio de alta de terapia intensiva 24 horas después de su ingreso a ésta.

El examen histológico de la tumoración extirpada confirmó, tanto el diagnóstico clínico, como el examen macroscópico de feocromocitoma.

## REFERENCIAS

1. SCOTT, H.W.; OATES, J.A.; NIES, A.S.: *Pheochromocytoma: Present diagnosis and management*. Ann. Surg. 179:740, 1974.

2. STACKPOLE, R.H.; MELICOW, M.M.; USON, A.C.: *Pheochromocytoma in children*. J. Pediatr. 63:315, 1963.

3. SIPPLE, J.H.: *The association of pheochromocytoma with*

- carcinoma of the thyroid gland.* Am. J. Med. 31:163, 1961.
4. STRINGEL, G.; EIN, S.H.; CREIGHTON, R.; DANEMAN, D.: *Pheochromocytoma in children.* An Update J. Pediatr. Surg. 4:496, 1980.
  5. MILES, R.M.: *Pheochromocytoma interesting experiences with three cases.* Am. Surg. 149:925, 1969.
  6. HAMBERGER, B.; AREMER, S.; ESKOLSSON, P.; GRANBERG, P.O.: *Plasma catecholamine levels in the diagnosis and management of pheochromocytoma.* Surg. Gynecol. Obstet. 152:291, 1981.
  7. GITLOW, S.E.; PERTSEMLIDE, D.; BERTANI, L.M.: *Management of patients with pheochromocytoma.* Am. Heart. J. 82: 557, 1971.
  8. PERTSEMLIDES, D.; GITLOW, S.E.; SIEGEL, W. ET AL: *Pheochromocytoma.* Ann. Surg. 3:376, 1969.
  9. HEIKKINEN, E.S.; AKERBLUM, H.K.: *Diagnostic and Operative problems in multiple pheochromocytoma.* J. Pediatr. Surg. 12:157, 1977.
  10. GOULD, A.B. JR.; PERRY, L.B.: *The anesthetic management of pheochromocytoma cases involving non explosive techniques, metastasis, tumores and multiple procedures.* Anesth. & Analg. Curr. Res. 51:173, 1972.
  11. GOTHERT, M.; DREYER, C.: *Inhibitory effect of halothane anesthesia on catecholamine release from the adrenal medulla.* Naunym-Schmiedebergs Arch. Pharmacol. 227:253, 1973.
  12. DREYER, C.; BISCHOFF, D.; GOTHERT, M.: *Effects of methoxyflurane anesthesia on adrenal medullary catecholamine secretion.* Anesthesiology. 46:400, 1977.
  13. KOPRIVA, C.J.; ELTRINGHAM, R.: *The use of enflurane during resection of a pheochromocytoma.* Anesthesiology. 41: 399, 1974.
  14. CLARKE, A.D.; TOBIAS, M.A.; CHALLEN, P.D.: *The use of neurolepanalgesia during surgery for pheochromocytoma.* B. J. Anaesth. 44:1093, 1972.
  15. STANLEY, T.H.; BERMAN, L.; GREEN, O.; ROBERTSON, D.: *Plasma catecholamine and cortisol responses to fentanyl-oxygen anesthesia for coronary artery operations.* Anesthesiology. 53:250, 1980.
  16. MELMAN, E.; FLORES, M.A.; VALDIVIA, A.: *Catecolaminas y cortisol plasmático durante la anestesia con fentanyl en niños.*
  17. ELLIS, D.; GARTNER, J.C.: *The intraoperative medical management of childhood pheochromocytoma.* J. Ped. 15: 655, 1980.
  18. SHARMA, P.L.: *Inteeractions of adrenergic alpha and beta receptor blocking agents on the blood pressure response to adrenaline an noradrenaline.* Quart. J. Exper. Physiol. 51:256, 1966.