

Automaniobra externa de López-del Paso para liberar la obstrucción respiratoria súbita accidental en adultos. (Cafe coronary)

Dr. Eduardo Alfonso López-del Paso*

* Coordinador de Cirugía Pediátrica, Hospital Médica Sur. Jefe de Servicio de Endoscopia de Urgencia, Servicios de Salud del Distrito Federal.

Solicitud de sobretiros:

Dr. Eduardo Alfonso López-del Paso
Puente de Piedra Núm. 150 – 421 Torre I.
Col. Toriello Guerra. Tlalpan, México, D.F.
Teléfono: 5339-6289
Celular: 044-55- 5403-1462.
E-mail: doctorlopezdel paso@hotmail.com

Recibido para publicación: 25-11-2009.

Aceptado para publicación: 10-12-2009.

RESUMEN

Introducción: La automaniobra que se describe, la ejecuta de inmediato el propio accidentado. En la obstrucción respiratoria súbita accidental, que se presenta al estar tomando alimentos, se recomienda utilizar la maniobra de Heimlich, publicada en 1974, es necesario estar acompañado. Hasta el momento la mortalidad no ha disminuido. Misma que por su naturaleza no puede ser aplicada cuando el afectado se encuentra solo, o el o los que lo acompañan no se percatan del accidente. La obstrucción súbita de las vías respiratorias al estar tomando alimentos, constituye actualmente la 6ª causa de muerte accidental al deglutir los alimentos. **Descripción de la automaniobra:** El accidentado generalmente está sentado tomando sus alimentos, 1. se sienta de inmediato en la orilla del asiento donde se encuentra, con las piernas separadas, 2. se toma ambas manos, una cerrada y la otra abierta sobre ésta, colocándolas en la zona del epigastrio, entre el ombligo y el apéndice xifoides, 2. se inclina el tronco rápidamente hacia delante lo más posible, comprimiendo fuertemente el abdomen con los puños de las manos, lo que permite en forma inmediata oprimir el contenido abdominal hacia el tórax al mismo tiempo se comprimen súbita y con vigor las caras laterales del tórax con los brazos, codos y antebrazos, al inclinarse hacia delante donde llega a apoyarse con los muslos, lo que aumenta aún más la presión para exhalar el aire residual. La automaniobra se repite las veces que fuere necesario. Lo sé por experiencia propia. Ésta es muy útil estando la persona sola.

Palabras clave: «Cafe Coronary» *nombre al que se le designa en USA.

SUMMARY

*The automaneuver that intends, executes it the own one affected. In the accidental sharp breathing obstruction that is presented when being taking foods, it is recommended to use the maneuver of Heimlich, described in 1974. They also make an appointment multiple aid methods, until the moment the mortality has not diminished. The sudden obstruction of the breathing roads in the moment of being eating, constitutes the 6th cause of accidental death at the moment, in the moment to swallow foods. The maneuver of Heimlich and other methods, they cannot be applied when the one affected is alone or him or those that accompany him don't realize the accident or they are disabled to help. **Description of the automaneuver:** The accident victim sits down immediately in the bank of the sea where he is, with the separate legs, he takes both hands one seized and the other one open on this, placing them in the area of the epigastrium, he leans the trunk quickly forward compressing the epigastrium, strongly with the fists of the hands and for the sudden inclination forward, he is*

flattened the whole abdomen, oppressing the abdominal content toward the thorax, and at the same they are compressed the lateral faces of the thorax strongly with the arms, elbows and forearms; exhale with strength of your the movement of the arms, will be made separating them and pressing the thorax as if it will flutter, without removing the fists of the epigastrium. Straightening out and repeating the automaneuver the times that it will necessary. The automaneuver can be useful to liberate the accidental total sharp breathing obstruction. «Cafe coronary» the alone person being.

Key words: «Cafe coronary».

*No hay nada más difícil de llevar a cabo,
ni de más dudoso éxito, ni más peligroso
de manejar que iniciar un nuevo orden de cosas...
Esta problemática surge en parte de la incredulidad
de la humanidad, que no cree realmente en nada nuevo
hasta que lo haya experimentado⁽²¹⁾*

INTRODUCCIÓN

El número de personas mayores que viven solas en el momento actual es numeroso y esta situación va en aumento. Es frecuente que aunque estén acompañadas, tomando alimentos, los demás no se den cuenta del accidente o estén incapacitados para prestar auxilio.

El objetivo de este artículo es disminuir la mortalidad en personas que presentan aspiración fatal de alimentos que causa obstrucción respiratoria súbita accidental y muerte, llamada «Cafe coronary»^(1,2).

La automaniobra es de aplicación instantánea y fácil de efectuar, el accidentado no necesita desplazarse del sitio del accidente, ya que normalmente se come sentado, generalmente, aspirando aire antes de tomar un bocado, y la permeabilidad de la vía aérea debe ser rehabilitada de inmediato en el menor tiempo posible⁽³⁾.

En el momento de la obstrucción, el accidentado cuenta con aire residual⁽⁴⁾, este aire lo puede utilizar por sí mismo, aplicando la Automaniobra externa.

MAGNITUD DEL PROBLEMA

La asfixia por aspiración súbita de bolo alimenticio «Cafe coronary»[§], se señala como la sexta causa de muerte accidental, y es durante la ingestión de alimentos. Se reportan 3,900 muertes anualmente por esta causa en los Estados Unidos de Norteamérica⁽⁵⁾.

La incidencia que se señala es de 0.66 por 100,000 habitantes y ésta no tuvo modificación en dos décadas estudiadas^(6,20).

Los factores demográficos que predisponen a la asfixia fatal (Cafe coronary)[§] por alimentos, fueron demostrados en 141 pacientes fallecidos en un estudio de 20 años, en donde señalan edad avanzada, pobre dentición, descuido o falta de concentración, consumo de alcohol, drogas o sedantes y Parkinson. Los pacientes fallecidos estuvieron acompañados en el 85% de los casos⁽⁶⁻⁸⁾.

En 12,982 autopsias, 68 casos fueron «Cafe coronary», en donde el primer paso a seguir, fue tratar de hacer la extracción manual del objeto atorado, seguida de la maniobra de Heimlich; enfatizando que la mayor parte de los accidentados pudieron haberse salvado, si de inmediato, pocos segundos, se hace «el diagnóstico y una terapia instantánea»^(3,9).

Las causas de 27 casos fatales de sofocación por bolo alimenticio fueron analizadas, llegándose a la conclusión de que las medidas terapéuticas necesarias no fueron aplicadas de manera oportuna en el momento del accidente^(3,10).

En 1977 se describen dos accidentes de obstrucción respiratoria súbita como «Cafe coronary», al estar comiendo un sandwich de mantequilla de cacahuate^(11,12).

Actualmente gran número de personas mayores viven solas y esta tendencia va en aumento⁽⁷⁾.

La maniobra de Heimlich, es de gran utilidad, si el paciente está acompañado de una persona enterada, y se detecta oportunamente la obstrucción respiratoria⁽³⁾.

Si hay los medios y el sitio es adecuado, se puede hacer una laringoscopia y a través del laringoscopio extraer el cuerpo extraño, se puede remover la obstrucción con pinzas fuertes de Caimán, pinzas de Magill o pinzas de Kelly, también se recomienda practicar cricotiroidotomía⁽³⁾. Se ha usado la máscara laríngea. La regla de oro para practicar una ventilación adecuada es la intubación traqueal.

De acuerdo a las citas bibliográficas revisadas, puedo señalar que en más del 90% de los casos de «Cafe coronary», el auxilio lo prestan una o varias personas, médicos y paramédicos, enteradas de la maniobra y con conocimiento de la causa que ocasiona el problema obstructivo. Se dice que el entrenamiento de estas maniobras, puede disminuir las causas de muerte por obstrucción súbita; sin embargo, hasta el momento no ha disminuido el índice de mortalidad

[§] Nombre con que se designa en Estados Unidos de Norteamérica.

desde la descripción de la maniobra de Heimlich, en 1975^(14,15).

El Dr. Heredia de la Ciudad de México, describe la maniobra de Heimlich autoadministrada, en donde recomienda: «hacer un puño con la mano, se coloca el lado del pulgar hacia el abdomen entre la cicatriz umbilical y el apéndice xifoides, se coloca la otra mano sobre la ya empuñada, se presiona hacia adentro y arriba con un movimiento rápido».

Otras maniobras individuales recomiendan presionar rápidamente el abdomen contra una superficie firme, tal como el respaldo de una silla, el borde de un barandal, etc.⁽¹⁶⁾.

FISIOPATOGENIA DE LA OBSTRUCCIÓN RESPIRATORIA ACCIDENTAL

Una de las características del ser humano, es que los alimentos y los gases aspirados, atraviesan una orofaringe común⁽⁷⁾.

La muerte de un paciente con obstrucción respiratoria, (asfixia) es causada por su incapacidad para proporcionar sangre oxigenada al cerebro y a otras estructuras vitales⁽³⁾.

En la senectud, la disminución de los receptores aferentes que coordinan los músculos de la zona orofaríngea, presentan alteraciones en el complejo mecanismo que controla la respiración/deglución, coincidiendo con disminución de piezas dentarias o mayor cuantía de prótesis. En los ancianos se presenta, además, una reducción de la concentración mental, que ocasiona la deglución defectuosa del bolo alimentario⁽⁷⁾.

FISIOLOGÍA PULMONAR

La totalidad de aire residual en los pulmones en el momento de la obstrucción súbita, puede ser de 1,480 mililitros (volumen respiratorio de reserva, 980 centímetros cúbicos, más volumen corriente 500 centímetros; de los cuales sólo 300 centímetros cúbicos son de O₂ a nivel del mar^(15,17).

Con la presión súbita intensa externa sobre el abdomen y las caras laterales del tórax, el aire residual adquiere mayor presión al aumentar el esfuerzo espiratorio y al ser forzado a salir súbitamente, la turbulencia es muy fuerte, y como el cuerpo extraño no está adherido, sólo colocado, la obstrucción cede, iniciándose la recuperación ventilatoria.

Se produce el efecto Venturi, (V₂), por lo súbito e intenso de la maniobra^(18,19).

$$V_2 = \frac{\text{Presión}}{\text{Fricción} \times \frac{1}{4} \text{ de la dimensión de los pasajes}}$$

$$V_2 = \frac{\text{Presión}}{K_2 \text{ densidad del gas}}$$

La velocidad del flujo o turbulencia de salida, en centímetros cúbicos por segundo, es proporcional a la presión y al diámetro del pasaje del aire, aumentando 4 veces la turbulencia de salida, efecto Venturi, como «botella de champaña», señala Heimlich⁽¹⁾.

DESCRIPCIÓN DE LA AUTOMANIOBRA PARA LIBERAR LA OBSTRUCCIÓN

La ejecución de la automaniobra la inicia el accidentado a la mayor brevedad posible, en la misma silla donde está sentado, ya que generalmente es la manera usual para tomar alimentos.

Es muy importante mantenerse tranquilo, consciente, pensando las acciones que deben tomarse, que son definitivas en las siguientes fracciones de segundo.

Evitando el pánico.

No se debe perder tiempo gastando el escaso y precioso oxígeno.

1. Es importante sentarse en la orilla del asiento, con las piernas separadas. Inclinar hacia adelante, escupiendo los restos de alimento, dejando la boca abierta con la cabeza hacia arriba; evitando pegar el mentón al pecho (Figura 1).



Figura 1. Al sentir la obstrucción, sentarse de inmediato, en la orilla del asiento, con las piernas separadas, inclinando hacia adelante, con la boca abierta. Sin pegar el mentón del pecho.

2. De inmediato se endereza el cuerpo sin ponerse de pie, se toman las manos, una empuñada y la otra abierta sobre ésta y se colocan en el abdomen a la altura del epigastrio, entre el apéndice xifoides y el ombligo (Figura 2).
3. De inmediato, sin dar explicaciones; inclina lo más posible, el tronco vigoroso y rápidamente hacia delante, comprimiendo fuertemente el abdomen, con los puños de las manos y al mismo tiempo el tórax con los codos y antebrazos (Compresión de abdomen + tórax) por lo que se tienen dos fuerzas compresoras simultáneas, lográndose aumentar la presión espiratoria (Figura 3).
4. El movimiento de los codos se hará separándolos y apretando el tórax como aleteando, al mismo tiempo de comprimir el abdomen (Figura 4).
5. La automaniobra a partir del punto número 3, se repite cuantas veces sea necesaria.
6. Una vez arrojado el objeto que obstruía la ventilación, (*el evento duró menos de un minuto*), no hay pérdida de conocimiento, se coloca el accidentado por sí mismo en posición libremente escogida, mientras ventila espontáneamente, aunque sea con dificultad, hasta su recuperación o atención médica

RESULTADOS

La compresión abdominal aunada a la compresión torácica, practicada por el accidentado de manera inmediata, permite

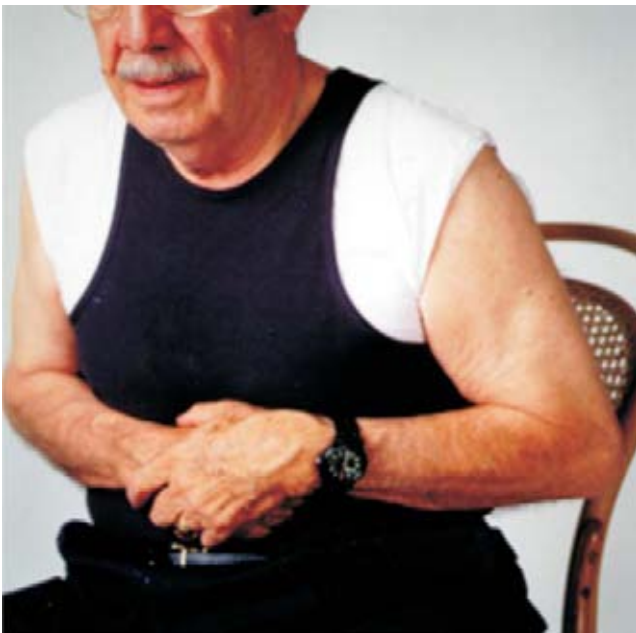


Figura 2. Se toman ambas manos, una empuñada y la otra abierta sobre ésta, colocándolas en el epigastrio, entre el ombligo y el apéndice xifoides.

espirar mayor cantidad de aire residual y arrojar el cuerpo extraño, ayudado por el efecto Venturi, restableciéndose la ventilación pulmonar⁽¹⁷⁻¹⁹⁾.

DISCUSIÓN

La automaniobra la efectúa de inmediato el propio afectado en la etapa más precoz, en estado consciente, lo que da una



Figura 3. De inmediato, se inclina vigorosamente el tronco hacia adelante comprimiendo lo más fuerte posible con las manos el abdomen y al mismo tiempo el tórax con los codos y antebrazos, las caras laterales del tórax.



Figura 4. Inmediatamente se endereza el tronco, se separan los brazos y codos y se repite la compresión.

atención rápida y adecuada, mejorando notablemente el pronóstico satisfactorio del paciente⁽³⁾.

La automaniobra está basada en la maniobra de Heimlich⁽¹⁾, pero en ésta se agregan las siguientes ventajas:

1. Se inicia de inmediato.
2. La practica el obstruido.
3. Se efectúa en el mismo sitio donde está la víctima.
4. Se suma la compresión abdominal con la torácica.

POR QUÉ SE PUBLICA

A. No desplaza a la maniobra de Hamelich y otros procedimientos.

B. Es un armamento cuando se está solo, o nadie le hace caso al accidentado⁽²⁰⁾ o se hacen en esos valiosos minutos, otros diagnósticos previos a la muerte.

C. Lo hace el propio afectado.

D. La efectuó el autor por primera vez en su domicilio, al presentar obstrucción respiratoria súbita, comiendo una torta, al tragar un bocado y voltear súbitamente, de manera descuidada.

Intuida gracias a sus antecedentes académicos previos del autor, como podrán constatar en este momento, con éxito en México, D.F., el día 22 de febrero de 1999, el autor tenía 72 años.

Posteriormente al accidente, el autor hizo una evaluación de los hechos, los escribió, se revisó la literatura, y como objetivo de utilidad y facilidad de aplicación trata de difundirla.

REFERENCIAS

1. Heimlich HJ. Pop goes the Cafe Coronary. Emer Med 1974;6:154.
2. Olving JH. «Cafe Coronary». Tidsskr Nor Laegeforen (Norway), Jan 20, 1982;102:99-100.
3. ATLS En: Manual del Curso Avanzado de Apoyo Vital en Trauma para Médicos. USA: Colegio Americano de Cirujanos; 5ª edición 1994:21,55,56,78.
4. Lambertsen CJ. Physical and mechanical aspects of respiration. In: Medical Physiology Respiration, Mosby. 58 Vol. Two Thirteenth edition. Saint Louis. USA: 1974:1359-1370.
5. Heimlich HJ, Hofmann KA, Canestri FR. Food-choking and drowning deaths prevent bay external subdiaphragmatic compression. The Jewish Hospital, Cincinnati, Ohio USA. Annals of Thoracic Surgery 1975:20.
6. Mittleman RE, Wetli CV. The fatal Cafe Coronary. Foreign-body airway obstruction. Jama United States, Mar 5, 1982;247:1285-8.
7. Sykes MK. Aspiración de cuerpos extraños. En: Clínica anesthesiológica, Aspiración pulmonar. Introducción Vol. 2, número 2. Pág. VVII: Versión Castellana de Intern. 1978.
8. Hsieh HH, Bhatia SC, Andersen JM, Cheng SC. Psychotropic medication and non fatal *Cafe Coronary*. J Clin Psychopharmacol United States, Apr 1986.
9. Jacob B, Wiedbranuck C, Lamperecht J, Bonte W. Laryngologic aspects of bolus asphyxiation-bolus death. Dysphagia (United States), 1992;7:31-5.
10. Althoff H, Dotzauer G. The problems of deaths by bolus aspiration («Cafe Coronary») (authors transl), Z Rechtsmed Germany, West, Oct 27, 1976;78:197-213.
11. Atlas HH. «Cafe Coronary» from peanut butter (letter). N Engl J Med United States, Feb 17, 1977;296:399.
12. Mikkelsen EJ. Another peanut-butter «Cafe Coronary» (letter). N Engl J Med United States, May 12, 1977;296:1126.
13. Gabbott DA, Baskett PJF. Resuscitation. Gloucestershire Royal Hospital, Gloucester GL, Frenchay Hospital, Bristol LE. BR. J. Anaesth 1997;79:159-171.
14. Kitay G, Shafer NO. Cafe Coronary: recognition treatment and prevention. Nuse Pract United States. College of Physicians and Surgeons, Columbia University, NY. 1989;14: 35-8,43,46.
15. Harper HA. Química de la respiración, En: Manual Moderno. México: Manual Moderno; 1966:162.
16. Heredia JN, Ramos RRA, Chagoya BJC. Obstrucción de la vía aérea superior por cuerpos extraños en el adulto. Manejo de la obstrucción aérea. Apoyo vital básico. En: Reanimación Cardiopulmonar Básica Centro Hospitalario del Estado Mayor Presidencial. Intersistemas; México: 1996;Capítulo II:42.
17. Landis F. Curve Ball, Bernoulli's Principle. En: Microsoft Encarta 96 Enciclopedia. Microsoft Corporation. USA: 1993-1995.
18. Hewitt PG. Gases, Bormoulli's Principle. In: Conceptual Physics. Addison-Wesley. Third edition. USA: 1997:20:300-301.
19. Alvarenga B, Ribeiro AM. Comportamiento de los gases. En: Física General, HARLA. 3ª Edición. México: 1983;12:401-403.
20. Publicación Diario Reforma, «Adios con aplausos» Deportes, página 7D, 31 de agosto 2006.
21. Machiavelli N. (1469-1527).
22. López-del Paso EA. Asfixia por obstrucción accidental en adultos (Cafe coronary). II Congreso, de Médica Sur Sociedad de Médicos, 1º de mayo 2002. Sesión de Trabajos libres. Cancún Quintana Roo, México.

Antecedentes del Dr. Eduardo Alfonso López-del Paso.

Médico Cirujano de la UNAM.

Cirujano Pediatra. Certificado Consejo Mexicano de Cirugía Pediátrica 093. Recertificado 2008-2013. Miembro decano Colegio Mexicano de Cirugía Pediátrica y Sociedad Mexicana de Cirugía Pediátrica. Socio de número de la Academia Mexicana de Pediatría. Miembro del Jurado calificador en el Consejo Mexicano de Cirugía Pediátrica. Profesor jubilado (30 años). Como Profesor definitivo, ganador titular por oposición de la Clínica de Pediatría, Facultad de Medicina UNAM.

Cédula de Especialidad: AECM-24976 Consejo Mexicano de Pediatría: 08/64.

Cédula de profesiones: 32719.

Fundación Médica Sur. Socio Emérito Sociedad de Médicos de Médica Sur. México, D.F.

Coordinador de Cirugía Pediátrica en el Hospital Médica Sur. México, D.F.

Jefe de Servicio de Endoscopía de Urgencia, Fundador. Servicios de Salud del Distrito Federal. México, D.F.

E-mail: doctorlopezdelpaso@hotmail.com