

Complicaciones en hipertensión pulmonar

Dra. Araceli Gutiérrez-García*

* Cardioanestesióloga. Centro Médico Nacional Siglo XXI Hospital de Especialidades. Instituto Nacional de Perinatología.

INTRODUCCIÓN

La hipertensión arterial pulmonar (HAP), es una enfermedad de las arterias pulmonares pequeñas caracterizada por una proliferación vascular y su remodelación. Esto implica un progresivo aumento de las resistencias vasculares pulmonares y al final un fallo ventricular derecho y la muerte. Tres factores son los que caracterizan los hallazgos patológicos: vasoconstricción, remodelado obstructivo de la pared de los vasos pulmonares con proliferación de células del músculo liso y trombosis *in situ*.

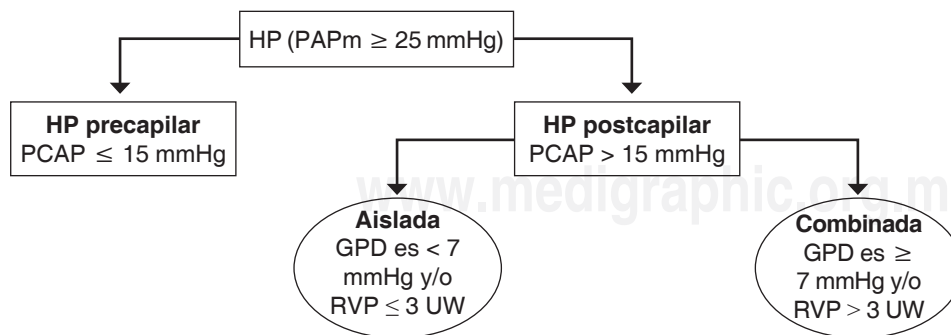
No existe ningún tratamiento curativo, en los últimos años han aparecido opciones terapéuticas que prolongan la supervivencia y mejoran la calidad de vida de los enfermos afectados de esta patología^(1,2).

Definición: HAP es una elevación sostenida de la presión arterial pulmonar mayor de 25 mmHg en reposo o más de 30 mmHg con el ejercicio, con una presión media pulmonar-capilar enclavada y presión del ventrículo izquierdo al final de la diástole menor de 15 mmHg⁽³⁾. La HAP se caracteriza por la presencia de HP precapilar, definida por una presión en cuña de la arteria pulmonar (PCAP) \leq 15 mmHg, en ausencia de otras causas de HP precapilar. Las nuevas guías introducen

en la definición la resistencia vascular pulmonar (RVP), que debe ser mayor de 3 unidades Wood (UW)⁽⁴⁾.

La actual normativa incorpora el término de gradiente de presión diastólico (GPD), que es la diferencia de la presión diastólica de la arteria pulmonar y la PCAP. Este parámetro está menos influenciado por la PCAP en cualquier nivel de volumen sistólico, y permite identificar de forma más fiable a los pacientes con HP que presentan un remodelado vascular significativo y un incremento en la mortalidad⁽⁵⁾. Según lo expuesto anteriormente, se han determinado 2 subgrupos de HP poscapilar: a) HP aislada poscapilar, si el GPD es $<$ 7 mmHg y/o la RVP \leq 3 UW, y b) HP combinada pre/postcapilar, si el GPD es \geq 7 mmHg y/o la RVP $>$ 3 UW (Figura 1)⁽⁵⁾.

Clasificación: en el Segundo Congreso Mundial de Hipertensión Pulmonar (HP), celebrado en Evian (Francia) en 1998, se estableció la actual clasificación de la HP en cinco grupos que tenían similitudes fisiopatológicas, clínicas y terapéuticas. Desde entonces, la clasificación se ha ido actualizando, con una última clasificación establecida en el Congreso de Niza en 2013, modificada en las recientes normativas publicadas por la *European Society of Cardiology* (ESC) y la *European Respiratory Society* (ERS) en 2015 (Cuadro I)^(1,6-9).



GCP = Gradiente de presión diastólico, HP = Hipertensión pulmonar, PAPm = Presión arterial pulmonar media, PCAP = Presión en cuña de la arteria pulmonar, RVP = Resistencia vascular pulmonar, UW = Unidades Wood.

Figura 1.

Definiciones hemodinámicas de la hipertensión pulmonar.

Este artículo puede ser consultado en versión completa en <http://www.medigraphic.com/rma>

Cuadro I. Clasificación actualizada de la hipertensión pulmonar 2015.

1. Hipertensión arterial pulmonar	2. HP debida a enfermedad cardiaca izquierda	3. HP debida a enfermedad pulmonar y/o hipoxia	4. HPTC y otras obstrucciones de la arteria pulmonar	5. HP con mecanismo incierto o multifactorial
1.1 Idiopática 1.2 Heredable 1.2.1 Mutación BMPR2 1.2.2 Otras mutaciones 1.3 Inducida por fármacos y toxinas 1.4 Asociado con: 1.4.1 Enfermedades del tejido conectivo 1.4.2 Infección por el VIH 1.4.3 Hipertensión portal 1.4.4 Enfermedad cardíaca congénita 1.4.5 Esquistosomiasis	2.1 Disfunción sistólica del ventrículo izquierdo 2.2 Distensión diastólica del ventrículo izquierdo 2.3 Enfermedad valvular 2.4 Obstrucción de tracto de entrada/salida de corazón izquierdo congénita/adquirida y miocardiopatías	3.1 Enfermedad pulmonar obstructiva crónica 3.2 Enfermedad pulmonar intersticial 3.3 Otras enfermedades pulmonares con patrones mixtos restrictivos y obstructivos 3.4 Trastorno respiratorio del sueño 3.5 Trastornos de hipoventilación alveolar 3.6 Exposición crónica a la alta altitud 3.7 Anomalías del desarrollo pulmonar	4.1 Hipertensión pulmonar tromboembólica crónica 4.2 Otras obstrucciones de la arteria pulmonar 4.2.1 Angiosarcoma 4.2.2 Otros tumores intravasculares 4.2.3 Arteritis 4.2.4 Estenosis congénita de arterias pulmonares 4.2.5 Parásitos (hidatidosis)	5.1 Desórdenes hematológicos: anemia hemolítica crónica, desórdenes mieloproliferativos esplenectomía 5.2 Desórdenes sistémicos: sarcoidosis, histiocitosis pulmonar de células de Langerhans, infagioleiomatosis 5.3 Desórdenes metabólicos: enfermedad del almacenamiento del glucógeno, enfermedad de Gaucher, trastornos tiroideos 5.4 Otros: microangiopatía trombótica tumoral pulmonar, mediastinitis fibrosante, insuficiencia renal crónica, HP segmentaria

BPR2 = Receptor de proteína morfogenética ósea tipo 2, EIF2AK4 = Factor de iniciación de traslación eucariótica 2 alfa quinasa 4, HP = Hipertensión pulmonar, HPTC = Hipertensión pulmonar tromboembólica crónica, VIH = Virus de la inmunodeficiencia humana.

La disnea, la fatiga y la dificultad respiratoria pueden estar presentes en reposo y los síntomas aumentan con la mínima actividad. El mal pronóstico está asociado a la historia de fallo cardíaco derecho, clase funcional de la NYHA (*New York Heart Association*) III o IV (Cuadro II), elevada presión en aurícula derecha, disminución del gasto cardíaco, resistencias pulmonares elevadas y baja saturación venosa mixta⁽³⁾.

Los cambios en la definición hemodinámica ayudan a mejorar el diagnóstico y manejo de la HP asociada a la cardiopatía del lado izquierdo del corazón⁽¹⁰⁾.

Patología de la hipertensión pulmonar: los cambios histopatológicos 2.4 vasculares en varias formas de la HAP son cualitativamente similares, pero con diferencias cuantitativas en cuanto a la distribución y prevalencia de las alteraciones patológicas en los distintos componentes del lecho vascular pulmonar (arteriolas, capilares o vénulas). Estas variaciones topográficas pueden ser importantes para entender la patogénesis de los distintos subtipos de HAP^(11,12).

Hipertensión pulmonar en pacientes con patología respiratoria. En los pacientes con trastornos respiratorios durante el sueño de HAP el tratamiento debe ser CPAP o ventilación no invasiva y en caso necesario oxigenoterapia. Los pacientes EPOC raramente tienen cifras de presión arterial pulmonar por encima de 50 mmHg, si esto ocurre habrá que valorar si existen otras enfermedades asociadas. El diagnóstico mediante ecocardiografía de HAP, es muchas veces poco fiable, sobreestimando las cifras en más del 50% de los casos. Aparte de los tratamientos habituales en la EPOC avanzada no hay estudios que hayan avalado de forma clara el uso de nuevos fármacos.

Un estudio realizado en un centro de referencia para HP mostró que el 36% de los pacientes enviados para valoración presentaba HP en relación con la patología del corazón iz-

quierdo (HPCI). La causa fundamental de la HPCI es un aumento de presión retrógrada en las venas y arterias pulmonares debido al incremento de la presión diastólica en la aurícula izquierda (AI). Existen 2 factores agravantes: la disminución de la distensibilidad de la AI y la presencia de insuficiencia mitral durante el ejercicio. Un incremento mantenido de la presión en las arterias pulmonares puede producir un daño endotelial con disminución de la síntesis de óxido nítrico e incremento de la concentración de endotelina 1, lo que implica vasoconstricción y el remodelado de la pared vascular, dando lugar a un aumento de las resistencias vasculares pulmonares. La definición de HPCI está basada, como todos los tipos de HP, en criterios hemodinámicos, que no han variado respecto a las anteriores guías: una presión arterial pulmonar media (PAPm) > 25 mmHg con una presión arterial enclavada (PApe) > 15 mmHg. La HPCI puede aparecer en pacientes con una disfunción del ventrículo izquierdo o con una función ventricular preservada. En este último caso el pronóstico suele ser peor, con una supervivencia a dos años del 56%, y no existen signos clínicos específicos para su diagnóstico ni un tratamiento específico. Aproximadamente un tercio de los pacientes con insuficiencia cardíaca izquierda y fracción de eyección del ventrículo izquierdo preservada tiene una disfunción del ventrículo derecho^(11,13).

Diagnóstico: La presencia de HP asociada a enfermedad del corazón izquierdo sospechase en todo paciente con una enfermedad cardíaca izquierda severa. Quizá uno de los puntos más importantes, por su posible trascendencia terapéutica, es la definición de HP combinada (HPc), es decir, una hipertensión arterial pulmonar reactiva añadida a la hipertensión venosa. Existen diversos datos clínicos que pueden sugerir la presencia de HP: edad > 65 años, historia clínica antigua o actual de cardiopatía, síntomas

Cuadro II. NYHA/WHO Clasificación del estado funcional (clase funcional) de los pacientes con hipertensión pulmonar

Clase funcional	Descripción
I	Pacientes con HP quienes no tienen limitación en la actividad física usual; regularmente la actividad física no causa incremento de la disnea (asfixia), no causa fatiga (cansancio), dolor en el pecho o presíncope (pérdida de conciencia)
II	Pacientes con HP quienes presentan una limitación moderada en sus actividades físicas. No sienten malestar al reposar o descansar, pero la actividad física normal causa aumento de la disnea (asfixia, fatiga, dolor en el pecho o presíncope (pérdida de conciencia)
III	Pacientes con HP quienes tienen una limitación muy marcada en su actividad física. No sienten malestar al descansar o reposar, pero la menor actividad física normal causa un aumento de la disnea (asfixia), fatiga (cansancio), dolor en el pecho y presíncope (pérdida de conciencia)
IV	Pacientes con HP quienes son capaces de realizar una actividad física y al descansar presentan síntomas de falla ventricular derecha. La disnea (asfixia) y a fatiga (cansancio) pueden presentarse al reposar o descansar y los síntomas se incrementan con las más mínima actividad física

Hoeper M, Oudiz, Peacock A, Tapson VF, Haworth SG, Frost AE, et al. End points and clinical trial designs in pulmonary arterial hypertension: clinical and regulatory perspectives. *J Am Coll Cardiol.* 2004;43:S48-S55.

típicos de fallo cardíaco izquierdo con edema intersticial o derrame pleural en la radiografía de tórax, taquiarritmias en el electrocardiograma y presencia de valvulopatías o alteraciones de las cavidades izquierdas en el ecocardiograma. En un paciente con enfermedad del corazón izquierdo, la presencia de síntomas o signos de insuficiencia ventricular derecha obliga a descartar una HP asociada. Como premisa fundamental, el tratamiento de la HPCI tiene como objetivo mejorar en lo posible la enfermedad subyacente del corazón izquierdo, que es la que ha dado lugar, de forma secundaria, al aumento de presión en los vasos pulmonares: sustitución/ reparación de la enfermedad valvular o tratamiento intensivo de la disfunción ventricular izquierda. Los vasodilatadores inespecíficos, como los nitratos, podrían tener algún papel al respecto. En los casos más severos es fundamental optimizar el volumen intravascular, lo que puede obligar a una cuidadosa monitorización de toda la hemodinámica. Las enfermedades que con frecuencia coexisten en esta población de pacientes (enfermedad pulmonar obstructiva crónica [EPOC], embolia pulmonar, síndrome metabólico) agravan el fallo cardíaco y deben ser tratadas igualmente.

Hipertensión pulmonar asociada a enfermedades pulmonares/hipoxia: este grupo incluye fundamentalmente dos tipos de enfermedades pulmonares y un tipo combinado: EPOC, enfermedades intersticiales pulmonares y enfisema pulmonar/fibrosis pulmonar. De todos modos, no hay que olvidar que cualquier enfermedad pulmonar crónica que dé lugar a una hipoxia persistente puede desarrollar HP, aunque, en general, la gravedad de la enfermedad de base suele ser la que marca el pronóstico. Las guías clasifican la HP como severa si la PAPm es > 35 mmHg o bien > 25 mmHg con un índice cardíaco < 2.5 L/m. HP asociada a EPOC. Se desconoce la prevalencia real de HP en la EPOC, aunque en general suele ser leve o, a lo sumo, moderada. Sólo un pequeño porcentaje de pacientes desarrollan una HP severa, posiblemente no más del 1-2%, habitualmente también en estadios avanzados de su enfermedad de base, con notable impacto negativo en la calidad de vida y la supervivencia. Cuando un paciente con EPOC de grado leve/moderado presenta una HP severa, deben descartarse otras posibles causas de HP (tromboembolia pulmonar, enfermedad del corazón izquierdo) o plantearse la posibilidad de que se trate de dos enfermedades distintas.

HP asociada a enfermedades intersticiales pulmonares: la fibrosis pulmonar idiopática (FPI) es el paradigma de las enfermedades del intersticio (EI) pulmonar, aunque cualquiera de las EI puede asociarse a HP⁽¹⁴⁾. Como en el resto de los casos, no es bien conocida la prevalencia de HP. Se han publicado porcentajes desde el 32 hasta el 84%, variando en función de la técnica empleada y el tiempo de pacientes incluido. Cuanto más grave es la FPI, más probabilidades existen de asociar HP. Además de la destrucción de parte del lecho vascular pulmonar, otros posibles factores favorecedores de HP en esta enfermedad son una disminución en la expresión de factores angiogénicos, la vasoconstricción hipóxica y el incremento en la síntesis de endotelina⁽¹¹⁾.

Combinación de fibrosis pulmonar y enfisema: aunque existe controversia, la combinación de fibrosis pulmonar y enfisema posiblemente suponga una entidad propia como respuesta principalmente al humo de tabaco en individuos con una carga genética determinada. La prevalencia de HP oscila entre el 40 y el 90% de los casos y, en general, es más severa que en la EPOC o FPI aisladas. La presencia de HP, al igual que en el resto de enfermedades pulmonares, implica un peor pronóstico. La supervivencia media a cinco años es del 25%⁽¹⁵⁾.

Diagnóstico: Los síntomas y signos físicos de la enfermedad de base, tal como indican las guías, pueden dificultar la sospecha de HP. La presencia de edema periférico puede deberse a la hipoxemia/hipercapnia y no necesariamente a un fallo cardíaco derecho. La norma general es que, si aparecen síntomas más severos de lo esperado por las pruebas funcionales, debe descartarse una HP. La principal herramienta diagnóstica es el ecocardiograma, que en los pacientes con EPOC o enfisema puede plantear dificultades técnicas. Como en cualquier sospecha de HP, la confirmación diagnóstica la establece la realización de un cateterismo.

Tratamiento: No ha habido cambios en este apartado respecto a las guías previas. La administración de oxígeno suplementario en caso de insuficiencia respiratoria y el tratamiento de la enfermedad de base son las únicas recomendaciones de clase I. En las EI las evidencias para el uso de oxígeno son menos claras. No hay datos suficientemente avalados que sustenten el uso de vasodilatadores pulmonares específicos, aunque en casos de enfermedad pulmonar leve/moderada con HP severa pueden ensayarse⁽¹⁵⁾.

www.medigraphic.org.mx REFERENCIAS

1. Galiè N, Humbert M, Vachiery JL, Gibbs S, Lang I, Torbicki A, et al. 2015 ESC/ERS Guidelines for the diagnosis and treatment of pulmonary hypertension: the Joint Task Force for the Diagnosis and Treatment of Pulmonary Hypertension of the European Society of Cardiology (ESC) and the European Respiratory Society (ERS). Endorsed by Association for European Paediatric and Congenital Cardiology (AEPC), International Society for Heart and Lung Transplantation (ISHLT). Eur Heart J. 2016;37: 67-119 [Epub 2015 Aug 29]
2. Farber HW, Loscalzo J. Mechanism of disease: pulmonary arterial hypertension. N Engl J Med. 2004;351:1655-1665.
3. Galiè N, Hoeper MM, Humbert M, Torbicki A, Vachiery JL, Barberá JA y cols. Guía de práctica clínica para el diagnóstico y tratamiento de la hipertensión pulmonar. Rev Esp Cardiol. 2009;62:1464.e1-e58.

4. Guazzi M, Borlaug B. Hipertensión pulmonar debida a cardiopatía izquierda. *Circulation*. 2013;25-41.
5. Vachiéry JL, Adir Y, Barberá JA, Champion H, Coghlan JG, Cottlín V, et al. Pulmonary hypertension due to left heart diseases. *JACC*, 2013; 62 (25) Supl. D: 100-108.
6. Vachiéry JL, Adir Y, Barberà JA, Champion H, Coghlan JG, Cottin V, et al. Pulmonary hypertension due to left heart diseases. *J Am Coll Cardiol*. 2013;62:100-108.
7. Sánchez García M, García Lunar I, Sayago Silva I, Gómez Bueno M, Segovia J. Actualización en hipertensión pulmonar asociada a cardiopatía izquierda: diagnóstico y tratamiento. *Av Hipertens Pulmon*. 2013;26:1-5.
8. Lau EM, Humbert M. A critical appraisal of the Updated 2014 Nice pulmonary hypertension classification system. *Can J Cardiol*. 2015;31:367-374.
9. Grupo de Trabajo sobre el diagnóstico y tratamiento de la Hipertensión Arterial Pulmonar de la Sociedad Europea de Cardiología. Guías de Práctica Clínica sobre el diagnóstico y tratamiento de la hipertensión arterial pulmonar. *Rev Esp Cardiol*. 2005;58:523-566.
10. Naeije R, Vachiery JL, Yerly P, Vanderpool R. The transpulmonary pressure gradient for the diagnosis of pulmonary vascular disease. *Eur Respir J*. 2013;41:217-223.
11. Melenovsky V, Hwang SJ, Lin G, Redfield MM, Borlaug BA. Right heart dysfunction in heart failure with preserved ejection fraction. *Eur Heart J*. 2014;35:3452-3462.
12. Gerges C, Gerges M, Lang MB, Zhang Y, Jakowitsch J, Probst P, et al. Diastolic pulmonary vascular pressure gradient: a predictor of prognosis in "out-of-proportion" pulmonary hypertension. *Chest*. 2013;143:758-766.
13. Bonderman D, Ghio S, Felix SB, Ghofrani HA, Michelakis E, Mitrovic V, et al. Riociguat for patients with pulmonary hypertension caused by systolic left ventricular dysfunction: a phase IIb double-blind, randomized, placebo-controlled, doseranging hemodynamic study. *Circulation*. 2013;128:502-511.
14. Caminati A, Cassandro R, Harari S. Pulmonary hypertension in chronic interstitial lung diseases. *Eur Respir Rev*. 2013;22:292-301.
15. Cottin V, Le Pavec J, Prévot G, Mal H, Humbert M, Simonneau G, et al. Pulmonary hypertension in patients with combined pulmonary fibrosis and emphysema syndrome. *Eur Respir J*. 2010;35:105-111.