



Síndrome de cascanueces. Comunicación de un caso

Dellavedova T, Racca L, Ponzano RM, Minuzzi S, Olmedo JJ, Minuzzi G.



■ RESUMEN

Antecedentes: El síndrome de cascanueces se produce por obstrucción de la vena renal izquierda (VRI) debida a atrapamiento entre la aorta y la arteria mesentérica superior (AMS). Se manifiesta por dolor, hematuria, varicocele o síntomas urinarios bajos o pelvianos. Existen menos de 200 casos publicados en la literatura.

Material y métodos (informe del caso): Se presenta el caso de un varón de 15 años con dolor en fosa lumbar y flanco izquierdo de 2 años de evolución. La ecografía encuentra VRI dilatada, y por ecografía-Doppler y TAC "multislice" se detecta obstrucción, ectasia y aumento de flujo de la VRI.

Resultados: Ante la intermitencia de los síntomas y la escasa interferencia en la actividad diaria del paciente, se decide asumir una conducta expectante, con controles periódicos.

Conclusiones: Enfermedad de baja incidencia, debe sospecharse en pacientes jóvenes, varones o mujeres, con síntomas de larga evolución sin otras afecciones que lo justifiquen. En la actualidad, la cirugía abierta es el tratamiento más indicado y se requiere mayor seguimiento para confirmar el resultado a largo plazo del tratamiento endovascular.

Palabras clave: síndrome de cascanueces, vena renal izquierda, compás aortomesentérico, obstrucción venosa, tratamiento endovascular, Argentina.

■ ABSTRACT

Background: The Nutcracker Syndrome is a compression of the left renal vein (LRV) by the abdominal aorta (AA) and the superior mesenteric artery (SMA). It is manifested by pain, hematuria, varicocele or lower or pelvic urinary symptoms. There are less than 200 cases published in the literature.

Materials and methods: The patient is a 15-year-old boy who presented with a 2-year progression of pain in the lumbar fossa and left flank. Ultrasonogram revealed dilated LRV and Doppler sonogram and multislice CAT detected obstruction, ectasia and increased blood flow at the LRV level.

Results: Given symptom intermittence and scant interference with patient's daily activities, patient was left under surveillance with periodic control.

Conclusions: Incidence of this disease is low. It should be suspected in young men or women with symptoms of long duration and who present with no other suspicious pathology. Open surgery is presently the most indicated treatment and extensive follow-up is required to confirm long-term endovascular treatment results.

Key words: nutcracker syndrome, left renal vein, aortomesenteric compass, venous obstruction, endovascular treatment.

■ INTRODUCCIÓN

Descrito de manera inicial por De Schepper, en 1972, como "síndrome de atrapamiento de la vena renal izquierda", ocurre por compresión de dicho vaso entre la aorta y la arteria mesentérica superior por disminución del ángulo normal entre estos dos troncos arteriales.¹ Otras causas menos frecuentes son anomalías vasculares venosas como vena renal retroaórtica o circunaaórtica, o arteriales como variaciones en origen y trayecto.^{2,3} Compresiones extrínsecas por lesiones en retroperitoneo, como tumores esplénicos, son causas poco frecuentes.⁴ Se presenta con hematuria, dolor lumbar izquierdo o abdominal y con menor frecuencia varicocele, dolor pelviano crónico o disuria.¹ El manejo puede ser expectante, endovascular o quirúrgico.

■ MATERIAL Y MÉTODOS

Varón de 15 años, sin antecedentes clínicos ni urológicos de relevancia, con lumbalgia izquierda, dolor sordo e intermitente en flanco y hemiabdomen izquierdos, que se agudiza al realizar ejercicio, de alrededor de 2 años de evolución. Nunca presentó hematuria macroscópica ni microscópica. La ecografía Doppler permitió sospechar la afección (**Imagen 1**), que se confirmó por TAC "multislice" al detectar por medio de ambas dilatación proximal y compresión de la VRI con hiperflujo en el compás aortomesentérico por estenosis de la vena (**Imagen 2**). No se detectó varicocele ni circulación colateral (**Imágenes 3 a 4**).

■ RESULTADOS

En acuerdo con el paciente y sus padres, se optó por el manejo conservador, con controles periódicos (clínicos, de laboratorio e imágenes) y analgésicos a demanda, sin descartar la indicación de tratamiento endovascular o quirúrgico en el futuro, según la evolución.

■ DISCUSIÓN

El síndrome de cascanueces aparece cuando existe disminución del ángulo entre la AMS y la aorta. Esta anomalía puede ser congénita o asociarse a ptosis renal izquierda, disminución de grasa perirrenal, lordosis lumbar acentuada y también con el embarazo. La presencia de fístulas arteriovenosas intrarrenales con aumento de flujo y presión en la vena renal se denomina "efectoseudocascanueces".⁷

La fisiopatogenia es muy similar al "síndrome del compás aortomesentérico", en el cual la tercera porción del duodeno es obstruida por estas mismas estructuras vasculares, lo que resulta en un cuadro de obstrucción digestiva alta.⁷ No se comprobó en la literatura la coexistencia de ambas afecciones.

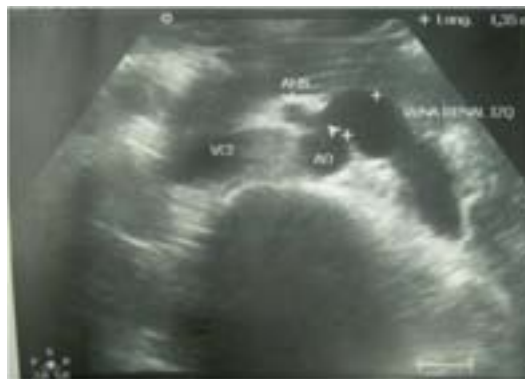

Imagen 1. El ultrasonido evidencia la VRI dilatada y la estenosis de la misma en el compás aortomesentérico.

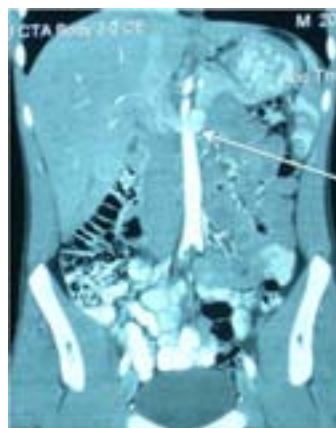


Imagen 2. La ecografía Doppler muestra hiperflujo en la VRI.

Ocurre con mayor frecuencia en mujeres jóvenes. Desde el punto de vista clínico, puede ser silente o presentar hematuria macroscópica o microscópica (66% de los casos), dolor en fosa renal izquierda o abdominal o síntomas congestivos pelvianos (por obstrucción al flujo venoso gonadal), como dolor crónico, dispareunia, dismenorrea o disuria. El dolor y la hematuria se exacerban con el ortostatismo o el ejercicio.^{7,8}

Como diagnóstico diferencial deben excluirse trastornos que causen dolor o hematuria, como litiasis, malformaciones congénitas vasculares, tumores, infecciones, anomalías del parénquima o de la vía urinaria, síndromes dolorosos pelvianos y alteraciones de órganos o estructuras vecinas. Para ello se debe recurrir a los estudios de rutina (ecografía, radiología simple o contrastada), estudios endoscópicos (cistoscopia o ureteropieloscopia), o estudios de mayor complejidad (tomografía, resonancia o angiografías). Algunas de estas modalidades diagnósticas pueden aportar datos que orienten hacia el "síndrome de cascanueces".

Al diagnóstico se llega por el hallazgo de la VRI dilatada (ecografía), por signos indirectos de compresión extrínseca de la vía urinaria (urograma de excreción), por la determinación de aumento de calibre con hiperflujo en la VRI y de varicosidades retrógradas (ecografía Doppler), por la observación de la compresión de la vena renal en el compás aortomesentérico y de la circulación colateral resultante (tomografía computarizada -la "multislice" tiene mejor definición y la posibilidad de reconstrucción, amén de mostrar en forma selectiva el sistema vascular por sustracción- o resonancia magnética nuclear), al evidenciar varices y "lavado lento" del contraste en fase venosa (arteriografía) o por la determinación del gradiente de presión reno-cavo y la observación directa de la VRI y de sus colaterales varicosas (flebografía retrógrada, considerada el estándar de oro).^{7,8} El hallazgo de gradiente reno-cavo mayor de 3 mmHg confirma el diagnóstico, puesto que entre 1 y 3 mmHg es dudoso, y normal por debajo de 1 mmHg; sin embargo, los casos avanzados con circulación colateral pueden cursar con presión normal, pero la VRI está dilatada.⁷

Son indicaciones de tratamiento la hematuria persistente o anemizante, el dolor lumbar o pelviano incapacitante, o la presencia de síntomas congestivos pelvianos acentuados, con exclusión de otros diagnósticos diferenciales.^{9,10}

El tratamiento quirúrgico puede ser endovascular (dilatación con balón o colocación de endoférulas), que tiene buenos resultados inmediatos pero carece de seguimiento a largo plazo y presenta riesgos de trombosis, desgarro o migración de la prótesis.⁹⁻¹¹ Por cirugía abierta se puede realizar flebólisis (sólo en casos en que el cuadro se pueda resolver por este medio), derivación gónado-cava (en pacientes con síntomas pelvianos predominantes), transposición venosa (por delante de la AMS o por detrás de la aorta) o arterial (alto riesgo de isquemia de todo el territorio irrigado por la AMS), autotrasplante (a fosa iliaca), o nefrectomía ante daño grave del órgano.¹²⁻¹⁴ Como tratamiento conservador, cuando el síntoma predominante es la hematuria, se ha propuesto la hiperpresión en la vía urinaria con bomba de perfusión, que ha reportado ser exitosa en casos seleccionados.⁷

CONCLUSIONES

El síndrome de cascanueces es un trastorno infrecuente que se manifiesta por dolor y/o hematuria en pacientes de ambos sexos. Para el diagnóstico, el estándar de oro es la flebografía y también se usan, por ser menos invasivas, la ecografía Doppler, tomografía computarizada ("multislice" de preferencia) o resonancia magnética nuclear. La cirugía, abierta o endovascular, tiene el objetivo de resolver la obstrucción de la VRI y aliviar la hiperpresión de la misma.

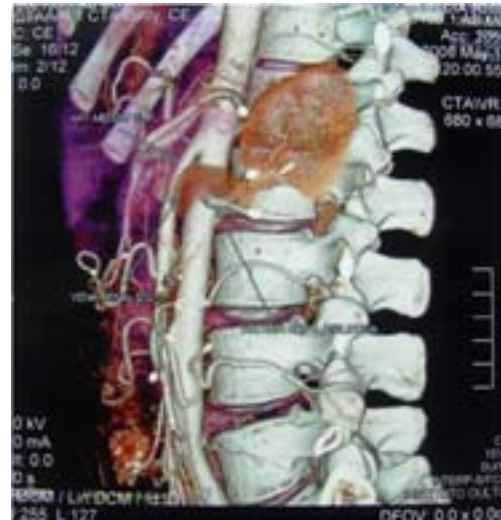

Imagen 3. La tomografía computarizada, en cortes sagital y coronal respectivamente, demuestra ectasia proximal de la VRI y ahusamiento al pasar entre la aorta y la AMS.

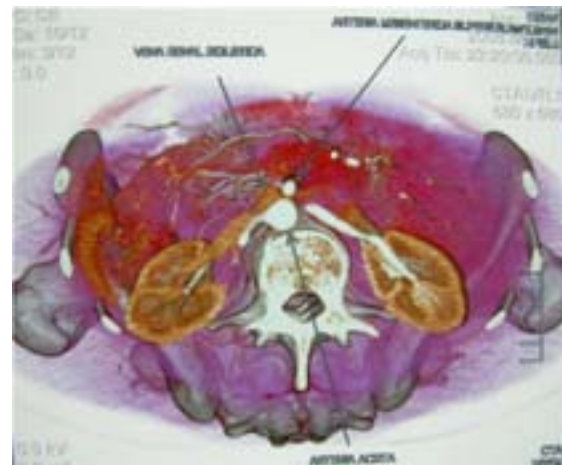

Imagen 4. La reconstrucción sagital y axil de la tomografía "multislice" permite valorar la compresión de la VRI.

BIBLIOGRAFÍA

1. De Schepper A. "Nutcracker phenomenon" of the renal vein causing left renal vein pathology. *J Belge Rad* 1972;55:507-511.
2. Lau J, Lo R, Chan FL, Wong KK. The posterior "nutcracker": hematuria secondary to retroaortic left renal vein. *Urology* 1986;28:437-439.
3. Hayashi M, Kume T, Nihira H. Abnormalities of renal venous system and unexplained renal hematuria. *J Urol* 1980;124:12-16.
4. Vidarte González O, Salinas Cerquín C, Quiroa Vera F, Melgarejo Zevallos W, Medina Ninacondor R, Zegarra Montes L. Hematuria macroscópica persistente causada por el "síndrome de cascanueces". *Rev Méd Hered* 2000;11:34-39.
5. Parajo A, Miranda C, Otero E, *et al.* Pseudotumor inflamatorio de bazo. *Gastroenterol Hepatol* 1997;20:449-451.

6. Madrigal B, Pérez del Río MJ, Vara A. Pseudotumor inflamatorio de bazo. *Sangre (Barc)* 1998;43(3):227-230.
7. Santos Arrontes D, Salgado Salinas R, Chiva Robles V. Síndrome de cascanueces, a propósito de un caso y revisión de la literatura. *Actas Esp Urología* 2003;34 (5):123-128.
8. Thompson P, Darling RC, Chang BB, Shah DM, Leather RP. A case of nutcracker syndrome: Treatment by mesoaortic transposition. *J Endovasc Surg* 2007;12(3):26-32.
9. Hartung O, Grisoli D, Boufi M, Marani I, Hakam Z. Endovascular stenting in the treatment of pelvic vein congestion caused by nutcracker syndrome: lessons learned from the first five cases. *J Vasc Surg* 2005;42(2):275-280.
10. Scultetus AH, Villavicencio AL, Gillespie D. The nutcracker syndrome: its role in the pelvic venous disorder. *J Vasc Surg* 2001;34(5):812-819.
11. Park YB, Lim SH, Ahn JH, Kang E, Myung SC, SMI HJ, Yu SH. Nutcracker syndrome: intravascular stenting approach. *Nephrol Dial Transplant* 2000;15:99-101.
12. Russo D, Minutotto R, Iacavino V. Gross hematuria of unknown origin: the nutcracker syndrome. *Am J Kidney Dis* 1998;32(2):23-29.
13. Chen Y, Wang IK, Ng KK. Nutcracker syndrome, an overlooked cause of hematuria. *Chang Gung Med J* 2002;25(10):700-705.
14. Richardson TD, Tewery M, Belvielle WD. Recalcitrant gross hematuria secondary to left renal vein hypertension. *Urology* 1996;48(2):291.