

**PREPARACIÓN DE TOROS MARCADORES, UTILIZANDO LA TÉCNICA
MODIFICADA DE DESVIACIÓN QUIRÚRGICA DE PENE**
PREPARATION OF BULLS MARKERS TECHNIQUE USING MODIFIED SURGICAL
DEVIATION PENIS

**^{III}Arieta-Román Ronnie, Rodríguez-Orozco Nereida, Cano-Flores Milagros,
Delfín-Beltrán Luis, Fernández-Figueroa Antonio**

Facultad de Ingeniería en Sistemas de Producción Agropecuaria – Universidad Veracruzana. México.

RESUMEN

El presente estudio tuvo como objetivo dar a conocer los resultados de la utilización de la técnica modificada de desviación quirúrgica del pene. Se realizó en bovinos provenientes de la zona centro y sur del estado de Veracruz, México. Para ello se operaron 5 bovinos de 30 - 48 meses de edad, de razas *Bos taurus* x *Bos indicus*, con un peso vivo promedio de 450 kg. Se midieron los siguientes parámetros: tiempo de la operación, traumatismo operatorio, recuperación posoperatoria y procesos infecciosos. Los resultados del presente estudio reportan un tiempo promedio por cirugía de 1.8 h, con un traumatismo operatorio de una primera incisión circular a nivel prepucial de 12.5 cm, y la segunda incisión del corte circular para insertar el rodete prepucial trasplantado de 6.5 cm de diámetro. Referente a la recuperación posoperatoria promedio fue de 24.6 días; no se presentó proceso infeccioso alguno. Los cinco bovinos intervenidos quirúrgicamente, mostraron ser eficientes en los programas de inseminación artificial, cumpliendo con su función zootécnica apropiadamente. Estos resultados nos permiten concluir que la desviación quirúrgica del pene, mediante técnica modificada, se puede emplear para la preparación de toros marcadores.

Palabras clave: técnica modificada, traumatismo posoperatorio, recuperación posoperatoria.

^{III}Arieta Román Ronnie de Jesús. Facultad de Ingeniería en Sistemas de Producción Agropecuaria – Universidad Veracruzana. Carretera Costera del Golfo km 220, Tramo Las Hojitas. C.P. 96100 Acayucan, Veracruz. México. roarieta@uv.mx

Recibido: 06/11/2014. Aceptado: 09/01/2015.
Identificación del artículo: abanicoveterinario5(1):35-43/0000059

Sistema Superior Editorial sisupe.org

ABSTRACT

This study aimed to present the results of using the modified surgical technique of penile deviation. This study was performed in cattle from center and south of the state of Veracruz, Mexico. To do this, 5 bovine were operated with 30 - 48 months old; race Bos taurus x Bos indicus, with an average live weight of 450 kg. The following parameters were measured: operative time, operative trauma, postoperative recovery and infectious processes. The results of this study reported an average surgery time of 1.8 h, with a surgical trauma from a first circular incision at preputial level of 12.5 cm and from the second incision a circular cut to insert the preputial ring transplanted of 6.5 cm diameter. Regarding to the average postoperative recovery it was 24.6 days, no infectious process was presented. The five bovines treated surgically proved to be efficient in artificial insemination programs, fulfilling their livestock function properly. These results demonstrate that surgical penile deviation by modified technique can be employed for the preparation of markers bulls.

Keywords: modified technique, postoperative trauma, postoperative recovery.

INTRODUCCIÓN

La población mundial de bovinos creció de 1,310 millones en 1998, a 1,347 millones de cabezas en el 2008. Los países con mayor población bovina son Brasil con 207 millones, India con 178 millones y China con 117 millones. México ocupa el octavo lugar mundial con 31 millones de cabezas de bovinos, el 7º lugar en producción de carne y el 13º lugar mundial en producción de leche (SAGARPA, 2006). En este contexto, la inseminación artificial (IA), es una técnica sencilla que ofrece excelentes posibilidades para el incremento de la producción de carne y leche. Los países con mayor productividad lechera han basado su desarrollo en el mejoramiento genético apoyado en la IA. Una práctica determinante dentro del manejo reproductivo es la detección del estro, lo que significa saber el tiempo preciso para dar servicio (envasar) a la vaca; ya sea por monta natural o inseminación artificial. Lo anterior es válido, tanto para animales de primer servicio, como para animales que tengan 60 a 90 días después del parto.

La detección del estro (celo o alboroto), es importante para lograr un programa de reproducción dirigida; esto es incorporar oportunamente a un animal al proceso reproductivo y productivo. La determinación del estro (celo o alboroto), es una práctica sencilla, pero requiere de una persona capacitada que conozca los signos que manifiesta la vaca durante el estro y los síntomas pro y post estrales.

Para realizar una buena detección de calores, los animales deberán observarse por lo menos 2 veces al día, para poder detectar también celos cortos. Algunas técnicas para incrementar el número de vacas gestantes en los programas de IA, es el uso de toros

con penes desviados (Hernández, 2007). Utilizando toros celadores se detecta hasta el 90% de celos al primer mes en vacas post parto, ya que en el 60 a 80 % de las vacas lecheras aparece el primer celo después del parto entre los 21 y 28 días; esto garantizará que la vaca parirá un ternero cada 12 a 14 meses (UGRJ, 2014). De acuerdo con las características raciales que presentan las razas *Bos taurus* y *Bos indicus* se pueden aplicar diferentes técnicas quirúrgicas, como son: la desviación del pene con la vaina de piel íntegra, la traslocación del pene por túnel lateral subcutáneo, la resección del ligamento apical dorsal del pene, la fijación de la flexura sigmoidea con miectomía del músculo retractor del pene, y la fimosis artificial (González *et al.*, 2011; Kersjers *et al.*, 1997; Barros *et al.*, 2011; Gálvez *et al.*, 2011); las cuales se han usado por mucho tiempo en el campo veterinario; sin embargo, existen algunos inconvenientes relacionados con la agresividad en el manejo quirúrgico de los tejidos, y por lo tanto en la recuperación postoperatoria. Por ese motivo, se han probado otras técnicas que aseguran una pronta recuperación del animal y el inicio anticipado a sus funciones productivas, una de ellas es la técnica modificada de desviación quirúrgica del pene, la cual requiere de un mínimo trauma a los tejidos y ofrece una pronta cicatrización. Bajo esta perspectiva, el presente estudio tiene por objetivo dar a conocer los resultados de la utilización de la técnica modificada de desviación quirúrgica del pene en bovinos provenientes de la zona centro y sur del estado de Veracruz.

MATERIAL Y MÉTODOS

Localización

El estudio fue realizado en dos municipios; el primero fue el municipio de Acayucan, que se localiza en la zona sur del estado sobre las llanuras del Sotavento, en las coordenadas 17° 57' latitud norte y 94° 55' longitud oeste, a una altura de 100 metros sobre el nivel del mar. Limita al norte con Hueyapan de Ocampo, al este con Soconusco, al sureste con Oluta, al sur con San Juan Evangelista y al oeste con Juan Rodríguez Clara. Tiene una superficie de 724365Km², cifra que representa el 1.00% del total de la entidad (Honorable ayuntamiento del municipio de Acayucan, 2008).

El segundo municipio es Ignacio de la Llave, se encuentra ubicado en la zona centro del estado, en las coordenadas 18°44' de latitud norte y los 95°59' de longitud oeste, a una altura de 27 metros sobre el nivel del mar. Limita al noreste con Alvarado; al este con Acula; al sur con Ixmiquilpan y Tierra Blanca y al oeste con Tlaxiaco. Su distancia aproximada al Sureste de la capital del estado, por carretera es de 130 Km (Centro estatal de desarrollo municipal, 1999).

Población de estudio

Se operaron 5 bovinos de 30 - 48 meses de edad, de razas *Bos taurus* x *Bos indicus*, con un peso vivo promedio de 450 kg, procedentes de ranchos del municipio de

Acayucan y de Ignacio de la Llave, pertenecientes a la zona centro y sur del estado de Veracruz, México.

Descripción de la técnica modificada de desviación de pene

Preoperatorio

Los bovinos seleccionados para tal fin, fueron medidos tomando como referencia el pliegue de la babilla a $< 45^\circ$ del lado izquierdo. La piel del área operatoria se lavó con jabón quirúrgico, depiló y embrocó dos veces con gasas saturadas de yodo, frotándose vigorosamente. Para la sedación se aplicó xilazina (0.2 mg/kg) y se sujetó al paciente manteniéndolo en decúbito lateral derecho. Se realizó un bloqueo de campo sin infiltrar la zona de incisión de manera circular siguiendo el rodete prepucial, a unos 5 cm de la línea de incisión en dirección proximal. Para este bloqueo se empleó clorhidrato de lidocaína al 2%, a dosis de 2 ml en cada sitio de infiltración. En el presente estudio se utilizaron 6 puntos de infiltración, 3 de cada lado.

Transoperatorio

El cirujano inició el corte a dos o tres cm del meato prepucial, utilizando primero hoja de bisturí del número 22 y posteriormente tijeras de punta roma para desbridar el forro; haciendo una disección de éste, con el fin de aumentar su movilidad. Una vez desbridado en 2/3 de su longitud, se realizó el corte circular utilizando hoja de bisturí del número 22, en la piel por delante de la babilla, calculando que sea ligeramente menor que el diámetro del prepucio (Figuras 1, 2 y 3).

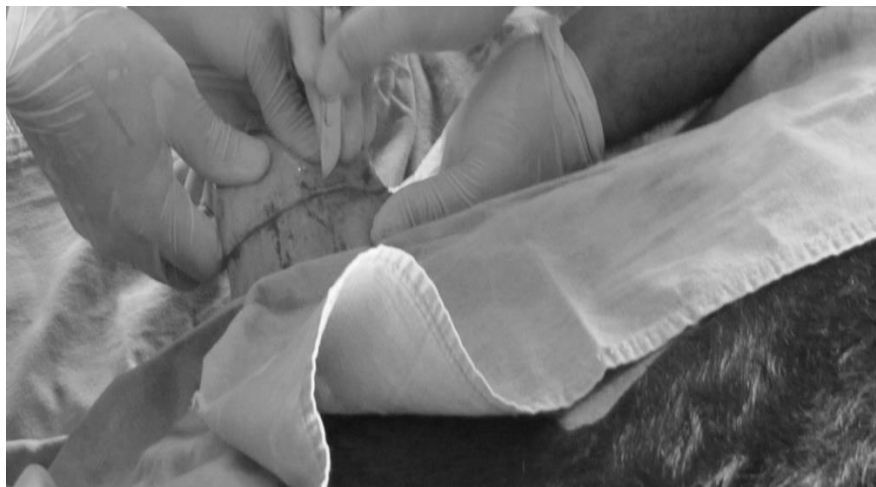

Figura 1. Incisión circular de meato prepucial.

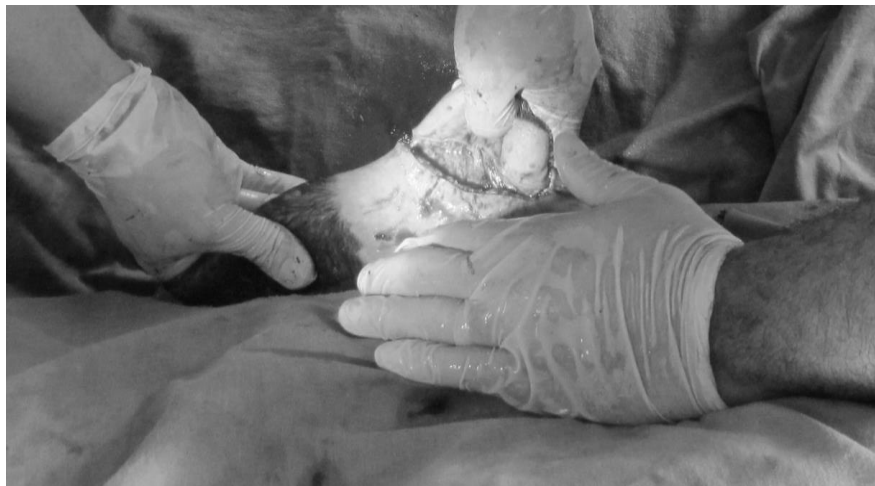

Figura 2. Disección de meato prepucial.

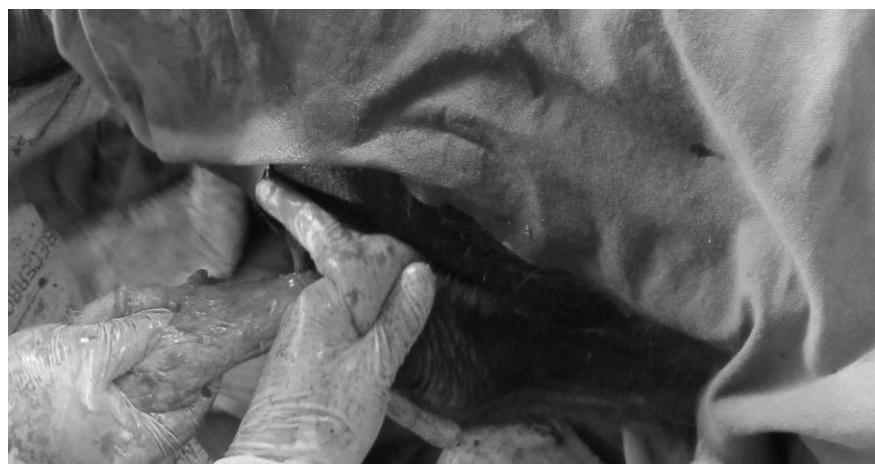

Figura 3. Desbridación y disección del forro en 2/3 de su longitud.

Posteriormente se procedió a desbridar el plano subcutáneo, utilizando tijeras de punta roma en dirección oblicua, esto es en el ángulo aproximado de desviación (45°); una vez desbridado, se deslizó el forro junto con la porción cutánea del prepucio, cuidando que no existieran torsiones (Figura 4).

Al exteriorizar el rodete cutáneo del prepucio, en el corte circular, se procedió a fijarlo mediante puntos separados con material de sutura no absorbible (nylon del número 3), siguiendo la pauta de puntos cardinales, colocando 8 en total. El área de corte prepucial se fijó con material de sutura no absorbible (nylon del número 3), con 3 puntos en “U” y se colocó un dren con una jeringa desechable de 20 ml. Después se le retiran los dos extremos y se le colocan 4 orificios al tubo plástico, para poder pasar el punto en “U” y

se fijó. Para estas dos suturas se empleó agujas semicurvas de ojo automático con punta triangular del número 4 y porta agujas de Mayo Hegar de 18 cm (Figuras 5 y 6).

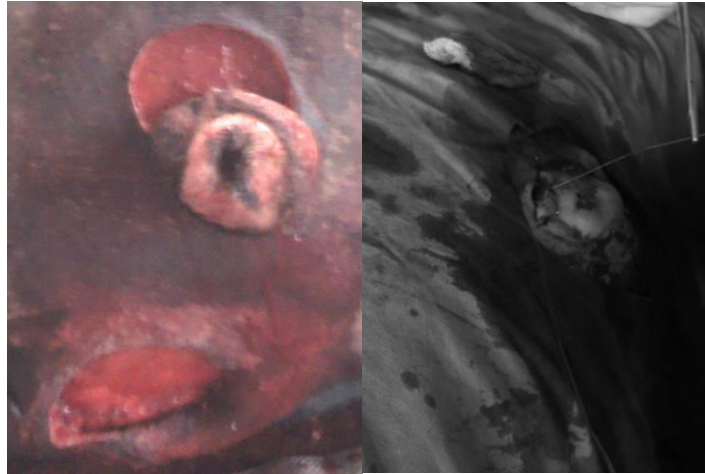


Figura 4. Realización del túnel subcutáneo en ángulo de desviación de 45°.

Figura 5. Fijación de rodete prepucial.



Figura 6. Cirugía terminada con colocación del dren y sutura con puntos en "U".

Postoperatorio

La recomendación postoperatoria, incluyó penicilina G procaína, a dosis de 20 000 UI / kg cada 12 hrs por 5 días, vía intramuscular profunda; además de curaciones locales, durante 7 días; por último se retiraron los puntos el día 12 (posoperación).

Parámetros evaluados

Tiempo de la operación: se estimó desde el inicio del acto quirúrgico hasta el final del mismo.

Traumatismo operatorio: se estimó midiendo las líneas de incisión para realizar el procedimiento quirúrgico.

Recuperación posoperatoria: se estimó desde el término de la cirugía hasta la recuperación total del paciente.

Procesos infecciosos: se practicaron diariamente exámenes físicos y generales a cada paciente, para detectar algún proceso infeccioso posoperatorio.

Garantía de toro marcador: después de 30 días los bovinos intervenidos quirúrgicamente se introdujeron en los programas de inseminación artificial para verificar su función de toros marcadores.

RESULTADOS Y DISCUSIÓN

En los resultados del presente estudio se obtuvo un tiempo promedio por cirugía de 1.8 horas, con un traumatismo operatorio de una primera incisión circular a nivel prepucial de 12.5 cm, y la segunda incisión del corte circular para insertar el rodete prepucial trasplantado de 6.5 cm de diámetro. Referente a la recuperación posoperatoria promedio fue de 24.6 días; no se presentó proceso infeccioso alguno y los cinco bovinos intervenidos quirúrgicamente mostraron ser eficientes en los programas de inseminación artificial, cumpliendo con su función zootécnica apropiadamente.

Estos resultados coinciden con González *et al;* (2011), donde emplearon la técnica de resección del ligamento apical dorsal del pene, en siete animales sometidos a cirugía; tuvieron un postoperatorio sin complicaciones y excelente recuperación cicatrizal, integrándose los toros a su actividad como marcadores a las tres semanas de ser intervenidos. En este sentido, las técnicas quirúrgicas tradicionales de traslocación del cuerpo del pene con la vaina prepucial, traslocación por túnel subcutáneo y fijación del cuerpo del pene, han sido utilizadas por muchos años para modificar quirúrgicamente toros con la intención de usarlos como detectores de celos en hatos bovinos con resultados variables (González *et al;* 2011).

Sin embargo, han apoyado el desarrollo de programas de mejoramiento genético a través del uso de la inseminación artificial. Con el avance de la tecnología aplicada a la reproducción asistida en la crianza de los bovinos, se han buscado nuevas alternativas que permitan mayor eficiencia en el manejo zootécnico y del bienestar animal (Edwards y Schneider 2005).

La técnica modificada de desviación quirúrgica de pene, presenta beneficios relacionados con el bienestar animal, costos y eficiencia productiva. Esta técnica varía

de la técnica de resección del ligamento apical dorsal (RLAD) del pene, en el tiempo requerido para realizarla; la RLAD se realiza en un tiempo estimado de 0.16 h (González *et al*; 2011). En contraste a la utilizada en este estudio que fue de 1.8 hr en promedio; en ambas se trató de minimizar el daño tisular.

La técnica quirúrgica de desviación de pene por el método de tunelización para la preparación de toros marcadores cuando se aplica de forma incorrecta, pueden traer consigo traumatismos posoperatorios severos a nivel de pene y prepucio, necesitando de una segunda intervención quirúrgica para su completa recuperación, lo que incrementa los costos y el descarte como toro marcador (Arieta *et al*; 2014). Estos resultados difieren del encontrado en este estudio, ya que las incisiones fueron de 12.5 cm y 6.5 cm, colocándose ocho puntos simples de cirujano donde se implantó el rodete prepucial y tres puntos en "U" en la incisión, donde naturalmente estaba el pene, minimizando el sangrado y traumatismo quirúrgico.

Estudios realizados en Brasil reportan la realización de la técnica de fijación de la flexura sigmoidea con miectomía del músculo retractor del pene en 10 bovinos, con edad promedio de 20 meses; concluyendo que esta técnica puede ser utilizada con seguridad en el campo, la presentación de la simplicidad en la ejecución, resultados efectivos y sobre todo el bajo costo; no interfieren con la libido de los animales (Barros *et al*; 2011). En este contexto, en un estudio realizado en Cuba, utilizaron la técnica de fimosis artificial en 20 terneros Holstein de 14 meses de edad y 200 kg de peso vivo, no reportan complicaciones después de la cirugía; y en 30 días los animales mostraron una libido normal (Gálvez *et al*; 2000). Ambos trabajos coinciden con lo reportado en el presente estudio, donde no se presentaron complicaciones posoperatorias.

Bajo este esquema, otro estudio realizado en Cuba donde utilizaron la técnica de implantación lateral del prepucio en 86 toros cebuanos de 15 – 18 meses, y con un peso de 250 – 300 kg; concluyen que la implantación lateral del prepucio en toros cebuanos, resulta una técnica sencilla, muy económica y factible de realizar en las ganaderías que utilizan la inseminación artificial como método de reproducción (Rondón *et al*; 2008). Estos resultados coinciden con este estudio al ser una técnica sencilla y factible de realizar en las ganaderías que utilizan inseminación artificial.

CONCLUSIÓN

Los resultados del presente estudio permiten concluir que la desviación quirúrgica del pene mediante técnica modificada, se puede emplear para la preparación de toros marcadores; ya que el traumatismo posoperatorio y tiempo de recuperación garantizan que el toro cumpla su función zootécnica.

LITERATURA CITADA

- ARIETA RR, Fernández F, Lara H, Camacho R. Terapéutica quirúrgica de un caso clínico de desviación de pene por el método de tunelización en bovino. REDVET. 2014; 15, 1-8.
- BARROS B, Helder M, Feitosa J, Pereira H, Carvalho R, Sousa V. Avaliação da técnica cirúrgica de fixação da curvatura caudal da flexura sigmóide e miectomia do músculo retrator do pênis no preparo de rufiões em bovinos. Acta Veterinaria Brasilica. 2007; 4, 130-136.
- CENTRO ESTATAL DE DESARROLLO MUNICIPAL. Cuestionario base para la enciclopedia "Los municipios de Veracruz". H. Ayuntamiento de Ignacio de la Llave, Xalapa, Ver., 1999.
- EDWARDS J, Schneider H. The World Veterinary Association and Animal Welfare. Rev Sci Tech Off int Epiz. 2005; 24, 639-646.
- GÁLVEZ G, Loyola O, Avilés B, Valdés B, Rodríguez R. Fimosis artificial para la preparación de receladores bovinos. Rev Prod Anim. 2000; 12, 107.
- GONZÁLEZ V, Sierra L, Erales V, Puerto N. Preparación de toros celadores mediante la resección del ligamento apical dorsal del pene. Bioagrocencias. 2011; 4, 45-48.
- HERNÁNDEZ CJ. Reproducción bovina, Editorial Universidad Nacional Autónoma de México, México DF. 2007: 171-178.
- Honorable Ayuntamiento del Municipio de Acayucan. Disponible en: <http://www.acayucanveracruz.gob.mx/municipio.html> Publicado en 2008. Acceso en noviembre 2014.
- KERSJERS A, Németh F, Rutgers L. Atlas de cirugía en grandes especies Salvat. España. 1986.
- RONDÓN G, Reyes A, Sánchez G, Gonzalo J, Fajardo R, Viamontes M, Cuesta G, Pérez F. Implantación lateral del prepucio en toros cebuados. Descripción y evaluación de una técnica para la preparación de receladores bovinos. RECVET. 2008; 6, 1-10.
- SAGARPA (Secretaría de Agricultura, Ganadería, Desarrollo Rural, Pesca y Alimentación). Estudios de situación actual y perspectivas de la carne de bovino en México. Archivo Carne de Bovino. México DF. 2006: 48.
- UGRJ, Unión Ganadera Regional de Jalisco. Importancia de la detección del celo en ganado bovino. Disponible en: <http://www.ugrj.org.mx> Publicado en noviembre 2014. Acceso en noviembre 2014.