

## ANALES MEDICOS

Volumen  
Volume **44**

Número  
Number **3**




Enero-Marzo  
January-March **1999**

*Artículo:*

**Cambios histopatológicos en mucosa nasal de individuos expuestos a la contaminación ambiental en el Distrito Federal. Informe de 33 casos**

Derechos reservados, Copyright © 1999:  
Asociación Médica del American British Cowdray Hospital, AC

**Otras secciones de  
este sitio:**

-  **Índice de este número**
-  **Más revistas**
-  **Búsqueda**

***Others sections in  
this web site:***

-  ***Contents of this number***
-  ***More journals***
-  ***Search***



**medigraphic.com**

# Cambios histopatológicos en mucosa nasal de individuos expuestos a la contaminación ambiental en el Distrito Federal.

## Informe de 33 casos

Luz María Viveros-Añorbe,\* José María Rivera-Cruz\*\*

### RESUMEN

**Objetivo:** Determinar si la exposición a la contaminación ambiental en Distrito Federal ocasiona cambios histopatológicos en la mucosa nasal y, de ser así, describir cuál es la alteración histológica más frecuente. **Método:** Reporte de 33 biopsias de cornete inferior de adultos habitantes de la zona noroeste del área conurbada del Distrito Federal. Rango de edad 15 a 50 años. Se dividieron en dos grupos: Quince individuos expuestos a contaminación ambiental durante  $10.5 \pm 0.3$  horas diarias y 18 sujetos no expuestos. **Resultados:** Hubo cambios histopatológicos en todos los individuos, predominando la inflamación crónica y la metaplasia escamosa en ambos grupos. **Conclusiones:** El tiempo de exposición a la contaminación ambiental no dio diferencias estadísticamente significativas en los hallazgos histopatológicos entre ambos grupos. La exposición a la contaminación ambiental desarrolla cambios histopatológicos en la mucosa nasal.

**Palabras clave:** Contaminación, mucosa nasal.

### ABSTRACT

**Objective:** To define if exposure to environment pollution in Mexico City causes histopathological nasal mucous changes; if so, to describe which is the most frequently histologic alteration. **Method:** Research made by performing biopsies in 33 adults in the inferior turbinate, residing on the northwest of Mexico City. Age range: 15 to 50 years old. The research was divided into two groups: 1. Fifteen patients exposed to pollution environment during  $10.5 \pm 0.3$  hours at day. 2. Eighteen patients not exposed. **Result:** There were histopathologic changes in all patients predominating chronic inflammation and squamous cell metaplasia in both groups. **Conclusions:** The exposed time to the environment pollution gave no significative statistic differences in the histopathologic discoveries between the two groups. Environment pollution exposure develops histopathologic changes in the nasal mucosa.

**Key words:** Pollution, nasal mucosa.

### INTRODUCCIÓN

Contaminación es la presencia en el ambiente de toda materia, sustancia o forma de energía que, por su cantidad, combinaciones o características físicas, químicas y biológicas, puede ser nociva para la salud o integridad de la vida animal y vegetal.<sup>1</sup> La Ciudad

de México es una de las urbes más pobladas en el mundo y ostenta uno de los niveles más altos de contaminación del aire. Factores geográficos, climáticos y socioeconómicos contribuyen a mantener este problema.<sup>2</sup> Las áreas con mayor concentración de contaminantes son la sudeste y la sudoeste, a pesar de que en la noroeste y la noreste se tiene instalada la mayor parte de la planta industrial. Esto se debe a la dirección de los vientos dominantes, que es de norte a sur, y a la cordillera del Ajusco, que deja sin salida a la cuenca.<sup>3</sup> En la atmósfera de la Ciudad de México, como en todas las grandes urbes, los contaminantes de importancia capital son: óxidos de nitrógeno, bióxido de azufre, ozono, partículas suspendidas totales, monóxido de carbono, plomo e hidrocarburos.<sup>4</sup>

\* Hospital ABC. México, D.F.

\*\* Hospital Militar Regional de Chilpancingo, Guerrero.

Recibido para publicación: 17/10/98. Aceptado para publicación: 22/04/99.

Dirección para correspondencia: Luz María Viveros Añorbe

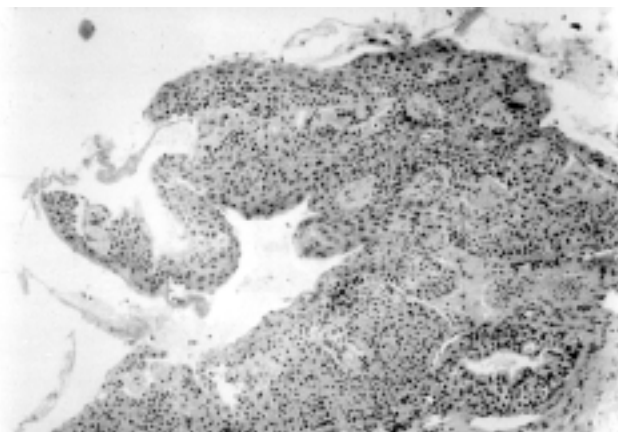
Ing. Braulio Martínez 75, Col. Guadalupe Insurgentes, 07870 México, D.F.

Institución que apoyó el estudio: Hospital ISSEM y M Satélite.


El ozono es el principal contaminante del aire en el Distrito Federal.<sup>5</sup> Constituye el 90% del smog.<sup>6</sup> Las principales fuentes de éste incluyen los vehículos de motor, consumidores de solventes, refinerías de petróleo y gasolineras.<sup>7</sup>

El daño que generan los contaminantes atmosféricos sobre la vía respiratoria depende del tipo de huésped, del medio y de los contaminantes. La contaminación ambiental aumenta la incidencia de padecimientos respiratorios agudos. Su mecanismo de lesión en las células epiteliales de las vías respiratorias se debe a varios mecanismos bioquímicos: liberación de histamina, oxidación de grupos sulfhidrilo, oxidación de lípidos poliinsaturados en las membranas celulares y formación de radicales libres.<sup>5</sup>

Harkema y colaboradores<sup>8</sup> realizaron en 1987 un estudio para determinar los cambios en el epitelio



**Figura 1.** Corte histológico de biopsia de cornete inferior que muestra metaplasia escamosa intensa.



**Figura 2.** Corte histológico de biopsia de cornete inferior que muestra metaplasia escamosa moderada.

nasal de macacos expuestos a ozono durante ocho horas diarias en un periodo de seis días. Encontraron necrosis y pérdida de cilios e hiperplasia de células secretoras y predominio de polimorfonucleares. En los animales expuestos por 90 días encontraron incremento en la proporción de células secretoras y dañadas.

Lemos y asociados<sup>9</sup> registraron en 1994 los efectos adversos de la contaminación en la mucosa nasal de ratas, exponiendo un grupo durante seis meses en el centro de Sao Paulo, Brasil, y comparándolo con otro grupo expuesto a un área libre de contaminantes, en el mismo periodo. El septum nasal de los animales fue sometido a un análisis cuantitativo de parámetros morfológicos e histoquímicos, comprendiendo la medición de volumen de epitelio y lámina propia por unidad de superficie de lámina basal, la cantidad de depósito mucoso en la superficie del epitelio, la densidad del moco en las glándulas de la lámina propia y la densidad de células secretoras y ciliadas en el epitelio. Los resultados que obtuvieron sugieren que la exposición crónica a niveles urbanos de contaminación induce hipertrofia secretoria, combinado con un cambio en la secreción mucosa ácida y daño ciliar.

Los resultados son compatibles con la idea que la exposición prolongada a contaminantes ambientales deteriora las defensas respiratorias contra agentes infecciosos y puede causar un incremento en la morbilidad respiratoria y tal vez en la mortalidad.<sup>9</sup>

Tomando en cuenta que el problema de la contaminación ambiental en el Distrito Federal cada día adquiere mayor importancia y que afecta a una gran parte de la población urbana, y que no se conocen por completo las alteraciones que ésta provoca a nivel de las vías respiratorias superiores, se realizó este estudio para determinar si la exposición a dicha contaminación origina cambios en la mucosa nasal de individuos expuestos y, si es así, describir qué tipo de alteración histopatológica es la más frecuente.

## MATERIAL Y MÉTODOS

Estudio observacional, transversal, prospectivo y descriptivo.

**Criterios de inclusión:** a) Población adulta entre 15 y 50 años. b) Sexo masculino o femenino. c) Ocupación laboral con exposición a contaminantes ambientales durante una o más de cinco horas diarias. d) Habitante de la zona noroeste del área conurbada de la Ciudad de México.

**Criterios de inclusión:** a) Edad menor de 15 años o mayor de 50 años. b) Cualquier enfermedad

**Cuadro I.** Cambios histopatológicos en el grupo 1.

Cambio histopatológico	n	%
Metaplasia escamosa madura	4	26.6
Metaplasia escamosa inmadura	3	20.0
Metaplasia escamosa mixta	1	06.6
Metaplasia escamosa intensa	1	06.6
Inflamación crónica leve	2	13.3
Fibrosis cicatrizal y erosión	1	06.6
Hiperplasia glandular mucosa	2	13.3
Congestión sanguínea	1	06.6
Erosión	1	06.6
Displasia leve	1	06.6

**Cuadro II.** Cambios histopatológicos en el grupo 2.

Cambio histopatológico	n	%
Metaplasia escamosa madura	6	33.3
Metaplasia escamosa inmadura	4	22.2
metaplasia escamosa mixta	2	11.1
Inflamación crónica leve	3	16.6
Inflamación crónica moderada	8	44.4
Fibrosis cicatrizal y erosión	2	11.1
Hiperplasia glandular mucosa	2	11.1
Fibrosis cicatrizal	3	16.6

aguda de vías respiratorias altas. c) Tabaquismo. d) Antecedente de procedimientos quirúrgicos otorrinolaringológicos. e) Antecedente de rinitis alérgica. f) Antecedente de procesos inflamatorios crónicos.

El estudio se realizó en el Hospital ISSEM y M Satélite de marzo de 1995 a febrero de 1996.

A todos los individuos estudiados se les realizó historia clínica, exploración otorrinolaringológica y se les solicitó autorización escrita para el procedimiento.

En todos los casos, mediante rinoscopia anterior, iluminación directa y anestesia local con xilocaína simple en aerosol al 2%, se realizó toma de tejido de cornete inferior derecho con pinza de biopsia, hemostasia con oximetazolina y taponamiento nasal anterior unilateral, el cual se retiró tres días después.

Las muestras se colocaron inmediatamente en formaldehído diluido con agua al 50%; la observación del tejido se realizó en microscopio de luz, todos por el mismo patólogo.

Las características clínicas se compararon dentro de cada grupo utilizando la prueba de  $\chi^2$  y prueba de exactitud de Fisher con nivel de significancia estadística de  $p < 0.001$  para ambas. Se realizó el análisis estadístico con el programa SIGMA PLOT versión 3.0 en una computadora personal.

## RESULTADOS

Durante el lapso mencionado, se realizaron biopsias de cornete inferior derecho a 33 individuos, los cuales fueron distribuidos en dos grupos de estudio. El primero incluyó 15 sujetos con ocupación laboral que los mantiene expuestos a la contaminación ambiental en espacios abiertos durante un promedio de  $10.5 \pm 0.3$  horas diarias. El segundo lo conformaron 18 individuos con ocupación laboral en espacios cerrados y expuestos a la contaminación ambiental durante un promedio de  $3.2 \pm 0.1$  horas diarias.

Los hallazgos histopatológicos (uno o más en cada individuo) en cada grupo, se mencionan en los cuadros I y II (Figuras 1 y 2).

A cada uno de los hallazgos histopatológicos se les asignó una calificación numérica progresiva arbitraria, de acuerdo con el tipo de cambio histopatológico, sumándose las calificaciones cuando se encontraron dos o más cambios en un mismo individuo (Cuadro III). Se asignó valor «cero» a la inflamación crónica debido a que todas las biopsias registraron dicho cambio. Los valores asignados que se obtuvieron para cada individuo y en cada grupo se consignan

**Cuadro III.** Valores asignados a los cambios histopatológicos.

Cambio histopatológico	Calificación
Inflamación crónica	0
Inflamación crónica leve	1
Inflamación crónica moderada	2
Inflamación crónica severa	3
Metaplasia inmadura	1
Metaplasia mixta	2
Metaplasia madura	3
Metaplasia intensa	4
Fibrosis cicatrizal	1
Fibrosis cicatrizal y erosión	2
Hiperplasia glandular mucosa	1
Displasia leve	2
Congestión sanguínea	1
Erosión	1

**Cuadro IV.** Valores asignados a cada individuo según los cambios histopatológicos.

Grupo 1		Grupo 2	
Individuo	Calificación	Individuo	Calificación
1	5	16	3
2	2	17	2
3	3	18	1
4	5	19	2
5	3	20	2
6	2	21	5
7	4	22	3
8	1	23	3
9	4	24	4
10	1	25	1
11	3	26	4
12	5	27	1
13	5	28	4
14	4	29	5
15	1	30	5
		31	4
		32	5
		33	1
<b>Promedio:</b>	<b>3.2</b>	<b>3.05</b>	

en el *cuadro IV*. La diferencia entre los hallazgos en los dos grupos no fue estadísticamente significativa ( $p = 0.07$ ). Los tiempos de exposición a la contaminación ambiental que se determinaron en cada individuo de acuerdo a su ocupación se consignan en el *cuadro V*. La diferencia entre los tiempos de exposición de los dos grupos en el estudio sí fue estadísticamente significativa ( $p < 0.001$ ).

Cabe mencionar que durante el estudio se rebasaron en la Ciudad de México los niveles de contaminación máximos permisibles por la Organización Mundial de la Salud.

### DISCUSIÓN

La Ciudad de México es una de las áreas urbanas más contaminadas en el mundo.<sup>10</sup> En los últimos años, el problema de la contaminación ambiental se ha agravado marcadamente en ésta, donde la concentración máxima permisible establecida por la Organización Mundial de la Salud se sobrepasa permanentemente, elevando el riesgo de problemas para la salud.

La mayoría de los estudios acerca de la contaminación del aire han encontrado una relación estrecha entre la concentración de contaminantes del mismo y la alteración de la función respiratoria.<sup>3,5</sup> Sin embargo, pocos estudios relacionan el daño directo producido en las vías aéreas superiores con el tiempo de exposición a la contaminación ambiental.<sup>8-10</sup>

En 1992, Leopold<sup>11</sup> realizó una revisión de los efectos que tenían los contaminantes sobre la mucosa nasal; entre otras cosas encontró que hay irritación de las membranas respiratorias en individuos expuestos crónicamente a un ambiente contaminado.

En 1992, Calderón y colaboradores<sup>10</sup> observaron las características de los cambios morfológicos de la mucosa nasal en dos grupos de individuos no residentes de la Ciudad de México, expuestos a la contaminación durante dos periodos, uno de corta duración (menos de 30 días) y otro de larga duración (más de 60 días) y los compararon con un grupo control de individuos residentes del puerto de Veracruz. Encontraron, entre otros hallazgos, que se presentó

**Cuadro V.** Tiempos de exposición por día a la contaminación ambiental.

Grupo 1		Grupo 2	
Individuo	Tiempo de exposición (horas)	Individuo	Tiempo de exposición (horas)
1	12	16	3
2	10	17	3
3	12	18	3
4	10	19	3
5	12	20	4
6	12	21	3
7	8	22	3
8	10	23	3
9	10	24	3
10	12	25	3
11	8	26	3
12	10	27	3
13	10	28	3
14	10	29	5
15	12	30	3
		31	4
		32	3
		33	4
<b>Promedio:</b>	<b>10.5 ± 0.3</b>	<b>3.2 ± 0.1</b>	

metaplasia escamosa en el 12% de los individuos del grupo de corta duración y en el 55% de los de larga duración; asimismo, se presentó inflamación crónica en el 55% y 95%, respectivamente.

Lo anterior coincide con los resultados del presente estudio, en el que se encontraron cambios histopatológicos en todos los individuos estudiados, predominando la metaplasia escamosa (59.8% en el grupo 1 y 66.6% en el grupo 2) y la inflamación crónica (13.3% en el grupo 1 y 16.6% en el grupo 2).

La información disponible sobre la relación entre efectos en la salud y concentraciones de contaminantes atmosféricos es escasa en la literatura, posiblemente por las dificultades para realizar estudios epidemiológicos y los escasos recursos asignados a esta tarea.

### CONCLUSIONES

Se encontraron cambios histopatológicos en la mucosa nasal de todos los individuos estudiados.

Entre los hallazgos histopatológicos hubo predominio de inflamación crónica y metaplasia escamosa en ambos grupos.

El tiempo de exposición a la contaminación ambiental no dio diferencias estadísticamente significativas en los hallazgos histopatológicos entre ambos grupos.

Se confirma que la exposición a la contaminación ambiental desarrolla cambios histopatológicos en la mucosa nasal.

La contaminación ambiental es un riesgo grave para la salud, que aumenta la incidencia de padecimientos respiratorios y origina lesión directa sobre la mucosa nasal.

### BIBLIOGRAFÍA

1. Cuevas SF, Pérez FL, Ramírez FJ. Efectos de la contaminación del ambiente sobre la salud respiratoria. *Act Pediatr Mex* 1994; 15: 82-89.
2. Jáuregui E. La contaminación ambiental. *Ciencia y Desarrollo* 1993; 19: 53-65.
3. Borunda FO. *Sitios de mayor contaminación en el Valle de México*. En: *Reunión sobre Salud y Ambiente en la Ciudad de México*. México: Secretaría de la Defensa Nacional y Departamento del Distrito Federal, 1989; 201-208.
4. Frenk MJ. Ambiente y salud. *Gac Med Mex* 1993; 129: 221-225.
5. Fortoul VG, Barrios RP. *Efectos de los oxidantes sobre vías respiratorias*. En: *Reunión sobre Salud y Ambiente en la Ciudad de México*. México: Secretaría de la Defensa Nacional y Departamento del Distrito Federal, 1989; 71-79.
6. Ortiz MF. *Contaminación en la Ciudad de México*. México: Milenio, 1991: 79-81.
7. Schiffman SS, Nager HT. Effect of environmental pollutants. *Otolaryngol Head Neck Surg* 1992; 106: 693-700.
8. Harkema JR et al. Response of the macaque nasal epithelium to ambient levels of ozone: a morphologic and morphometric study of the transitional and respiratory epithelium. *Am J Pathol* 1996; 128: 29-43.
9. Lemos M et al. Quantitative pathology of nasal passages in rats exposed to urban levels of air pollution. *Environmental Research* 1994; 66 (1): 87-95.
10. Calderón-Garcidueñas et al. Histopathologic changes of the nasal mucosa in southwest metropolitan Mexico City in inhabitants. *Am J Pathol* 1994; 1 (40): 225-232.
11. Leopold DA. Pollution: The nose and sinuses. *Otolaryngol Head Neck Surg* 1992; 106: 713-719.