

Caso clínico

Insuficiencia arterial aguda por ergotismo

Juan Carlos Cisneros Lesser*

Laura Jáuregui Camargo,** Guillermo A Rojas Reyna***

RESUMEN

El ergotismo, o enfermedad vasoespástica por abuso de ergotamínicos, es una causa poco común de insuficiencia arterial que puede tener consecuencias devastadoras. La vasoconstricción ocasionada por los alcaloides del ergot puede afectar tanto la microvasculatura como los grandes vasos, generando sintomatología diversa debida a isquemia, en cualquier parte del cuerpo. En este artículo se presenta una revisión de la historia relacionada con esta enfermedad. Se estudian los mecanismos de toxicidad del fármaco, las diversas formas de presentación clínica, el diagnóstico, las complicaciones y los tratamientos disponibles para esta patología en torno a un caso esporádico de ergotismo, por abuso de ergotamina, que fue tratado satisfactoriamente.

Palabras clave: Ergotismo, alcaloides del ergot, migraña, vasoconstricción, *Claviceps purpurea*, insuficiencia arterial.

INTRODUCCIÓN

El ergotismo es una enfermedad causada por la ingesta de alimentos contaminados con micotoxinas, producidas por el hongo llamado cornezuelo del centeno (*Claviceps purpurea*), el cual contamina el centeno y menos frecuentemente la avena, el trigo y la cebada. La palabra *ergot* viene del francés y se traduce como «espolón de gallo», haciendo referencia a la forma que presenta el hongo *C. purpurea*. La sustancia activa de la micotoxina consiste en diversos compuestos que tienen en común un núcleo indólico compuesto por ácido d-lisérgico y toman el nombre de alcaloides del ergot;

ABSTRACT

Ergotism, or vasospastic disease from abuse of ergotamine, is an uncommon cause of arterial insufficiency that can lead to disastrous consequences. Vasoconstriction caused by ergot alkaloids can affect small and large blood vessels, generating a myriad of symptoms due to ischemia, in any part of the body. In this article the history, mechanisms of drug toxicity, diverse forms of clinical presentation, diagnosis, complications and the available treatments for ergotamine poisoning are reviewed, beginning with the case report of a patient who was treated satisfactorily.

Key words: Ergotism, ergot alkaloids, migraine, vasoconstriction, *Claviceps purpurea*, arterial insufficiency.

este grupo incluye: ergotamina, ergonobina, metisergida, pergolida, bromocriptina y ergocristina, entre otros, los cuales actualmente tienen gran importancia en la terapéutica de la migraña y el tratamiento de adenomas hipofisarios productores de prolactina, además de su uso en obstetricia para evitar la hemorragia postparto.^{1,2} El LSD o dietilamida del ácido lisérgico es el compuesto psicotrópico más potente derivado del cornezuelo del centeno; sin embargo, además de este compuesto y los antes mencionados, el hongo tiene la capacidad de generar otros compuestos activos como tiramina, serotonina, isoamil-amina, acetilcolina y acetaldehído.^{2,11} En general se conocen dos tipos de ergotismo, uno convulsivo, ocasionado por la ingesta del hongo; y otro gangrenoso, que aparece principalmente por el consumo farmacológico de los alcaloides del ergot. La época de las grandes epidemias de ergotismo por ingesta del hongo que contaminaba el centeno pasó hace mucho tiempo; actualmente es una enfermedad poco frecuente, con una incidencia estimada entre los pacientes

* Universidad La Salle.

** Departamento de Medicina Interna, Centro Médico ABC.

*** Departamento de Cirugía General, Centro Médico ABC.

Recibido para publicación: 14/06/08. Aceptado: 18/06/08.

Correspondencia: Dr. Juan Carlos Cisneros Lesser

Lluvia 261, casa 4, Col. Jardines del Pedregal

01900 México, D.F. Tel: 56-52-11-42

que consumen preparados de ergotamina del 0.01% (0.5 por 100,000 habitantes por año) y que debido a su amplia gama de manifestaciones puede representar un reto diagnóstico para el médico actual, si no se tiene una fuerte sospecha de su existencia.¹

PRESENTACIÓN DEL CASO

Se trata de una mujer de 50 años de edad, casada, dedicada al hogar, con tabaquismo positivo a razón de dos cajetillas al día, suspendido hace 15 años y con historia de migraña desde los 20 años de edad, tratada con una preparación de tartarato de ergotamina 1 mg + cafeína 50 mg + ácido acetilsalicílico 400 mg, hasta seis tabletas al día en los últimos seis meses. Cuenta además con antecedentes de hipotiroidismo en tratamiento sustitutivo adecuado, depresión mayor que fue tratada con benzodiazepinas y antecedente de dependencia a las mismas hace ocho años. Refiere una laparotomía debido a una úlcera péptica hace 15 años, complicada con oclusión intestinal que requirió reintervención quirúrgica. Presentó también trom-

boembolia pulmonar masiva que culminó en arresto cardiorrespiratorio y colocación posterior de un filtro de Greenfield; se le practicó también apendicectomía, histerectomía por sangrado uterino anormal y dos cirugías de rodilla. Ingresó al Servicio de Urgencias tras un cuadro de 15 días de evolución caracterizado por hiperestesia en miembros pélvicos, referida como una sensación ardorosa o quemante al contacto de la piel con la ropa, que remitía espontáneamente. Dos días antes de su ingreso presentó hipoestesia acentuada en miembro pélvico izquierdo. El día de su ingreso presentó también cambios de coloración en el pie izquierdo, anestesia y disminución de la movilidad de artejos del mismo pie. A la exploración física en el momento de su ingreso, se observó una apariencia marmórea de la piel desde la rodilla izquierda hacia lo distal, con palidez, hipotermia, anestesia y falta de movilidad del pie ipsilateral. Se observaban flictenas y edema escaso en pie izquierdo. Los pulsos femorales estaban presentes en ambas piernas; sin embargo, los poplíteos y los distales a estos últimos no eran palpables. El llenado capilar en pie izquierdo era de 12 segundos y en pie derecho

Figura 1.

Ultrasonido Doppler de miembro pélvico izquierdo. Se aprecian imágenes arrosariadas a nivel de las arterias femoral superficial y profunda. La femoral superficial se observa luego, en sus tercios proximal, medio y distal, con disminución progresiva del flujo.

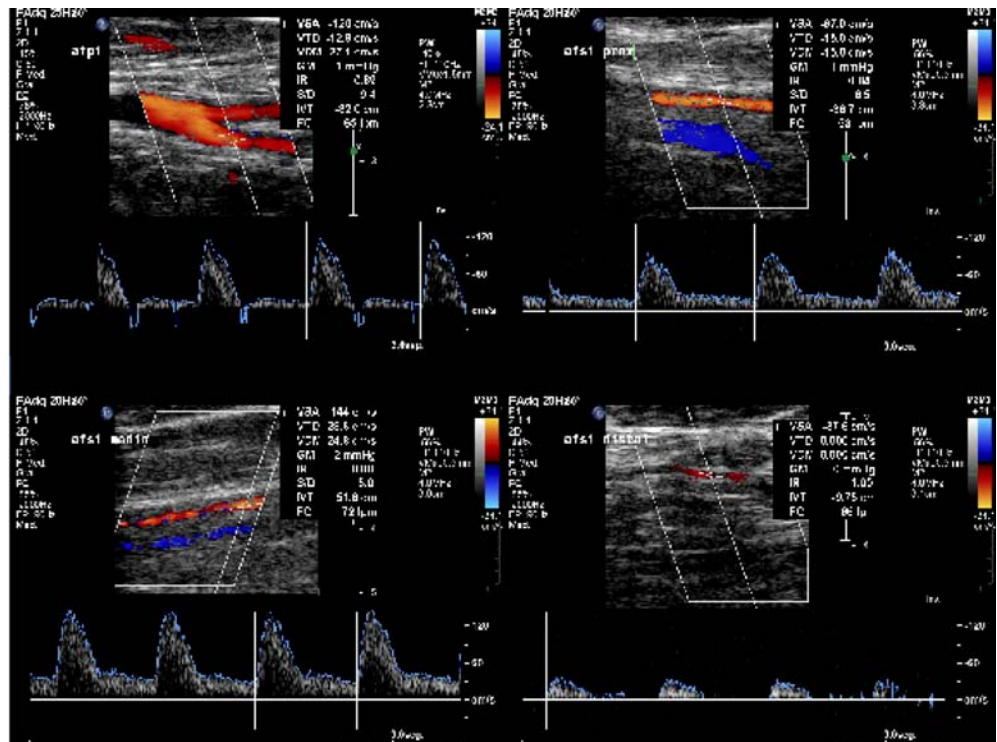

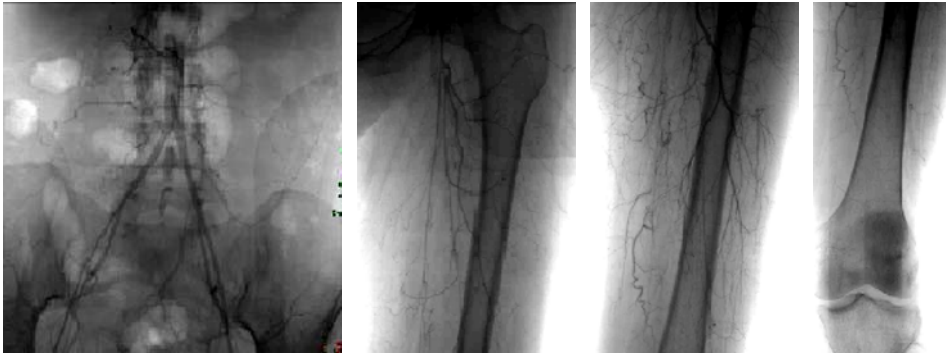


Figura 2.

Arteriografía de miembro pélvico izquierdo. Se aprecia adelgazamiento de la aorta, iliacas primitivas, iliacas externas e internas. Las arterias femorales superficial y profunda se observan de aspecto filiforme y el flujo de contraste por la femoral superficial se detiene a nivel del tercio medio del muslo.

4 segundos. Sus signos vitales eran presión arterial 140/90 mm Hg, frecuencia cardíaca 90 latidos por minuto, frecuencia respiratoria 16 respiraciones por minuto, temperatura 36.0 °C. El resto de la exploración física no mostró anomalías. Sus exámenes de laboratorio sólo evidenciaron infección de vías urinarias. Una ecografía Doppler de los miembros inferiores (*Figura 1*) mostró pulsos poplíteos bilaterales y pulsos dorsal, pedio y tibial posterior del miembro pélvico derecho; pero ausencia de éstos en miembro pélvico izquierdo; se evidenciaron también imágenes arrosariadas de las arterias en cuestión. Una arteriografía (*Figura 2*) evidenció adelgazamiento de la aorta, lo mismo que de las iliacas primitivas, las iliacas externas y las internas; las arterias femorales superficial y profunda se observaban de aspecto filiforme y el flujo de contraste por la femoral superficial del miembro pélvico izquierdo se detuvo a nivel del tercio medio del muslo donde ésta se mostraba totalmente estenosada. Se aplicaron 120 µg de papaverina, con lo que se evidenció una respuesta parcialmente favorable. La paciente fue trasladada a terapia intensiva; se suspendió el uso de ergotamínicos y se inició el tratamiento con heparina de bajo peso molecular subcutánea, ácido acetilsalicílico por vía oral, nifedipino y nitroprusiato de sodio en infusión; se trató la infección de vías urinarias con antibiótico y se mantuvo a la paciente con flujos urinarios altos y alcalinos, tras encontrar una CPK de 4, 544 U/L y una aldolasa de 21.7 U/L, manteniendo control iónico estrecho y evitando el daño por reperfusión. A las 24 horas, se observó mejoría notable en miembro pélvico derecho, con normalización del llenado capilar; sin embargo, la

mejoría en el miembro pélvico izquierdo fue mínima y a las pocas horas se evidenció en este último un síndrome compartimental, lo que obligó a realizar lavado quirúrgico y fasciotomía de los compartimentos anterior y lateral. Luego del procedimiento quirúrgico se evidenció de forma casi inmediata una mejor coloración del pie izquierdo, con pulsos presentes y llenado capilar inmediato. Se inició la dieta vía oral y, a partir de ese momento, la paciente presentó mejoría progresiva. Comenzó a presentar cefaleas de difícil control (sospechando cefaleas de rebote tras la supresión del ergotamínico) y crisis de ansiedad, que cedieron con el uso de paracetamol y citalopram (inhibidor selectivo de la recaptura de serotonina de vida media corta) aunado a amitriptilina (antidepresivo tricíclico). Se realizaron dos nuevos lavados quirúrgicos en los días cinco y nueve después de su ingreso; el día 13 se decidió realizar el vaciamiento del compartimento anterior del miembro pélvico izquierdo. La paciente presentó mejoría diaria y fue dada de alta asintomática y con exploración física normal.

DISCUSIÓN

Historia

El ergotismo aparece documentado por primera vez en una tabla de arcilla Asiria que data del año 600 a.C. donde se referían a esta enfermedad como la «pústula nociva en la espiga del grano».¹ Los asirios conocían los efectos tóxicos del hongo del centeno y, por ende, no lo comían. Por desgracia, esta usanza se perdió en tiempos del Imperio

Romano. Se dice que en la Grecia clásica, el hongo del centeno estaba relacionado, por sus efectos alucinógenos, con los ritos religiosos de la población de Eleusis (actualmente Elfesina), localizada a 30 km al noroeste de Atenas, donde se realizaban ritos religiosos, llamados también misterios, para las diosas Deméter (madre cebada) y Perséfone. La costumbre de celebrar los misterios eleusinos fue mantenida por el Imperio Romano y el conocimiento asirio acerca del ergot olvidado, apareciendo epidemias de envenenamiento por ergot recurrentes del siglo IX al siglo XIX en toda Europa.^{2,12} Posteriormente la incidencia disminuyó de manera importante, aunque pequeñas epidemias ocurrieron en el siglo pasado incluyendo una en Francia en el año 1951.⁴ Se reporta que en afán de evadir impuestos, un panadero compró un cargamento de harina contaminada de contrabando y el pan elaborado con ésta afectó a más de 2,000 personas, se reportaron cuatro muertes.¹

Según las descripciones, se considera que existen dos tipos de esta enfermedad: el ergotismo convulsivo y el ergotismo gangrenoso, aunque también se pueden presentar juntos. La primera referencia de una epidemia de ergotismo gangrenoso data del siglo IX, mientras que el ergotismo convulsivo se documentó por primera vez en el siglo XI; más tarde, en ese mismo siglo se reportó una epidemia mixta.^{1,5} Coloquialmente esta intoxicación es conocida como la «fiebre o fuego de San Antonio»; San Antonio Abad era un egipcio que vivió cerca del mar Rojo una vida austera en el siglo III d.C. Su vida se caracterizó por periodos de ayuno durante los cuales presentaba alucinaciones, visiones y pensamientos impuros que él atribuía a obra del demonio. Aunque no existe evidencia de que estos eventos se asociaran al uso del ergot, su nombre fue tomado por una orden que se dedicó a desarrollar facilidades alrededor de Europa con el propósito de ayudar a quien sufría de ergotismo alrededor del año 1100 d.C.³ Algunos autores refieren que la orden de San Antonio tenía las paredes de sus hospitales decoradas con llamas rojas, y en muchos casos trataban a sus pacientes con éxito. El tratamiento consistía en darles de beber por varios días agua bendita que había sido pasada por los huesos del santo.^{1,3} Otra explicación para este

término consiste en que los enfermos peregrinaban al santuario de San Antonio en Francia para pedir por su alivio y, en ocasiones, dejaban en el altar los miembros amputados de su cuerpo como agradecimiento.¹⁻³ Es bien sabido que el suspender el consumo del ergot lleva a la mejoría del cuadro y es de suponer que, si los pacientes mejoraban, era porque tanto tiempo encerrados en habitaciones pintadas con llamas, bebiendo agua bendita o peregrinando largas distancias, éstos mantenían una dieta libre de grano contaminado.

La primera descripción occidental del uso medicinal del ergot data de 1582, cuando se declaró útil como estimulante de la contracción uterina.⁴ En 1676 se reconoció que el ergotismo epidémico provenía de consumir comida (panes o cereales) elaborados con centeno contaminado con el hongo *Claviceps purpurea*, el cual tiene la capacidad de generar alcaloides del ergot, así como otros compuestos activos como tiramina, serotonina, isoamil-amina, acetilcolina y acetaldehído en diferentes proporciones, dependiendo de las condiciones climatológicas.^{2,4} A pesar de que el conocimiento de la toxicidad del cornezuelo del centeno ya estaba disponible, las epidemias continuaron apareciendo debido a la resistencia al cambio de un público poco enterado. El juicio por brujería en Salem, Massachusetts, un evento importante en la historia de los Estados Unidos, que culminó con la muerte de 20 personas y el encarcelamiento de 150 más, puede ser también atribuido a esta falta de divulgación. En 1691, ocho adolescentes desarrollaron una conducta extraña consistente de gesticulaciones, cambios de postura, alteración del lenguaje y, en algunos casos, crisis convulsivas. Se sugirió que la causa de éstos fue la hechicería realizada por gente del pueblo; entre ellos, sirvientes caribeños que habitaban las casas de estas adolescentes. Los datos clínicos que presentaron estas jóvenes podrían ser explicados por efectos del ergotismo.³

En 1820, el ergot fue agregado a la farmacopea estadounidense para su uso obstétrico. Su empleo para el tratamiento de la migraña se remonta al año 1883. En 1918, Stoll separó la ergotamina y su sal, el tartarato de ergotamina, el cual probó ser un compuesto estable y potente con gran utilidad médica. En 1935, Dudley y Moir reportaron el ais-

lamiento de la sustancia a la que el ergot debe sus propiedades uterotónicas y la denominaron ergometrina. Desde entonces, muchos autores han reportado la aparición de ergotismo iatrogénico.^{1,3,4} La última epidemia de ergotismo ocasionada por consumo de grano contaminado sucedió en Etiopía en 1978, a diferencia de lo que ocurre en países desarrollados donde la principal causa es la iatrogénica. Entre los años de 1990 y 1997 se reportaron en Estados Unidos 5,431 casos de ergotismo iatrogénico con una sola muerte.²

Efectos farmacológicos

Los alcaloides del ergot se dividen clásicamente en tres grupos según su estructura química: aminoalcaloides, alcaloides aminoácidos y alcaloides dihidroaminoácidos y es esta estructura química la que le confiere a cada grupo propiedades distintas como se observa en el *cuadro I*. Los alcaloides del ergot exhiben una gran variedad de propiedades farmacológicas que incluyen agonismo o antagonismo de receptores alfaadrenérgicos, dopaminérgicos y serotoninérgicos; acción directa sobre receptores del músculo liso, incluyendo el miometrio y actividad simpaticolítica central.^{1,2} Los alcaloides dihidrogenados se encuentran entre los más potentes antagonistas alfaadrenérgicos que se conocen; a diferencia de los aminoalcaloides, los cuales no tienen buena afinidad por receptores alfa, aunque presentan una mayor capacidad oxi-

tóica.^{1,2,15} Los alcaloides aminoácidos presentan también la peculiaridad de ser capaces de revertir la actividad presora de la epinefrina, a una depresora por medio de antagonismo de receptores alfa adrenérgicos, así como convertir al isoproterenol de vasodilatador a presor.^{2,16}

El estímulo de los receptores alfaadrenérgicos es el responsable de la vasoconstricción periférica y, dado que estos fármacos se unen de forma casi irreversible a los receptores tanto alfaadrenérgicos, como a los serotoninérgicos, el uso de antagonistas contra estos compuestos tiene poco efecto para evitar la vasoconstricción.^{1,2} Se ha visto que aunque la vasoconstricción arterial generada por los ergotamínicos supone un aumento de las resistencias vasculares periféricas, esto no siempre se traduce como hipertensión sistémica.²

La actividad simpaticolítica central resulta de la acción directa del fármaco sobre centros vasomotores medulares y ocurre con dosis menores que las necesarias para generar bloqueo alfa. Otros efectos a nivel del sistema nervioso central incluyen la estimulación de emesis y la inhibición de la secreción de prolactina.⁴

Los alcaloides del ergot pueden ser administrados de múltiples maneras, incluyendo oral, sublingual, rectal, inhalada, intramuscular e intravenosa. Administrada por vía oral, la ergotamina presenta una biodisponibilidad menor a 1%, aun unida a cafeína que se utiliza para aumentar su absorción gastrointestinal. Esta baja biodisponibi-

Cuadro I. Efectos farmacológicos de los alcaloides del ergot.

Clase de alcaloide	Ejemplos	Vasoconstricción	Estímulo miometrial	Bloqueo alfa-adrenérgico	Acción simpaticolítica	Emesis
Alcaloides amina	Ergonovina Metilergonovina Metisergida Pergolida	+	+++	-	+	+
Alcaloides aminoácidos	Ergotamina Bromocriptina	+++	++	++	+	+++
Alcaloides dihidroaminoácidos	Dihidroergotamina Dihidroergocriptina Dihidroergocristina	++	+	+++	+++	++

lidad es debida a un importante metabolismo de primer paso y a que más de 90% es excretado por vía biliar tras ser metabolizado en el hígado por vías que aún queda por dilucidar.^{2,17} Una dosis vía oral de 2 mg de ergotamina llevará a concentraciones séricas del fármaco de tan sólo 20 pg/mL a los 70 minutos.^{1,2,18} Se ha informado que la ergotamina administrada por vía oral presenta una efectividad de 40 a 50% en el tratamiento de la migraña. La administración del fármaco por vías rectal e intramuscular genera una biodisponibilidad 20 y 50 veces mayor que la obtenida por vía oral, respectivamente; gracias a esto, la administración por estas vías permite alcanzar 80 a 90% de efectividad.^{1,2,15} La vida media de la ergotamina en el plasma, tras su administración por vía oral, es de dos horas; sin embargo, su efecto vasoconstrictor puede perdurar por 24 a 48 horas y se han documentado efectos adversos para este fármaco con niveles séricos que exceden de 1.8 ng/mL.^{1,2,18-20} La dihidroergotamina, a diferencia de la ergotamina, debe ser administrada por vía intravenosa cuando se usa para tratar la migraña, ya que se absorbe aún menos que la ergotamina por vía oral y tiene una vida media más corta debido a un metabolismo hepático más rápido. La dihidroergotamina tiene a su favor el que no se ha visto asociada a cefalea de rebote, cosa que sí sucede con la ergotamina como se presentó en el caso reportado, y su uso para el tratamiento de la hipotensión ortostática, así como para la profilaxis de la trombosis venosa profunda postoperatoria junto con heparina.^{1,8,21,22}

La ergonovina y la metilergonovina se absorben con rapidez luego de la administración por vía oral, y alcanzan concentraciones plasmáticas máximas en el transcurso de 60 a 90 minutos, más de diez veces mayores que las alcanzadas con ergotamina. Puede observarse un efecto uterotónico en el transcurso de 10 minutos tras la administración de 0.2 mg de ergonovina por vía oral a mujeres postparto y tanto ésta como la metilergonovina cuentan con una vida media aproximada de 1 hora.^{1,21}

Dentro de los alcaloides que actúan principalmente a nivel del sistema nervioso central encontramos a la metisergida y a la bromocriptina. La metisergida es un fármaco que carece práctica-

mente de actividad en receptores tanto dopaminérgicos como alfaadrenérgicos, aunque a nivel de receptores serotoninérgicos actúa como un antagonista potente en sistema nervioso central y ha probado gran utilidad en la profilaxis de la cefalea en racimos.²¹ La bromocriptina, a diferencia de la metisergida, actúa principalmente como un agonista de los receptores dopaminérgicos, por lo que su mayor uso ha sido el de inhibidor de la secreción de prolactina.

Efectos tóxicos y manifestaciones clínicas

La incidencia estimada de ergotismo para los pacientes que consumen preparados de ergotamina es de 0.5 por 100.000 habitantes por año.^{1,4} Las principales características de la intoxicación crónica por ergotamínicos, estasis vascular, trombosis y gangrena, son debidas a vasoconstricción periférica y daño directo al endotelio capilar, además se ha reportado proliferación de las capas media e íntima del vaso.

El vasoespasmo puede afectar a cualquier vaso, incluyendo las arterias coronarias y la circulación esplácnica, pudiendo manifestarse como angina intestinal o angina de pecho. Casos de isquemia mesentérica y pancreatitis isquémica también han sido reportados. El vasoespasmo puede persistir hasta tres días, un tiempo mucho mayor que la vida media del fármaco en plasma.^{1,2,4,23} La afección de los vasos renales puede llevar a hipertensión arterial secundaria o a falla renal. La afección de la arteria oftálmica puede desembocar en amaurosis o ceguera permanente. En alrededor de 10% de los pacientes que toman ergotamina por vía oral aparecen síntomas como náusea y vómito, los cuales se deben al efecto directo del ergot sobre centros en el sistema nervioso central; daño a este nivel también se puede manifestar como cefalea, confusión mental, hemiplejía o somnolencia.^{1,4,9,21} Suele haber debilidad, acentuada en miembros inferiores, y puede haber mialgias en extremidades. Las parestesias en manos y pies son otro síntoma común entre los usuarios de ergotamínicos y en ocasiones pueden ir acompañadas de ampollas. El dolor precordial, sugerente de angina de pecho y la taquicardia o bradicardia transitorias son mani-

festaciones probablemente ocasionadas por el vasoespasmo inducido por ergotamínicos.²¹ Los alcaloides del ergot usualmente inducen bradicardia, aun cuando la presión sanguínea no esté elevada. Esto puede deberse a incremento de la actividad vagal, tono simpático deprimido y efecto depresor directo sobre el miocardio.² Las manifestaciones cardiacas, oculares, gastrointestinales y renales mencionadas anteriormente se consideran inusuales de ergotismo.^{4,15}

La toxicidad aguda por ergotamínicos es muy rara y generalmente se presenta como náusea, vómito o cefalea. Desgraciadamente, la cefalea puede ocurrir tanto por una sobredosis con alcaloides del ergot como por la suspensión de los mismos en pacientes que crónicamente los utilizaban, por ejemplo, en el tratamiento de la migraña.^{2,8} En el caso clínico reportado en este artículo, se presentaron cefaleas de difícil control tras suprimir la ergotamina, situación que requirió un ajuste en el manejo farmacológico. Las presentaciones crónicas de ergotismo son las más reportadas y se manifiestan principalmente como ergotismo gangrenoso y ergotismo convulsivo. A pesar de que estos tipos de ergotismo presentan sintomatología distinta, tienen un origen en común: el vasoespasmo.

La isquemia periférica caracteriza al ergotismo gangrenoso y afecta de manera más común las extremidades inferiores. Generalmente, la afección se presenta de forma simétrica, aunque se han visto casos de afección de una sola extremidad. La evidencia de vasoconstricción, con palidez, piel fría, parestesias, dolor y pérdida de los pulsos debe hacer sospechar de intoxicación por ergot. Pueden aparecer ampollas o flictenas para luego dar paso al desarrollo de gangrena seca que conduce a autoamputación o, rara vez, infección y sepsis.^{2,4,24}

Las manifestaciones del ergotismo convulsivo varían desde contracciones clónicas de los dedos o toda una extremidad, con dolor intenso en sus formas menos severas, hasta crisis convulsivas tónico clónico generalizadas. Es frecuente la aparición de contracturas musculares, hemiparesia, paraplejía, pseudotabes dorsal y alteraciones de la sensibilidad, incluyendo anestesia de la extremidad. Estas alteraciones pueden ser irreversibles.^{4,14}

Existen múltiples interacciones medicamentosas entre las preparaciones de ergotamínicos y otros fármacos. Son de particular importancia aquellas sustancias que aumentan la toxicidad de la ergotamina y la probabilidad de vasoespasmo, entre las que se encuentran betabloqueadores, macrólidos, dopamina y triptanos.^{1,2,10,21,25} Los ergotamínicos están también contraindicados en aquellos pacientes que presentan patologías tales como fiebre, sepsis, desnutrición, tirotoxicosis, enfermedad hepática o renal, hipertensión arterial, cardiopatía coronaria o enfermedad vascular periférica y su uso en el embarazo se contraindica por la probabilidad de que el fármaco genere sufrimiento fetal o aborto.^{1,21}

Diagnóstico

Ante un cuadro en el que se presenten manifestaciones compatibles con vasoespasmo es de suma importancia realizar un buen interrogatorio. El antecedente de uso de ergotamínicos generalmente es tomado a la ligera por los pacientes y no es referido. El clínico debe ser capaz de sospechar esta patología, especialmente si no existen antecedentes de vasculitis, estados de hipercoagulabilidad, cardiopatía, enfermedad aterosclerosa, hepática o renal que sugieran una etiología para el cuadro vasoespástico.

Dado que existe una gran variedad de síntomas que pueden ser originados por ergotamínicos y que el ergotismo es una patología poco frecuente, el diagnóstico de éste es un diagnóstico de exclusión. No existen pruebas de laboratorio que confirmen el diagnóstico, ya que el fármaco presenta una vida media corta en plasma, aunque sus efectos se mantengan por días. Los estudios de laboratorio a realizar dependerán de la sintomatología del paciente. Un paciente que consume ergotamínicos y se presenta con angina de pecho deberá ser estudiado por medio de electrocardiograma y niveles de enzimas cardiacas para descartar necrosis miocárdica. Sujetos en los que se sospeche isquemia mesentérica deberán ser sometidos a los estudios apropiados que indiquen la extensión del daño orgánico. En los enfermos con evidencia de isquemia, deberá realizarse una angiografía para poder distinguir entre la existencia de espasmo vascular puro o la presencia de trombosis vascular.

Las alteraciones encontradas con mayor frecuencia en una angiografía incluyen espasmo vascular, circulación colateral, que es mayor según la cronicidad del cuadro, y trombosis intravascular. El espasmo vascular puede ser segmentario o, más a menudo, difuso y bilateral con largas áreas de estrechez vascular. Las arterias más comúnmente afectadas son las de mediano calibre, como la braquial y la poplítea.^{21,26} Como se presenta en el caso reportado, el ultrasonido Doppler es también una herramienta importante en la evaluación de estos pacientes, pudiendo dar imágenes sugestivas de estrechamiento arterial y reducción en el flujo de la vasculatura afectada.

Tratamiento

El tratamiento de la intoxicación por ergotismo mantiene como elemento central el retiro del medicamento. Dado que no existe un antídoto específico para este fármaco, los esfuerzos del médico tratante deben enfocarse en la reperfusión tisular y prevención de la trombosis. Dentro de las medidas recomendadas se encuentra uso de oxígeno y administración de soluciones isotónicas para mejorar la perfusión. El tratamiento de la isquemia, sin importar el sitio que afecte, debe incluir vasodilatadores y medicamentos antitrombóticos.

Entre los fármacos utilizados como vasodilatadores, el nitroprusiato de sodio se considera como el fármaco de elección en el tratamiento de la intoxicación por ergotamina; sin embargo, es difícil alcanzar con este fármaco una vasodilatación apropiada del lecho vascular afectado sin generar también hipotensión sistémica severa. Los bloqueadores de los canales de calcio, como el nifedipino, y los inhibidores de la enzima convertidora de angiotensina han sido usados con éxito cuando existe evidencia de isquemia periférica moderada.^{24,27,29} La prazocina reduce la resistencia vascular periférica con efectividad similar al nitroprusiato, pero con la ventaja de que puede ser administrada por vía oral y no requiere un monitoreo constante de la presión arterial.^{1,2} Otros fármacos que se han reportado como vasodilatadores efectivos en el escenario de la intoxicación por ergotamínicos son la prostaglandina E1 y la prostaciclina I2.³⁰

La heparina y la heparina de bajo peso molecular deben ser administradas en dosis terapéuticas hasta verificar que no existe trombosis asociada. Aun así, se debe continuar el uso con estos agentes para prevenir la formación de trombos durante los periodos continuos de espasmo vascular. La aspirina en dosis antiagregante también debe ser instaurada y se piensa que aplicar inhibidores de la glucoproteína IIb/IIIa puede ser de utilidad en una segunda línea de tratamiento.²⁸ El uso de estreptocinasa se ha reportado en pacientes que presentan un importante riesgo isquémico.^{1,2}

El uso de balones para dilatación intraarterial mejora el vasoespasmo al provocar daño a la íntima y media del vaso y volviéndolo no contráctil. El uso del balón se considera un tratamiento de salvamento, indicado sólo cuando el manejo conservador se muestra insuficiente para prevenir la isquemia.^{1,15}

Agentes como diazóxido, niacina, tolazolina, fenoxibenzamina y reserpina han sido utilizados para tratar el vasoespasmo, aunque su uso se considere en la actualidad parcialmente inefectivo. En el caso reportado, el uso de papaverina para inducir vasodilatación generó resultados parcialmente favorables. Otras medidas terapéuticas reportadas en la literatura incluyen el manejo con oxígeno hiperbárico y la simpatectomía quirúrgica, aunque no se consideren medidas de primera elección.^{1,2}

En el caso reportado, la paciente fue trasladada a terapia intensiva, se suspendió el uso de ergotamínicos y se inició el tratamiento con heparina de bajo peso molecular por vía subcutánea, ácido acetilsalicílico y nifedipino por vía oral y nitroprusiato de sodio en infusión parenteral, con lo que se obtuvieron resultados favorables a las pocas horas de instaurado el tratamiento.

Pronóstico

La secuela inmediata de la intoxicación severa por ergotamínicos es la muerte celular posterior a isquemia, ya sea en la porción distal de una extremidad, riñones, intestino, corazón o a nivel de sistema nervioso central o periférico y puede existir afección permanente de cualquiera de estos órganos. La cronicidad del uso de ergotamínicos será

un factor preponderante en la recuperación y presencia de secuelas en estos pacientes; a pesar de esto, la mayoría presentan recuperación completa, con buen pronóstico a largo plazo, si se suspende por completo el uso del fármaco.

En conclusión, el ergotismo es una enfermedad poco frecuente, que requiere de un acucioso interrogatorio y un alto índice de sospecha para ser diagnosticado. Las epidemias de ergotismo han pasado a la historia en países desarrollados y la mayor parte de los casos reportados actualmente se deben al abuso farmacológico de los derivados del ergot. Es importante mencionar que en la actualidad los ergotamínicos se mantienen como un tratamiento efectivo en diversas situaciones clínicas, tales como hipotonía uterina y cefalea migrañosa, a pesar de su potencial efecto tóxico. La intoxicación por ergotamínicos puede tener consecuencias devastadoras si no se detecta a tiempo y el retiro del fármaco es, en la actualidad, la medida más efectiva en el tratamiento de esta enfermedad.

BIBLIOGRAFÍA

- Ruano-Calderón LA, Zermeño-Pohls F. Ergotismo. Presentación de un caso y revisión de la bibliografía. *Rev Neurol* 2005; 40: 412-416.
- Harchelroad FP, Topliff AR. *Ford-Clinical Toxicology*. Chap 54: Ergot alkaloids. Philadelphia, PA: WB Saunders; 2001.
- Rusyniak DE, Furbee RB, Pascuzzi R. Historical Neurotoxins: What we have learned from toxins of the past about diseases of the present. *Neuro Clin* 2005; 23: 337-352.
- Merhoff GC, Porter JM. Ergot Intoxication: Historical review and description of unusual clinical manifestations. *Am Surg* 1974; 180 (5): 773-777.
- Eadie MJ. Convulsive ergotism: Epidemics of the serotonin syndrome? *Lancet Neurol* 2003; 2: 429-434.
- Ganetsky M, Brush DE. Serotonin syndrome-what have we learned? *CPEM* 2005; 04: 103-108.
- Evans PT, Lloyd JW. Autonomic dysaesthesia due to ergot toxicity. *BMJ* 1980; 281: 1621.
- Diener HC, Volker L. Medication-overuse headache: a worldwide problem. *Lancet Neurol* 2004; 3: 475-483.
- Pusey CD, Rainford DJ. St Anthony's fire and pseudochronic renal failure. *BMJ* 1977; 935.
- Wammes-Van der Heijden EA, Rajimtoola H. Risk of ischemic complications related to the intensity of triptan and ergotamine use. *Neurology* 2006; 67: 1128-1134.
- Enriquez E, Rangel A. Ergotismo por automedicación. *Arch Inst Cardiol Mex* 2000; 70: 603-608.
- Schultes RE, Hoffman A. Plantas de los dioses. Origen y uso de los alucinógenos. México: FCE; 1982. p. 39-68, 102-105.
- Meyler WJ. Side effects of ergotamine. *Cephalgia* 1996; 16: 5-10.
- Senter HJ, Lieberman AN, Pinto R. Cerebral manifestations of ergotism. Report of a case and review of the literature. *Stroke* 1976; 7: 88-92.
- Shepherd RFJ. Ergotism. In: White RA, Hollier LH (eds). *Vascular surgery: Basic science and clinical correlations*. Philadelphia: Lippincott; 1994. p. 177-191.
- Peroutko SJ. Drugs effective in the therapy of migraine. In: Hardman JG, Limird LE (ed). *Goodman & Gillman's The Pharmacologic Basis of Therapeutics*. 9th ed. New York: McGraw-Hill; 1996. p. 487-502.
- Bülow PM, Ibraheem JJ, Paalgow G, Tfelt-Hansen P. Comparison of pharmacodynamic effects and plasma level of oral and rectal ergotamine. *Cephalgia* 1986; 6: 107-111.
- Perrin VL. Clinical pharmacokinetics of ergotamine in migraine and cluster headache. *Clin Pharmacokinet* 1985; 10: 334-352.
- Allonen H, Juvakoski R, Kanto J et al. Methyl ergometrine: Comparison of plasma concentrations and clinical response of two brands. *Int J Clin Pharmacol Biopharm* 1978; 16: 310-342.
- Harrison TE. Ergotaminism after a single dose of ergotamine tartrate. *J Emerg Med* 1984; 2: 23-25.
- Sanders-Bush E. Agonistas y antagonistas de los receptores de 5-hidroxitriptamina. En: Hardman JG, Limird LE. *Goodman & Gillman's Las Bases Farmacológicas de la Terapéutica*. Vol 1. 10a ed. México: McGrawHill; 2003. p. 277-298.
- Lipton RB. Ergotamine tartrate and dihydroergotamine mesylate: safety profiles. *Headache* 1997; 37: 33-41.
- Deviere J, Reuse C. Ischemic pancreatitis and hepatitis secondary to ergotamine poisoning. *J Clin Gastroenterol* 1987; 9: 350-352.
- McKiernan TL, Bock K et al. Ergot induced peripheral vascular insufficiency, noninterventional treatment. *Catheby Cardiovasc Diagn* 1994; 31: 311.
- Ghali R, DeLean J et al. Erythromycin associated ergotamine intoxication: Arteriographic and electrophysiologic analysis of a rare cause of severe ischemia of the lower extremities associated with ischemic neuropathy. *Ann Vasc Surg* 1993; 7: 291-296.
- Bagby RJ, Cooper RD. Angiography in ergotism. *Am J Roentgenol Radium Ther Nucl Med* 1972; 116: 179-186.
- Kemerer VF, Dagher FJ, Osher PS. Successful treatment of ergotamine with nifedipine. *AJR* 1984; 143: 333-334.
- Ferguson JJ, Waly HM, Wilson JM. Fundamentals of coagulation and glycoprotein IIb/IIIa receptor inhibition. *Eur Heart J* 1998; 19 (suppl D): D3-D9.
- Zimran A, Ofek B, Hershko C. Treatment with captopril for peripheral ischemia induced by ergotamine. *BMJ* 1984; 288: 364.
- Levy JM, Ibrahim F, Ny Kamp PW et al. Prostaglandin E for alleviating symptoms of ergot intoxication: A case report. *Cardiovasc Intervent Radiol* 1984; 7: 28-30.