

Incidencia de tumores del apéndice en el Centro Médico ABC

Leopoldo E Castañeda Martínez,* Sofía Valanci Aroesty,* Carlos Belmonte Montes*

RESUMEN

La patología más común del apéndice vermiforme es la apendicitis aguda; sin embargo, aunque poco común, otra que se debe considerar son los tumores del apéndice. Su incidencia corresponde a 0.5% de las neoplasias gastrointestinales y se encuentran en 1% de las apendicectomías realizadas. Se revisaron los expedientes de todos los pacientes sometidos a apendicectomía abierta o laparoscópica en el Centro Médico ABC entre el 2000 y el 2008. El objetivo del estudio fue determinar la incidencia de tumores de apéndice y describir las características clínicas y la supervivencia de estos pacientes. Se realizaron 3,144 apendicectomías; de éstas, 0.95% de los casos tuvieron algún tipo de tumor del apéndice, entre ellos carcinoides, adenocarcinomas, cistoadenomas mucinosos, adenomas y mucocoele. La supervivencia calculada con la curva de Kaplan-Meier fue de 90%.

Palabras clave: Tumores, apéndice, adenocarcinomas, carcinoides, cistoadenomas mucinosos, adenomas y mucocoele.

ABSTRACT

The most common pathology of the appendix is acute appendicitis, nevertheless another pathology that is not so common but should be taken into consideration are appendicular tumors, their incidence is calculated at 0.5% of all gastrointestinal tumors and they are encountered in approximately 1% of the appendectomies performed. Files from patients that were admitted to the ABC Medical Center for appendectomy either open or laparoscopic between 2000-2008 were evaluated. The objective of the study was to determine the incidence of appendicular tumors in the hospital, to describe the clinical presentation of these patients and to calculate the survival rate. 3144 patients were found to be admitted for appendectomy out of which 0.95% some kind of appendicular tumor was encountered, among them carcinoid, adenocarcinoid, cistoadenomas, adenoma and mucocoeles. The survival rate calculated with the Kaplan-Meier curve was 90%.

Key words: Tumors, appendix, adenocarcinoid, carcinoid, cistoadenomas, adenoma, mucocoeles.

INTRODUCCIÓN

El apéndice vermiforme fue representado por primera vez en 1492 en dibujos anatómicos realizados por Leonardo da Vinci, y fue descrito como una estructura anatómica en 1521 por Jacopo Berengari da Capri, profesor de anatomía humana en Boloña, Italia. La apendicitis fue reconocida como una enfermedad quirúrgica en 1886, cuando Reginald Fitz estableció la importancia de remover el apéndice, debido a la alta frecuencia de abscesos

en la fosa iliaca derecha por perforación de éste.¹ En 1889, Charles McBurney presentó ante la Sociedad Quirúrgica de Nueva York un informe en el que señalaba la descripción topográfica del punto de mayor dolor en la patología y proponía la intervención temprana en este padecimiento.²

Dentro de la patología apendicular, las neoplasias epiteliales apendiculares se encuentran en 0.5% de todas las neoplasias gastrointestinales y en 1% de las apendicectomías.³⁻⁵ Pocas veces se sospecha la presencia de estos tumores raros antes de la cirugía y menos de la mitad de estos casos son diagnosticados intraoperatoriamente.⁶ Aunque al menos 50% se presentan como apendicitis, se han reportado varias presentaciones clínicas (Cuadro I). Algunos son obvios en la cirugía, pero otros únicamente se encuentran en el análisis histopatológico.⁷

* Centro Médico ABC.

Recibido para publicación: 13/08/09. Aceptado: 14/09/09.

Correspondencia: Dr. Leopoldo E. Castañeda Martínez
Latinos 187-2, Col. Moderna, 03510 México D.F.
E-mail: leopoldocastaneda@gmail.com

Los mucocelos son una entidad infrecuente. Se define como quiste lleno de mucina en el apéndice y representan sólo 0.25% de todas las apendicetomías realizadas, 8% de todos los tumores apendiculares y 20% de las lesiones epiteliales benignas.⁸

El adenocarcinoma del apéndice fue descrito por primera vez en 1882.⁹ Su incidencia varía de 0.08 a 0.1% de todas las apendicetomías y de 4 a 6% de las neoplasias apendiculares malignas. La edad media de presentación es alrededor de 50 años, con predominio en los hombres.^{7,9} Se pueden presentar con dolor en fosa ilíaca derecha o como una masa pélvica o abdominal, con síntomas de apendicitis en 88% de los casos. Son los tumores apendiculares de peor pronóstico.⁴ Algunos se pueden presentar con carcinomatosis y usualmente el diagnóstico definitivo se hace aparentemente en la laparotomía o durante la autopsia. Debido a su comportamiento similar al de los adenocarcinomas de colon, su manejo quirúrgico debe ser agresivo. Se debe realizar hemicolectomía derecha con disección ganglionar.

Los tumores carcinoides son las neoplasias más frecuentes del apéndice, comprenden 32 a 57% de

las neoplasias del apéndice. Se diagnostican más frecuentemente en la cuarta y quinta década de la vida.^{10,11} Son más comunes en mujeres. Menos de 10% de los carcinoides causan síntomas debido a que más de 70% se localizan en el tercio distal y son menores de un centímetro. El tamaño de tumor es el mejor factor pronóstico (*Cuadro I*), más de 95% son menores de 2 cm de diámetro. Aproximadamente un tercio de los pacientes con tumores mayores de 2 cm en diámetro tienen metástasis a distancia o a ganglios. La supervivencia a cinco años es de 94% para los pacientes con enfermedad local, 85% para los que tienen metástasis regional y 34% con metástasis a distancia.^{13,10}

MATERIAL Y MÉTODOS

Se incluyeron en el estudio todos los pacientes sometidos a apendicectomía abierta o laparoscópica en el Centro Médico ABC durante el periodo comprendido del 2000 al 2008.

En todos los casos en los que el resultado del estudio de histopatología indicó tumor del apéndice (adenocarcinoma, carcinoide, mucocelo, adenoma y cistadenoma), se evaluaron las características

Cuadro I. Características de los tumores de apéndice.

	<i>Carcinoide</i>	<i>Cistadenocarcinoma</i>	<i>Adenocarcinoma</i>	<i>Adenocarcinoide</i>
Incidencia	66%	20%	0%	Raro
Localización	Punta del apéndice	Variable	Base del apéndice	Difusa a lo largo de la pared apendicular
Síntoma mayor	Incidental	Apendicitis, ascitis mucinosa	Apendicitis	Apendicitis o masa en cuadrante inferior derecho
Pronóstico	< 1 cm 100% cura > 2 cm 50% cura	Localizado, 90% cura. Implantes peritoneales, pronóstico pobre	Estadio de Dukes A: 80% cura B: 50% cura C: 20% cura	84% cura a 5 años
Síndromes clínicos	Carcinoide	Pseudomixoma peritoneal	Carcinomatosis peritoneal	
Tratamiento	< 1 cm apendicectomía > 2 cm hemicolectomía derecha + cirugía citorreductiva	Apendicectomía + quimioterapia intraperitoneal + cirugía citorreductiva	Hemicolectomía derecha + quimioterapia intraperitoneal	Sólo apendicectomía a menos que sea avanzado

Cuadro II. Características de los pacientes con tumor de apéndice (N = 26).

Característica	Adenocarcinoma	Carcinoide	Mucocele	Adenoma	Cistoadenoma mucinoso
Casos (n)	5	11	4	3	3
Incidencia (%)	0.16	0.35	0.13	0.10	0.10
Femenino	0.17	0.46	0.12	0.12	0.06
Masculino	0.14	0.21	0.14	0.07	0.14
Relación mujer:hombre (n)	1.5:1 (3/2)	2.6:1 (8/3)	1:1 (2/2)	2:1 (2/1)	1:2 (1/2)
Edad promedio (años)	55	29.0	52	51.00	67
Clínica (%)					
Apendicitis clásica*	20	55	50	0	33
No clásica	80	45	50	100	67
Estudios (%)					
Leucocitos					
< 10	40	18	25	0	33
> 10	40	36	25	33	0
Tomografía axial computarizada	0	9	0	0	33
Ultrasonido	20	0	0	33	33
No estudios	0	36	50	33	0
Diagnóstico preoperatorio (%)					
Sí	0	0	25	0	67
No	100	100	75	100	33

* Dolor en fosa iliaca derecha con o sin náusea o vómito.

histopatológicas del padecimiento, y se procedió a recabar datos demográficos y clínicos de cada paciente. Se creó una base de datos en el programa Excel donde se registro edad, sexo, padecimiento, estudios paraclínicos, diagnóstico preoperatorio, hallazgos quirúrgicos, diagnóstico postoperatorio, necesidad de reintervención quirúrgica, reporte definitivo de patología y supervivencia. Se realizó el análisis estadístico de estructura poblacional y estadística no paramétrica.

RESULTADOS

Durante el periodo del estudio se internaron 131,738 pacientes en el Centro Médico ABC, de los cuales 59% (77,432) fueron casos quirúrgicos. Se realizaron 3,144 (4%) apendicectomías en 1,738 mujeres y 1,406 hombres.

En el estudio anatomopatológico se encontraron 26 (0.95%) pacientes con tumores del apéndice. El grupo lo conformaron 16 (61.5%) mujeres

y 10 (38.5%) hombres. El rango de edad fue 10 a 78 años.

El tumor maligno más frecuente fue el carcinoma neuroendocrino bien diferenciado, el cual se detectó en 11 (42.3%) pacientes y el tumor benigno más común fue el mucocele en observado en cuatro (15.3%) casos. Dentro de los 26 pacientes con tumores de apéndice se encontraron: tres (11.54%) adenomas, tres (11.54%) cistoadenomas mucinosos, cuatro (15.38%) mucocelos, cinco (19.23%) adenocarcinomas, y 11(42.31%) carcinoides.

La incidencia de los tumores benignos se estimó en: 0.79% para los adenomas, 1.10% para los mucocelos y 1.57% para los cistoadenomas mucinosos. Mientras que la incidencia de los tumores malignos se calculó en: 4.51% para los carcinoides, y 1.39% para los adenocarcinomas.

Los pacientes presentaron los siguientes síntomas al momento de su ingreso al hospital: 22.72% dolor en fosa iliaca derecha, 18.18% vomito,

13.6% náusea, 13.6% dolor abdominal difuso, 9.09% anorexia, 4.54% fiebre o escalofríos, 4.54% dolor en espalda o ingle, 4.54% sensación de masa abdominal, 2.2% diarrea y 2.2% estreñimiento; 2.2% tuvieron síntomas ginecológicos (sangrado uterino anormal, dispareunia) y 2.2% ingresaron por accidente automovilístico.

Se realizó apendicectomía por laparoscopia en 16 pacientes y abierta en 10. El promedio de los días de estancia hospitalaria fue 2.3 en los casos operados mediante laparoscopia y 10.4 con cirugía abierta. El diagnóstico preoperatorio se hizo solamente en un paciente con mucocel y en dos con cistadenoma (*Cuadro II*).

En cinco enfermos se realizó una intervención en segundo tiempo: cuatro hemicolectomía derechas y una adherensiolisis. Los cuatro casos de hemicolectomía derecha correspondieron a un paciente con adenocarcinoma de alto grado de displasia con invasión a subserosa y cuyo tamaño fue imposible establecer por la fragmentación de la pieza y a tres pacientes con carcinoide: uno de ellos con neoplasia bien diferenciada mayor de 3 cm, otro con carcinoide apendicular clásico, y el restante con carcinoide de 1.4 x 0.9 cm con invasión vascular y perineural.

La mortalidad específica por cáncer a ocho años en los enfermos con adenocarcinoma apendicular fue de 40%. La supervivencia por tumor apendicular a ocho años es de 90%, calculada mediante la curva de Kaplan-Meier (*Figura 1*).

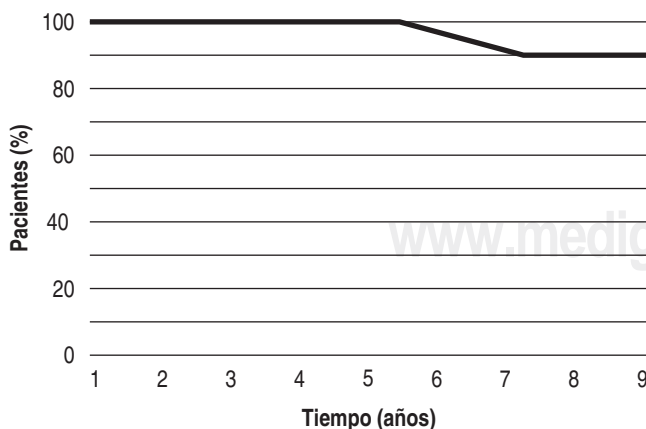


Figura 2. Supervivencia de pacientes con tumores de apéndice a ocho años.

DISCUSIÓN

Los tumores del apéndice cecal son neoplasias muy poco frecuentes que en la mayoría de los casos cursan sin síntomas propios y que se presentan con un cuadro clínico compatible con apendicitis aguda. Comprenden entre 0.5 y 1% de las apendicectomías. Al igual que lo reportado en la literatura, este estudio demostró que solamente 0.84% de los pacientes del Centro Médico ABC sometidos a apendicectomía presentaron un tumor apendicular. También se constató que, en general, los tumores apendiculares son más frecuentes alrededor de los 50 años, se presentan con más frecuencia en mujeres y en la mayoría de los casos el diagnóstico se realiza mediante estudio anatomopatológico de la pieza operatoria; por lo tanto, es indispensable realizar este estudio en todas las piezas quirúrgicas.

Al analizar en forma específica los subgrupos de enfermos, se observó que el carcinoma neuroendocrino se presentó a una edad promedio menor que el resto de los tumores y que, a pesar de que los tumores benignos en promedio se registraron a los 56 años, los carcinoides se detectaron únicamente en gente joven. Siendo esto similar a lo reportado en la literatura.

Los enfermos con un adenocarcinoma o un adenocarcinoide desarrollaron la neoplasia a una edad mayor. El predominio en el sexo masculino y la aparición entre los 50 y 70 años se evidencia en distintas series y revisiones. En nuestro estudio el predominio correspondió al sexo femenino y en cuanto a la edad lo registrado en nuestra serie concuerda con lo señalado en la literatura.

La mayoría de los tumores analizados en este estudio se ubicaron en el tercio distal del apéndice, midieron menos de 1 cm, comprometieron la serosa y solo uno presentó compromiso ganglionar. Esto confirmaría el buen pronóstico de buen parte de los tumores apendiculares, a pesar de que la mayoría tiene características de malignidad.

El carcinoma neuroendocrino (también llamado carcinoide) fue el tumor apendicular más frecuente. Entre los tumores benignos los más comunes fueron los mucocelos. Los adenocarcinomas fueron menos frecuentes y los de peor pronóstico; incluso se piensa que podrían tener una conducta

más agresiva que la del cáncer de colon derecho, con mayor desarrollo de metástasis ganglionares y sistémicas.^{13,14} En nuestro estudio los dos casos de mortalidad que se presentaron correspondieron a enfermos con diagnóstico de adenocarcinoma.

En la revisión más grande de casos con adenocarcinomas apendiculares es evidente que el tratamiento con hemicolectomía derecha logra mejor supervivencia cuando es comparada frente a la conseguida con apendicectomía. También destaca el que más de una tercera parte de los pacientes aumenta su estadio oncológico, lo cual tiene importancia para determinar la utilización o no de quimioterapia.¹³

Si el tumor está confinado al apéndice, es menor de 2 cm, sin evidencia de involucro al mesoapéndice y sin involucro de la base del apéndice, la apendicectomía es el tratamiento adecuado; mientras que en la mayoría de los estudios clásicos se ha señalado que la hemicolectomía derecha debería ser el tratamiento complementario para los enfermos que presentan un carcinoide bien diferenciado mayor de 2 cm, carcinoide moderado o mal diferenciado, adenocarcinoma, adenocarcinoide, cistoadenocarcinoma o mucocel apendicular. Esta conducta estaría sustentada en que estos enfermos tendrían mayor riesgo de tener metástasis ganglionares. En nuestro estudio se encontraron 11 pacientes con carcinoide; de éstos, a tres se les realizó hemicolectomía derecha por presencia de tumor mayor de 2 cm, solamente se pudo realizar el seguimiento de uno de ellos que se encuentra sin problemas hasta el momento; al resto de los pacientes se les realizó apendicectomía únicamente, y hasta el momento no se ha presentado mortalidad o recurrencia. Por lo anterior, con base en estudios retrospectivos, es difícil concluir si es útil realizar una hemicolectomía derecha en carcinoides mayores de 2 cm, con compromiso del mesoapéndice o con un número aumentado de mitosis en el estudio anatomopatológico.

En esta serie se observó que los pacientes con adenocarcinoma presentaron menor supervivencia frente a aquellos con carcinoide, independientemente del tratamiento practicado.

CONCLUSIONES

En la mayoría de los enfermos, el diagnóstico de tumor apendicular se realiza en forma incidental

en el estudio anatomopatológico después de una apendicectomía por sospecha de apendicitis aguda. Un tumor se puede sospechar en la cirugía por apendicitis o se puede encontrar incidentalmente, ya sea en cirugía abierta o laparoscópica; es por esto que se sugiere efectuar una valoración inicial del apéndice para obtener información adicional que incluya: evaluación del tamaño, identificación de características típicas de una o más neoplasias apendiculares comunes, inspección y palpación de la base del apéndice y del mesoapéndice, valoración acerca de la existencia de perforación del apéndice.

BIBLIOGRAFÍA

1. American College of Surgeons. Principles and practice. Section 5: Gastrointestinal tract and abdomen; chapter 31: appendectomy. 2006.
2. Esmer-Sánchez D, Martínez-Ordaz JL, Román-Zepeda P, Sánchez-Fernández P, Medina-González E. Tumores apendiculares. Revisión clínico-patológica de 5,307 apendicectomías. *Cir Cir* 2004; 72: 375-378.
3. Sugarbaker P. The natural history, gross pathology and histopathology of appendiceal epithelial neoplasms. *EJSO* 2006; 32: 644-647.
4. Butte JM, García MA, Torres J, Salinas M, Duarte I, Pinedo G, Zúñiga A, Llanos O. Tumores del apéndice cecal. Análisis anatomoclínico y evaluación de la sobrevida alejada *Rev Chil Cir* 2007; 59: 217-222.
5. Sugarbaker P. New Standard of care for appendiceal epithelial neoplasms and pseudomyxoma peritonei syndrome? *Lancet Oncol* 2006; 7: 69-76.
6. McCusker M, Cote T, Clegg L, Sobin L. Primary malignant neoplasms of the appendix. A population-based study from the surveillance, epidemiology and end-results program, 1973-1998. *Cancer* 2002; 94: 3307-3312.
7. Murphy E, Farguharson S, Moran B. Management of an unexpected appendiceal neoplasm. *Br J Surg* 2006; 93: 783-792.
8. Echenique-Elizondo M, Liron C, Amendara JA, Aribe X. Mucocel apendiculares [Apendicular mucocel]. *Cir Esp* 2007; 82: 297-300.
9. O'Donnel M, Badger S, Beatte G, Carson J, Garstin I. Malignant neoplasms of the appendix. *Int J Colorectal Dis* 2007; 22: 1239-1248.
10. Kulke M, Mayer R. Carcinoid tumors. *NEJM* 1999; 340: 858-868.
11. Stinner B, Rothmund M. Neuroendocrine tumours (carcinoids) of the appendix. *Best Pract Res Clin Gastroenterol* 2005; 19: 729-738.
12. Rhoades T, Lohr J, Jennings M. Symptoms of acute appendicitis caused by primary neuroma of the appendix. *Am Surg* 2007; 73: 841.
13. Pickhardt P, Levy A, Ruhmann C, Kende A. Primary neoplasms of the appendix: Radiologic spectrum of disease with pathologic correlation. *Radiographics* 2003; 23: 645-662.
14. Sugarbaker P, Stephens A. Atlas of appendix cancer and pseudomyxoma peritonei [Internet]. Washington. Available from: www.surgicaloncology.com/attitle.hm