www.medigraphic.org.mx

ANALES MEDICOS

Vol. 55, Núm. 3
Jul. - Sep. 2010
pp. 154 - 160

Tumores neuroendocrinos de pulmón. Estrategias de tratamiento en carcinoma de células pequeñas con enfermedad extensa

Álvaro Lezid Padilla Rodríguez,* Luis Fernando Alban,* Raquel Gerson**

RESUMEN

Los tumores neuroendocrinos de pulmón son un grupo poco frecuente de neoplasias pulmonares que difieren en su origen, características clínicas, histológicas y en su tratamiento, de las formas no endocrinas de tumores pulmonares. Comprenden cuatro entidades con curso biológico diferente: tumor carcinoide, tumor carcinoide atípico, carcinoma neuroendocrino de células pequeñas y carcinoma neuroendocrino de células grandes. Presentamos un caso de una mujer de 52 años con carcinoma neuroendocrino de células pequeñas de pulmón en etapa avanzada. Se discuten las características generales e histogénesis de los tumores neuroendocrinos de pulmón; así como las estrategias de tratamiento en el carcinoma de células pequeñas.

Palabras clave: Carcinoma neuroendocrino, células pequeñas, pulmón.

ABSTRACT

Neuroendocrine tumors of the lung are a rare group of neoplasms with different origin, clinicopathological features and therapeutic strategies compared with non-endocrine lung tumors. They encompasses four entities with different biologic behavior: carcinoid tumor, atypical carcinoid tumor, small cell lung neuroendocrine carcinoma, and large cell neuroendocrine carcinoma. We present a case of a 52-year old woman with an advanced small cell lung neuroendocrine carcinoma. General features and histogenesis of neuroendocrine lung tumors are discussed, as well as therapeutic strategies in small cell neuroendocrine carcinoma of the lung.

Key words: *Neuroendocrine carcinoma, small cell, lung.*

PRESENTACIÓN DEL CASO

Se trató de una mujer de 52 años de edad con antecedente de tabaquismo intenso iniciado a los 17 años a razón de 20 a 30 cigarrillos por día. Inició cuadro clínico caracterizado por sensación de cuerpo extraño retroesternal manifestado como disfagia transitoria a sólidos y líquidos, sin disnea, pérdida de peso, fiebre o ataque al estado general.

Antecedentes familiares de hermano con carcinoma neuroendocrino de intestino con metástasis hepáticas.

Se realizó estudio de esofagograma con el cual se recaba imagen parahiliar izquierda y derrame pleural ipsilateral. Con el estudio de tomografía axial de tórax se observó presencia de múltiples nódulos pulmonares; el mayor localizado en el lóbulo inferior del pulmón izquierdo, con presencia de múltiples adenomegalias supraclaviculares y mediastinales. La tomografía de abdomen mostró una lesión sólida hepática de etiología a determinar.

Los exámenes de laboratorio se encontraron dentro de los límites normales, con hallazgo particular de ACE de 7.1

Se realizó resonancia magnética nuclear de encéfalo que mostró dos zonas de captación de gadolinio sugerentes de metástasis en el lóbulo occipital y en cuero cabelludo.

Se realizó estudio de PET CT que mostró actividad glucolítica incrementada en lesión neoplásica

* Departamento de Patología Quirúrgica, Centro Médico ABC.
** Departamento de Oncología Médica, Centro Médico ABC.

Recibido para publicación: 07/05/10. Aceptado: 22/06/10.

Correspondencia: **Dr. Álvaro Lezid Padilla Rodríguez**
Centro Médico ABC. Departamento de Patología
Calle Sur 136 núm. 116, Col. Las Américas, 01120 México, D.F.
Tel/Fax: 52-30-81-71. E-mail: apadillar@abchospital.com

www.medigraphic.org.mx

An Med (Mex) 2010; 55 (3): 154-160

en el lóbulo inferior del pulmón izquierdo, ganglios mediastinales, supraclaviculares, cervicales, en lóbulo derecho del hígado y lesión en partes blandas de cuero cabelludo *(Figura 1)*.

Se realizó biopsia de ganglio linfático supraclavicular.

Hallazgos histopatológicos

En el Departamento de Patología se recibieron tres fragmentos de tejido correspondientes a ganglio linfático retroclavicular, que midieron en conjunto 1.8 x 1.5 x 0.4 cm, de superficie irregular, color café-naranja y con zonas hemorrágicas.

El estudio histológico demostró sustitución de casi el 90% del parénquima ganglionar por células neoplásicas distribuidas en nidos sólidos; con amoldamiento nuclear, núcleos ovalados, con cromatina fina, citoplasma escaso y muy frecuentes figuras de mitosis, algunas de ellas atípicas *(Figura 2)*. Con inmunohistoquímica, las células neoplásicas expresaron citoqueratina de amplio espectro (CKAE1/3), lo cual denotaba su estirpe epitelial; focalmente TTF-1; y los marcadores de diferenciación neuroendocrina cromogranina y sinaptofisina fueron positivos *(Figura 3)*. El conjunto de características morfológicas y el inmunofenotipo de las células neoplásicas permitieron establecer el diagnóstico de metástasis de carcinoma neuroendocrino de células pequeñas con primario pulmonar.

Una vez establecido el diagnóstico, la paciente fue derivada al Departamento de Oncología Médica para su tratamiento con base en quimioterapia y radioterapia.

Evolución y tratamiento

La paciente recibió tratamiento con base en etopósido y cisplatino por seis ciclos con intervalos de 21 días. Su evolución fue hacia la progresión; posteriormente recibió radioterapia a cráneo con temosolamida por metástasis cerebral, y a mediastino superior por desarrollar síndrome de vena cava

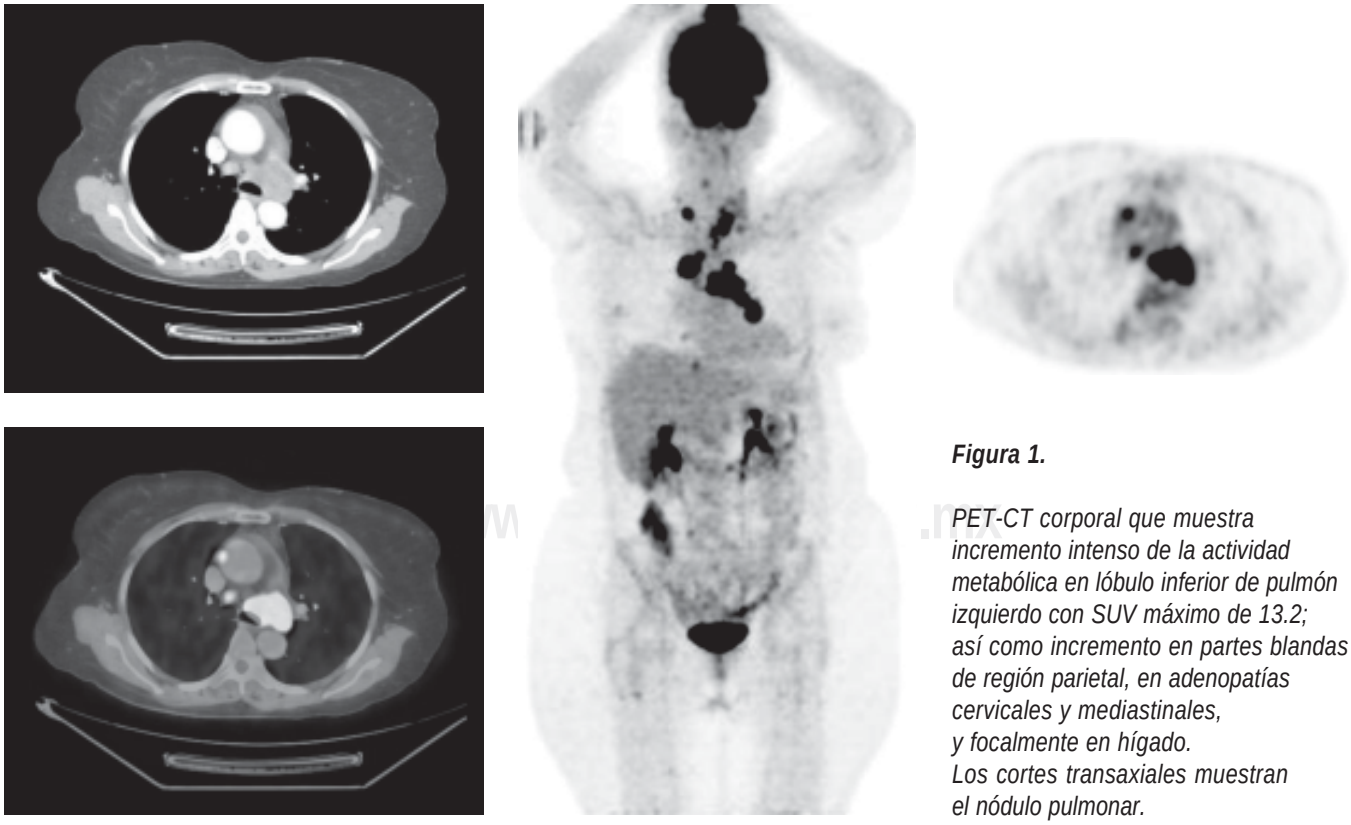

Figura 1.

PET-CT corporal que muestra incremento intenso de la actividad metabólica en lóbulo inferior de pulmón izquierdo con SUV máximo de 13.2; así como incremento en partes blandas de región parietal, en adenopatías cervicales y mediastinales, y focalmente en hígado. Los cortes transaxiales muestran el nódulo pulmonar.

superior. Posteriormente, dada la progresión, la paciente recibió carboplatino e irinotecan por seis ciclos, continuando con taxol y carboplatino por dos ciclos más. Finalmente, la paciente fallece debido a enfermedad avanzada.

DISCUSIÓN

Generalidades de tumores neuroendocrinos del pulmón

Los tumores neuroendocrinos del pulmón constituyen un grupo distinto de entidades que comparten características morfológicas, ultraestructurales e inmunohistoquímicas; y que difieren del resto de las neoplasias pulmonares por su origen, características biológicas, comportamiento clínico y abordaje terapéutico; es por eso que representan todo un grupo diferente en la clasificación de las neoplasias pulmonares de la Organización Mundial de la Salud.[1] En este grupo de neoplasias endocrinas existen cuatro subtipos que forman parte de un espectro de entidades con diferente comportamiento biológico: 1. Tumor carcinoide típico – de bajo grado, 2. Tumor carcinoide atípico – de grado intermedio, 3. Carcinoma neuroendocrino de células grandes – de alto grado y, 4. Carcinoma neuroendocrino de células pequeñas – de alto grado. El común denominador en todos ellos es la diferenciación neuroendocrina de sus células, la cual puede ser evidenciada por su expresión inmunohistoquímica.

Histogénesis

El origen de todos los tipos histológicos es a partir de las células del sistema neuroendocrino broncopulmonar. Éstas son de origen endodérmico y son las primeras células pulmonares en diferenciarse durante el desarrollo embrionario; alcanzan su máxima proliferación en la vida neonatal y persisten durante toda la vida.[2,3] Se encuentran distribuidas en toda la superficie broncopulmonar como células sueltas o en nidos pequeños inervados como cuerpos neuroepiteliales, en un número aproximado de una por cada 2,500 células epiteliales.[4,5] El carácter neuroendocrino se debe a la presencia de gránulos citoplásmicos ricos en aminas y neuropéptidos, que estimulan células neurales y células epiteliales vecinas.[6] Su función no está del todo esclarecida, pero se sabe que participan de forma importante en el desarrollo pulmonar y, dado que su mayor concentración se encuentra durante la vida perinatal, se cree que contribuyen en la adaptación a la respiración;[5,7] también parti-

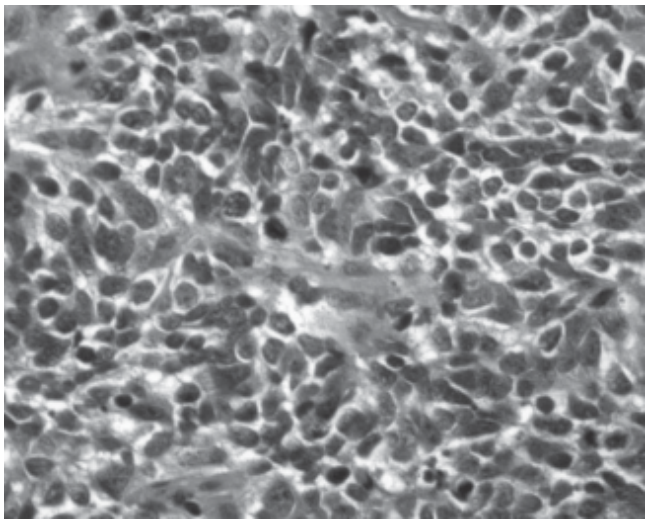

Figura 2. *Ganglio linfático sustituido por carcinoma de células pequeñas de pulmón. Se observan células neoplásicas con núcleos pequeños y frecuentes figuras de mitosis. (Hematoxilina-eosina, 400X).*

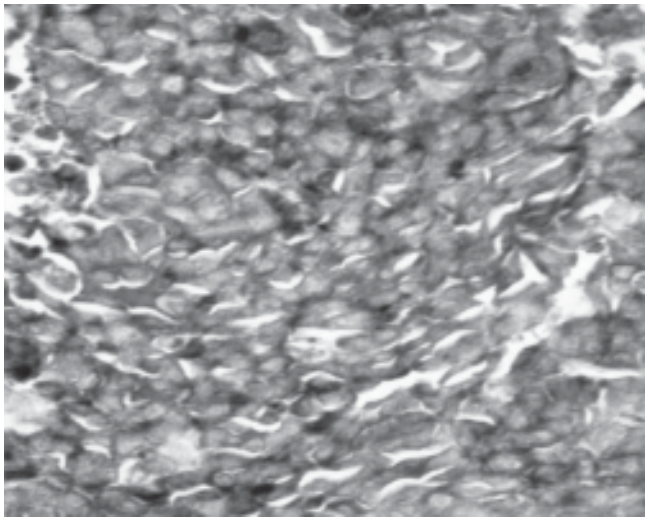

Figura 3. *Inmunohistoquímica con sinaptofisina. Resalta la diferenciación neuroendocrina del tumor. (400X).*

www.medigraphic.org.mx

An Med (Mex) 2010; 55 (3): 154-160

cipan en la regulación de la respiración al funcionar como quimiorreceptores a la hipoxia, activando el sistema vagal.[5]

Epidemiología y características clínicas

Existe un incremento generalizado en el diagnóstico de tumores neuroendocrinos pulmonares, esto debido al uso más frecuente de la inmunohistoquímica que permite detectar diferenciación neuroendocrina con más precisión. De las neoplasias neuroendocrinas pulmonares el carcinoma de células pequeñas ocupa la mayor incidencia, representando 9.8% de los tumores pulmonares, siendo más frecuente entre la sexta y séptima décadas de la vida. Le siguen en frecuencia los tumores carcinoides (típico y atípico) que en conjunto representan 1.2% de las neoplasias pulmonares, siendo el tumor carcinoide el más frecuente de éstos con 85% de los casos; son más frecuentes entre la quinta y sexta décadas; en niños son el tumor pulmonar más frecuente. El carcinoma neuroendocrino de células grandes es el menos frecuente, representando tan sólo 0.3% de los tumores pulmonares, más frecuentes en la séptima década, con predominio en hombres. Tanto el carcinoma de células pequeñas como el carcinoma neuroendocrino de células grandes tienen una fuerte asociación con el consumo de tabaco; no así los tumores carcinoides.[5,8]

Los tumores carcinoides (tanto típico como atípico), lo mismo que el carcinoma de células pequeñas, por lo general tienen localización central, de tal forma que la manifestación clínica más común se relaciona con obstrucción bronquial, tos, hemoptisis y neumonía; sin embargo, aproximadamente la mitad de los tumores carcinoides son asintomáticos, por lo que son detectados como hallazgos incidentales en una radiografía. El carcinoma de células pequeñas además puede provocar disfagia y síndrome de vena cava superior dada su naturaleza invasiva. El carcinoma neuroendocrino de células grandes tiene una mayor predilección a ser periférico, provocando sólo dolor torácico o síntomas inespecíficos. Los síntomas paraneoplásicos son poco frecuentes en los tumores neuroendocrinos, pero sí se presentan; la mayoría se asocia a carcinoma de células pequeñas, y pueden incluir secreción inadecuada de hormona antidiurética, síndrome de Cushing, síndrome de Pancoast, etcétera.[9-11]

Características histopatológicas

El común denominador de este grupo de tumores es la diferenciación neuroendocrina de sus células. Al microscopio óptico, diversas morfologías en el arreglo celular pueden sugerir la diferenciación endocrina de los tumores, dentro de las cuales son más representativas la disposición en nidos pequeños y compactos de células separadas por finos septos vasculares (patrón organoide); el patrón trabecular o la formación de estructuras rosetoides. Sin embargo, el diagnóstico debe de ser corroborado, evidenciando la diferenciación neuroendocrina de las células, ya sea con microscopia electrónica en donde se identificarán los gránulos electrodensos del citoplasma; o más común y accesible mediante inmunohistoquímica, identificando la expresión de marcadores de diferenciación neuroendocrina como la *cromogranina* y/o la *sinaptofisina*.

Una vez establecido el carácter neuroendocrino del tumor, es de mayor trascendencia su correcta clasificación para poder determinar la agresividad del tumor y establecer la mejor estrategia terapéutica. En este sentido, la piedra angular para la adecuada clasificación en uno de los cuatro tipos de tumores neuroendocrinos reside en la actividad mitótica de las células tumorales y en la presencia o ausencia de necrosis que tenga. Así, los tumores carcinoides típicos son aquellos que carecen de necrosis y cuyo rango de mitosis es menor de dos figuras de mitosis en una superficie de 2 mm^2 equivalente a 10 campos con el objetivo de alto poder (40X). Los tumores carcinoides atípicos poseen un rango de mitosis de entre 2 a 10 figuras de mitosis en 10 campos con objetivo de alto poder, y/o necrosis focal. Finalmente, los tumores neuroendocrinos de alto grado (tanto carcinoma de células pequeñas como carcinoma neuroendocrino de células grandes) poseen un índice mitótico de 11 o más figuras de mitosis en 10 campos con objetivo de 40X, frecuentemente con extensas áreas de necrosis. El carcinoma de células pequeñas se compone de células con nú-

www.medigraphic.org.mx

cleos hipercromáticos pequeños, redondos a fusiformes, nucléolo ausente y con escaso citoplasma; mientras que el carcinoma neuroendocrino de células grandes posee células de tamaño grande (de tres veces el tamaño de un linfocito), citoplasma abundante poligonal, núcleo con cromatina grumosa con nucléolo prominente.[5,8]

Carcinoma de células pequeñas de pulmón

Etapificación y estrategias terapéuticas

El carcinoma de células pequeñas de pulmón se caracteriza por un tiempo de duplicación rápido y presentar un estado de diseminación y metástasis temprana, así como sensibilidad alta a la quimioterapia. Los procedimientos diagnósticos de etapificación para el cáncer de pulmón de células pequeñas son de importancia para distinguir a pacientes con etapa limitada al tórax, de aquéllos con metástasis distantes, lo cual tiene implicaciones pronósticas y terapéuticas.

La etapificación se refiere a enfermedad limitada o enfermedad extensa basada en la extensión anatómica de acuerdo con la propuesta originalmente descrita por el Grupo Administrativo Estudio de Cáncer de Pulmón de los Veteranos (1973).

La enfermedad localizada se define como: enfermedad confinada localizada a un hemitórax, el mediastino, los ganglios supraclaviculares, la cual en forma segura puede ser incluida en un campo de radioterapia. El resto de los casos se consideran como enfermedad extensa.

Los pacientes con enfermedad limitada tienen supervivencia media de 16 a 24 meses, cuando se tratan con quimioterapia y radioterapia concurrente.

La quimioterapia es la modalidad terapéutica estándar para la enfermedad extensa, la supervivencia media de los pacientes en esta categoría es de siete a 12 meses.

Aun cuando la radioterapia se administra con fines paliativos en estos pacientes, la radioterapia profiláctica a cráneo ha mostrado recientemente disminuir el riesgo de desarrollar metástasis cerebrales y de mejorar la supervivencia libre de enfermedad y la supervivencia global.

Enfermedad localizada

La modalidad combinada con quimioterapia y radioterapia torácica es el tratamiento estándar para pacientes con enfermedad localizada de cáncer de pulmón de células pequeñas. Estudios de largo plazo sugieren que esta modalidad produce una mejoría modesta, pero significativa en la supervivencia de más de 55% de los casos a tres años. La combinación de cisplatino y etopósido es el régimen más ampliamente utilizado. Los estudios clínicos arrojan en forma consistente cifras de 40 a 50% en supervivencia a dos años. El aumento de las dosis en intensidad y densidad no ha mostrado resultados con beneficio consistente, tampoco la administración de agentes adicionales ni los intentos de quimioterapia de mantenimiento.

La duración óptima de la quimioterapia en esta etapa no está claramente definida; sin embargo, no existe beneficio en la supervivencia si ésta se extiende por más de tres a seis meses.

En relación a la dosis y el momento óptimo de la radioterapia, los estudios muestran mejores resultados al administrarla durante el primer o segundo ciclo de quimioterapia. Algunos estudios muestran un beneficio modesto en la supervivencia cuando la radioterapia se administra de forma fraccionada, refiriéndose a dos veces al día durante tres semanas, comparada con una vez al día por cinco semanas.

Los pacientes mayores tienen probabilidades reducidas de ser tratados con la terapia combinada, muestran una menor respuesta a la terapia, lo que resulta en supervivencia más pobre; sin poder precisar si esto sea debido a la edad, a las comorbilidades asociadas, o a las menores dosis administradas.

La evaluación del papel de la cirugía con la resección pulmonar en adición a la quimiorradioterapia no encontró beneficio en la supervivencia global.

www.medigraphic.org.mx

Enfermedad extensa

La quimioterapia debe ser administrada, como en la etapa limitada del carcinoma de células pequeñas, a base de la combinación de platino y etopósido en dosis asociadas a los menores efectos tóxicos secundarios para obtener los mejores resulta-

An Med (Mex) 2010; 55 (3): 154-160

dos en pacientes con enfermedad extensa. Las dosis y horarios utilizados en los programas actuales arrojan un índice de respuesta de 50 a 80% y un índice de respuesta completa de 0 a 30% en pacientes con enfermedad extensa. Un metaanálisis de 19 estudios publicado entre 1981 y 1999 mostró una ventaja significativa en los pacientes que recibieron quimioterapia a base de platino en comparación con aquellos que no recibieron el agente.

El agregar un tercer medicamento, como el paclitaxel, al etopósido y cisplatino no ha mostrado tener ningún beneficio. La duración óptima de la quimioterapia no está claramente definida, pero no hay mejora en la supervivencia cuando la administración de los agentes excede seis meses. El papel de la intensificación de las dosis en pacientes con carcinoma de células pequeñas aún es poco claro.

El tratamiento de elección para enfermedad extensa ha sido únicamente la quimioterapia combinada por cisplatino y etopósido. El carboplatino es equivalente al cisplatino en este escenario. Un reciente estudio aleatorizado comparó el uso del cisplatino con irinotecan o con etopósido en pacientes con enfermedad extensa. Los pacientes tratados con irinotecan y cisplatino tuvieron un aumento en la supervivencia media (12.8 *versus* 9.4 meses) y en el índice de supervivencia a dos años (19.5 *versus* 5.2%) y menores efectos tóxicos hematológicos, pero mayor incidencia de diarrea. El agregar paclitaxel al cisplatino más etopósido para carcinoma de células pequeñas extenso incrementó los efectos tóxicos sin aumentar de manera significativa la ventaja en la supervivencia. Los estudios confirmatorios de irinotecan continúan, pero etopósido o irinotecan en conjunto con cisplatino son apropiados para terapia de primera línea. Otros agentes, como el topotecan son activos en carcinoma de células pequeñas, son útiles en la reincidencia y están siendo evaluados como tratamiento de primera línea.[12]

Pacientes con enfermedad extensa tratados con quimioterapia que han logrado obtener respuesta pueden ser considerados para la administración de radiación profiláctica al cráneo.

La quimioterapia combinada sumada a la terapia de radiación a tórax parece no mejorar la supervivencia en comparación con la quimioterapia sola en pacientes con enfermedad extensa.

Un mayor número de pacientes con enfermedad extensa de esta neoplasia tienen importante deficiencia en su estado general al tiempo del diagnóstico al ser comparados con pacientes con enfermedad limitada. Estos enfermos tienen un pronóstico pobre y muestran menor tolerancia a la quimioterapia intensiva o combinada.[13]

Aun cuando el pronóstico de los pacientes con carcinoma de células pequeñas de pulmón ha cambiado en las últimas décadas, existe necesidad importante del desarrollo de tratamientos innovadores efectivos.

Terapia biológica

En años recientes con el esfuerzo para entender la biología molecular de este tipo de tumores y de explotar este conocimiento para su control terapéutico, ha surgido el desarrollo de las llamadas terapias biológicas. En común con otros tipos de cánceres la expresión aberrante de proteínas, y el desordenamiento de las vías de señalización que regulan varios procesos celulares, las que incluyen proliferación, ciclo celular, apoptosis y angiogénesis, han sido identificados. Existe a su vez la oportunidad de activar la cascada inmunológica dirigida hacia las células de esta neoplasia.

La meta de la terapia biológica en esta neoplasia es el aumentar la eficacia de la quimioterapia estándar y de la radioquimioterapia administrada en forma concurrente o utilizarla como terapia de salvamento a la falla de la terapia estándar.

Con respecto a esto último, los pacientes se pueden clasificar en dos categorías: los que presentan recurrencia, comprendiéndose cuando ésta aparece dentro de 90 días de haber completado la quimioterapia; y los de resistencia sensible después de 90 días de haberla completado. Estas categorías fueron definidas en el contexto de la quimioterapia de segunda línea. Aún no existe claridad de su implicación en las nuevas terapias biológicas.

Las direcciones futuras para el tratamiento se inclinan hacia las terapias blanco, principalmente aquéllas dirigidas a las anormalidades moleculares involucradas en la patogénesis del cáncer de pulmón en vez de los agentes citotóxicos tradiciona-

www.medigraphic.org.mx

les. Una revisión reciente describe estas terapias; algunas de ellas han tenido actividad moderada en su escenario fase 2. Los blancos moleculares son abundantes, siendo el receptor del factor de crecimiento epidérmico el más estudiado. El primer compuesto contra este receptor, *gefitinib*, ha sido aprobado para uso basado en su respuesta tumoral moderada, así como por la mejora en la calidad de vida. Sin embargo, no mostró beneficio adicional cuando fue combinado con la terapia estándar. Están siendo estudiados otros compuestos, como los dirigidos a proteincinasa C, factor de crecimiento endotelial vascular, ciclooxigenasa-2 y farnesil transferasa. Gran parte de la información disponible sobre este tumor no es óptima, los metaanálisis son usados frecuentemente en lugar de los estudios aleatorizados controlados.[14,15]

Con el nuevo armamento terapéutico, el creciente conocimiento de la biología del carcinoma de células pequeñas de pulmón y los diseños innovadores de los protocolos clínicos, en un futuro surgirán paradigmas con alcances significativos en esta enfermedad altamente agresiva.

BIBLIOGRAFÍA

1. Beasley MB, Brambilia E, Travis WD. The 2004 World Health Organization classification of lung tumors. Semin Roentgenol 2005; 40: 90-97.
2. Ito T, Nogawa H, Udaka N et al. Development of pulmonary neuroendocrine cells of fetal hamster in explant culture. Lab Invest 1997; 77: 449-457.
3. Gosney JR. Neuroendocrine cell populations in postnatal human lungs: Minimal variation from childhood to old age. Anat Rec 1993; 236: 177-180.
4. Gosney JR, Sissons MC, Allibone RO. Neuroendocrine cell populations in normal human lungs: A quantitative study. Thorax 1988; 43: 878-882.
5. Gustafsson BI, Kidd M, Chan A, Malfertheiner MV, Modlin IM. Bronchopulmonary neuroendocrine tumors. Cancer 2008; 113: 5-21.
6. Adriaensen D, Brouns I, Pintelon I et al. Evidence for a role of neuroepithelial bodies as complex airway sensors: Comparison with smooth muscle-associated airway receptors. J Apll Physiol 2006; 101: 960-970.
7. Van Lommel A. Pulmonary neuroendocrine cells (PNEC) and neuroepithelial bodies (NEB): Chemoreceptors and regulators of lung development. Paediatr Respir Rev 2001; 2: 171-176.
8. Travis WD. The concept of pulmonary neuroendocrine tumours. In: Travis WD, Brambilla E, Muller-Hermelink HK, Harris CC (eds): World Health Organization Classification of Tumours. Pathology and Genetics of Tumours of the Lung, Pleura, Thymus and Heart. Lyon: IARC Press; 2004.
9. Fink G, Krelbaum T, Yellin A et al. Pulmonary carcinoid: Presentation, diagnosis, and outcome in 142 cases in Israel and review of 640 cases from the literature. Chest 2001; 119: 1647-1651.
10. Zacharias J, Nicholson AG, Ladas GP et al. Large cell neuroendocrine carcinoma and large cell carcinomas with neuroendocrine morphology of the lung: Prognosis alter complete resection and systematic nodal dissection. Ann Thorac Surg 203; 75: 348-352.
11. Nicholson SA, Beasley MB, Brambilia E et al. Small cell lung carcinoma (SCLC): A clinicopathologic study of 100 cases with surgical specimens. Am J Surg Pathol 2002; 26: 1184-1197.
12. Abidin AZ, Garassino MC et al. Targeted therapies in small cell lung cancer. Therapeutic Advances in Medical Oncology 2010; 2: 25-37.
13. Small Cell Lung Cancer Treatment (PDQ). National Cancer Institute: www.cancer.gov 2009.
14. Spira A, Ettinger D. Multidisciplinary Management of Lung Cancer. New Engl J Med 2004; 350: 379-392.
15. Elias A, Baldini E. Last Literature Review 17.3 Small Cell Lung Cancer Treatment. *UpToDate* 2009.

www.medigraphic.org.mx