



QUISTE GIGANTE DE OVARIO

Denis González Pérez¹, Danny Hierresuelo Jiménez², Naybé Misiara Álvarez³

¹Estudiante del 5to año de Medicina. Hospital "Iluminado Rodríguez Rodríguez". Sede Universitaria Municipal de Ciencias Médicas "Dr. José Félix de Vera Suárez", Jagüey Grande, Matanzas.

²Estudiante del 4to año de Medicina. Hospital "Iluminado Rodríguez Rodríguez". Sede Universitaria Municipal de Ciencias Médicas "Dr. José Félix de Vera Suárez", Jagüey Grande, Matanzas.

³Especialista de 1er Grado en Ginecología y Obstetricia. Profesor Instructor. Tutor de la investigación. Hospital "Iluminado Rodríguez Rodríguez".

Correspondencia a: Denis González Pérez. Sede Universitaria Municipal de Ciencias Médicas "Dr. José Félix de Vera Suárez", Jagüey Grande, Matanzas. Correo: biblio2hjg.mtz@infomed.sld.cu

Recibido: 3 de junio de 2014

Aceptado: 24 de septiembre de 2014

RESUMEN

Las masas tumorales en hemiabdomen inferior son causas frecuentes de consulta ginecológica, siendo los quistes de ovarios los más diagnosticados. Alrededor del 80% son benignos y la mayoría de ellos aparecen en mujeres de edades comprendidas entre 20 y 48 años. Se reporta un caso que acude a la consulta de Ginecología del Hospital Iluminado Rodríguez Rodríguez; refiriendo aumento de volumen de la región abdominal, de progresión lenta de aproximadamente cuatro años. El resultado de la biopsia informa Cistoadenoma Mucinoso del Ovario, Hiperplasia Simple Endometrial, Cervicitis Crónica. Hiperplasia de Glándulas Endocervicales, Quistes de Naboth, Trompa y Apéndice Cecal morfológicamente normales.

Palabras clave: ovario, enfermedades del ovario, neoplasias ováricas.

ABSTRACT

Tumor masses in lower abdomen are common causes of gynecological consultation. Within these, ovarian cysts are the most diagnosed. About 80% are benign and most of them occur in young women, aged between 20 and 48 years. A case that reaches the Gynecology Hospital Iluminado Rodríguez Rodríguez in Jagüey Grande, Matanzas is reported; referring bulking in the abdominal region, of slow progression of approximately four years. The result of the biopsy informs mucinous ovarian cystadenoma, endometrial simple hyperplasia, chronic cervicitis, ectocervical glands hyperplasia, Naboth cysts, fallopian tube and cecal appendix morphologically normal

Key words: ovary, ovarian diseases, ovarian neoplasms.

INTRODUCCIÓN

Las masas tumorales en hemiabdomen inferior son causas frecuentes de consulta ginecológica. Dentro de estas, los quistes de ovario son las más diagnosticadas. Hay muchas clases de tumores del ovario, tanto benignos como malignos. Alrededor del 80% son benignos y la mayoría de ellos aparecen en mujeres jóvenes, de edades comprendidas entre los 20 y los 48 años.¹ La experiencia de

la clínica revela la alta incidencia de tumores de ovario en la etapa del climaterio, entre los 35 y 65 años de edad.²

El ovario es un órgano de caracteres polimorfos muy interrelacionados. Diversos factores estructurales y funcionales tienen alguna interacción, de la que puede emanar una enorme capacidad tumoral benigna o maligna, por lo que el ovario se acepta universalmente como el órgano de la patología más diversa.³

En cuanto a la definición del tamaño de los "grandes tumores ováricos" existen muchas versiones, todas ellas conceptualizadas pero con pocos argumentos. Los médicos entusiastas de la laparoscopia, los catalogan como tales a partir de los 10 cm de diámetro⁴; mientras que a los quistes que se identifican durante la etapa neonatal los clasifican como grandes después de los 3 cm.⁵ Otros especialistas los evalúan según el peso y fijan como límite 11,3 kg; un grupo de estudiosos, también de este ámbito, los incluye a partir de más de 12 kg⁶⁻⁸; y algunos, con un peso mayor de 20 kg.⁹

En México, Cano y colaboradores reportaron un quiste de 52 x 40 cm y peso de 22 kg.¹⁰ Bernal publicó otro de 70 x 60 x 50 cm y peso de 30 kilos.¹¹

Estos quistes gigantes de ovario son una entidad rara en la actualidad.^{8, 11} Por definición, un crecimiento quístico del ovario debe tener al menos 2,5 cm de diámetro para ser denominado quiste.¹² En las décadas de los setenta y ochenta, se informaron en la bibliografía mundial 20 casos de quistes mayores de 20 kg. Gómez y colaboradores reportan 14 tumores gigantes de ovario, el más grande pesó 24,33 Kg, de tipo pseudomucinoso.¹³ Machanda y colaboradores describieron un caso de 74 kg.¹⁴ En México, el quiste gigante de ovario con mayor peso fue de 70 Kg, en el Hospital de la Mujer de la Ciudad de México en 1992.¹⁵

Independientemente de envejecer en sus funciones, el ovario no pierde la capacidad de formar tumores de múltiples variedades histológicas. Actualmente, se cree que los tumores del ovario provienen de uno de los tres elementos siguientes: epitelio celómico superficial, células germinales o estroma ovárico. Los tumores benignos del ovario no constituyen un grupo bien definido, pues si bien, alrededor del 75-85% son evidentemente benignos, otros en su evolución pueden malignizarse. El riesgo de presentar tumores epiteliales se incrementa

con la edad, ya que a pesar de la disminución de la función ovárica, este órgano nunca pierde su capacidad para generar tumores.¹⁶

La frecuencia de tumores genitales femeninos reportada por la Organización Mundial de la Salud fuera del embarazo es de 30%. Los más usuales son los tumores del epitelio común del estroma (65%), los de células germinales (25-20%) y los de los cordones sexuales del estroma (6%).¹⁷ Entre los tumores epiteliales, los cistoadenomas serosos representan el 70-50%; el 20% de estos son bilaterales y más comunes en mujeres mayores de 40 años. Los cistoadenomas mucinosos tienen una frecuencia del 25%; solo el 3% son bilaterales y más usuales en mujeres menores de 40 años. Los quistes gigantes tienen una frecuencia menor al 1% y casi siempre se trata de cistoadenomas.

Los tumores intraabdominales extremadamente grandes alteran la anatomía y la fisiología; pueden provocar inmovilidad, compresión de grandes vasos, descompensación cardiopulmonar, dificultades en las técnicas para extraerlos y complicaciones graves trans y postoperatorias.^{18, 19}

El ultrasonido permite hacer diagnósticos oportunos de neoplasias ováricas e intervenciones quirúrgicas poco invasoras, en algunos casos mediante laparoscopia.²⁰

Sin embargo, aún se reportan casos de pacientes con quistes extremadamente grandes que dificultan su extirpación. El abordaje de elección para extirpar un quiste gigante de ovario es la laparotomía infra y supra umbilical, muchas de las veces con incisiones que van desde el pubis hasta el apéndice xifoides. Ante la posibilidad de complicaciones asociadas, como hipotensión supina, dificultades técnicas de la cirugía, sangrado masivo, dehiscencia e infección de la herida quirúrgica, siempre se requiere la participación de un equipo multidisciplinario.²¹

PRESENTACIÓN DEL CASO

Paciente G.V.R., de 65 años de edad y procedencia urbana; con antecedentes patológicos personales de Hipertensión Arterial que lleva tratamiento médico y antecedentes obstétricos de tres gestaciones, tres partos (uno de ellos gemelar) y un aborto espontáneo; menarquia a los 14 años y menopausia a los 52.

Llega a la consulta de Ginecología del Hospital Iluminado Rodríguez del municipio de Jagüey Grande, Matanzas, refiriendo aumento de volumen de la región abdominal, de progresión lenta de aproximadamente cuatro años. No se recogen otros síntomas a la anamnesis.

Examen Físico:

Mucosas: normocoloreadas y normohídricas.

Tejido celular subcutáneo: no infiltrado.

Aparato respiratorio: Murmullo vesicular audible, no estertores, frecuencia respiratoria de 16 respiraciones por minuto.

Aparato cardiovascular: ruidos cardíacos rítmicos y bien golpeados, no soplos, frecuencia cardíaca de 78 latidos por minuto, Tensión Arterial: 120/70 mm Hg.

Abdomen:

Inspección: globuloso.

Auscultación: ruidos hidroaéreos poco audibles por existencia de masa abdominal.

Palpación: no depresible, se palpa tumor abdominal que sobrepasa aproximadamente 5cm la región supraumbilical, no doloroso,

Percusión: matidez a la palpación.

Tacto vaginal: cuello atrófico, útero retraído hacia a la derecha, no dolor a la movilización del cuello, resto: sin alteraciones.

Complementarios:

Hb: 13,8g/l; Hto: 0,41/l; Eritrosedimentación: 5 mmol/l; Leucograma: 8,5x10⁹mmol/l (seg: 0,64; mono: 0,01; linf: 0,35); Glicemia: 5,7mmol/l; Creatinina: 74,7mmol/l; Proteína C reactiva: negativa; Exudado vaginal, Coloración de Gram y Cultivo de Cuello: negativos.

Ultrasonido Ginecológico: imagen multilobulada con variados tabiques gruesos y alto contenido de celularidad, que se corresponde con tumor ovárico gigante. El tabique mayor mide 10,8 cm. Resto de genitales internos sin alteraciones. Útero de 51,6 mm, Bazo y Riñón Izquierdo normales, no se puede visualizar ganglios epigástricos por lo grande del tumor, no se constata líquido ascítico.

Por el cuadro clínico y los resultados de los complementarios se decidió realizar tratamiento quirúrgico.

Durante el preoperatorio fueron administrados: Cefalosporinas, Metronidazol y Gentamicina, antibióticos de amplio espectro, como uso profiláctico.

Informe Operatorio:

Previa asepsia y antisepsia de la región abdominal, se utiliza anestesia general endotraqueal. Se realiza laparotomía exploratoria con incisión paramedia izquierda, se visualiza quiste gigante de ovario izquierdo, el cual se retira, se realiza histerectomía total abdominal con doble anexectomía, además de apendicectomía profiláctica. Sangramiento normal, no complicaciones ni accidente operatorio. Paciente que sale bien del salón, se traslada a Sala de Recuperaciones.

Fig. 1: Tumor de ovario

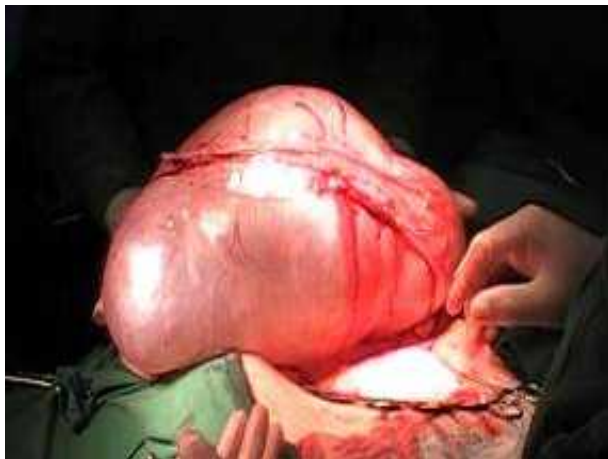
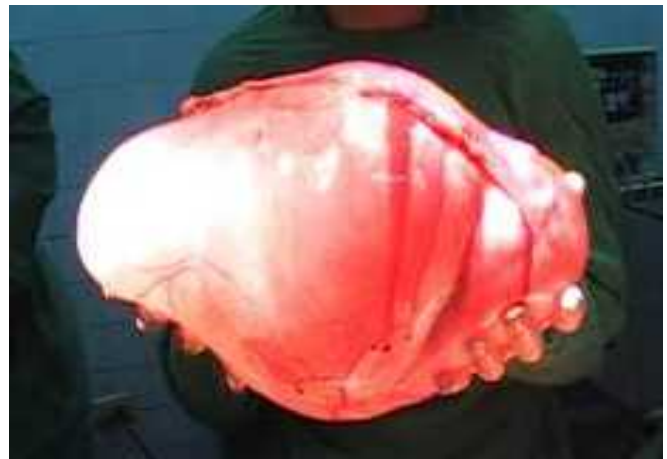

Fig. 2: Tumor de ovario



Informe de Biopsia: B-112-4430 fecha 29/06/2012. Diagnóstico: Cistoadenoma mucinoso del ovario, Hiperplasia Simple Endometrial. Cervicitis Crónica. Hiperplasia de Glándulas Endocervicales, Quistes de Naboth, Trompa y Apéndice Cecal morfológicamente normales.

DISCUSIÓN

Los quistes ováricos son más frecuentes en el período comprendido entre los 20 y los 48 años¹ (en el caso de esta paciente 65 años). Se clasificó como quiste ovárico gigante debido a que cumplía los requisitos para ello, como un diámetro superior a 10 cm⁴ y un peso mayor a 11,3 kg⁶⁻⁸. Paciente asintomática con gran masa abdominal. Durante el acto quirúrgico la descompresión brusca del

abdomen puede producir vasodilatación esplácnica con hipotensión aguda, incremento del retorno venoso e insuficiencia cardíaca; así como dificultad respiratoria secundaria a la distensión diafragmática y flacidez muscular, lo que no ocurrió en esta paciente.¹⁴

El Cistoadenoma Mucinoso alcanza un mayor tamaño y generalmente, es multilobulado. Su contenido es mucoide y en el transoperatorio se debe evitar la ruptura de su cápsula porque provocaría el Pseudomixomaperitoneal de evolución y pronóstico graves, caquecquizante por la siembra peritoneal. Aunque es una tumoración benigna, se comporta como maligna y lleva hacia la muerte debido al desequilibrio hidromineral y proteíca.¹²

Los tumores mucinosos representan el 10-15% de todos los tumores ováricos. Cerca del 80% son benignos y el resto tumores borderline y carcinomas. La clasificación de los tumores mucinosos de ovario ha cambiado notablemente durante los últimos 50 años debido a:

- La separación de los tumores mucinosos borderline de los carcinomas mucinosos.
- La introducción de una variante de tumor mucinoso borderline con carcinoma intraepitelial.
- La observación de que la mayor parte de los tumores mucinosos quísticos de ovario asociados a pseudomixoma peritoneal son en realidad metástasis de origen apendicular.
- El reconocimiento cada vez mayor de las metástasis de los adenocarcinomas intestinales y pancreáticos que, hasta hace poco tiempo, se confundían con tumores mucinosos ováricos, tanto borderline como carcinomas.

Los tumores ováricos mucinosos se clasifican en benignos, borderline y malignos dependiendo del grado de proliferación celular, la atipia nuclear y la presencia o ausencia de invasión del estroma. A diferencia de los tumores serosos, que son típicamente homogéneos, los mucinosos son frecuentemente heterogéneos. En un mismo tumor pueden coexistir componentes benignos, borderline e invasivos. Además, no es infrecuente que el componente maligno varíe desde carcinoma no invasivo a invasivo y de carcinoma bien diferenciado a mal diferenciado o incluso carcinoma anaplásico.¹³

Estos tumores suelen ser asintomáticos y la clínica estará determinada por el crecimiento desmesurado, que conlleva a una masa abdominal palpable, dolor abdominal o síntomas derivados de la obstrucción o irritación del aparato urinario o del recto.

La pobre expresividad clínica de estos procesos posterga la concurrencia de las mujeres a consulta y el cuadro evoluciona por lo común de forma más o menos prolongada, a no ser que presente alguna complicación o exista un compromiso orgánico o funcional de los tejidos vecinos. Los tumores benignos tienen un buen pronóstico. Las complicaciones más frecuentes son la torsión y la infección (tres cifras de Eritrosedimentación). La paciente evoluciona hacia un cuadro de abdomen agudo con un tratamiento quirúrgico de urgencia. Otras complicaciones son la hemorragia intratumoral y peritoneal, la ruptura de la cápsula, la necrosis y las siembras peritoneales.²¹

Existe un viejo aforismo que reza: "Tumor de ovario diagnosticado, tumor de ovario operado". Veamos en qué consiste esta afirmación. El especialista asume una actitud conservadora, de observación y seguimiento por clínica y ultrasonografía cuando el tumor es quístico, asociado con irregularidades menstruales o ante la evidencia de enfermedad inflamatoria pélvica como causa de la tumoración anexial presente. Pero si hay dolor severo, hemorragia interna en el ovario(s) o infección asociada con ovario(s) aumentado de tamaño, se requiere una operación inmediata. El tratamiento quirúrgico se establece de acuerdo con el tipo de tumor (benigno o maligno) y con el estadio clínico pre o transoperatorio.¹⁸

Uno de los principales dilemas a los que se enfrenta el ginecólogo ante un caso de tumor gigante de ovario es su extracción completa o la punción previa y descompresión,¹⁴ las dificultades técnicas y la posibilidad de que sea maligno. Además de las problemáticas técnicas de la cirugía, la sobredistensión abdominal, la compresión de grandes vasos, las alteraciones ventilatorias y los cambios hemodinámicos importantes inmediatamente después de la inducción anestésica, que complican aún más la intervención quirúrgica.¹⁸

La incisión abdominal depende de las preferencias del cirujano; sin embargo, generalmente se requieren incisiones desde el pubis hasta el apéndice xifoides,¹⁹

con alto riesgo de dehiscencias, hematomas e infección. Las complicaciones que más se han reportado son hipotensión perioperatoria, hemorragia, complicaciones pulmonares incluyendo neumonía, atelectasia aguda, edema pulmonar, hipoxia.¹⁴ En la actualidad, el ultrasonido, la tomografía axial computarizada, en ocasiones la resonancia magnética y los marcadores tumorales, son elementos indispensables en la evaluación preoperatoria. Con estas herramientas el riesgo de malignidad en casos de quistes simples y marcadores tumorales negativos se reduce en forma considerable.²⁰ Existen reportes de extracción de quistes gigantes de ovario mediante aspiración o laparoscopia, siempre y cuando el peso del tumor no supere los 10 kg.^{15,16}

La extirpación quirúrgica de grandes tumores intraabdominales representa solo el inicio y un simple aspecto del tratamiento, pues existen alteraciones metabólicas, desequilibrio de líquidos y electrolitos, y pérdida súbita del peso de la paciente por la extracción del tumor, que en algunos casos representa más del 50% de su peso. La mayoría de los autores opinan que el tratamiento de grandes tumores intraabdominales requiere ser individualizado y la combinación de tratamiento quirúrgico, médico y anestesia especializada debe encaminarse a evitar o disminuir las descompensaciones cardiopulmonares y circulatorias, comunes en pacientes con estas características.^{14, 19, 20-22}

Los tres aspectos principales para el tratamiento óptimo son: contar con un equipo multidisciplinario especializado, extirpar el tumor íntegro, una incisión especial y la técnica reconstructiva correspondiente.²³

La posibilidad de poder encontrar quistes gigantes suscita la reflexión de la necesidad de impulsar aún más la educación en salud a la población y mover la conciencia de los profesionales de este sector, para que cuando no tengan a la mano los recursos tecnológicos acudan a la simple exploración abdominal o pélvica, que permita llegar a un diagnóstico oportuno y ofrecer mejor atención a las pacientes.

REFERENCIAS BIBLIOGRÁFICAS

1. Jones HW, Went AC, Bromet LS. Tumores del ovario. En: Berek J, Adashi E, Hillard P. Tratado de Ginecología de Novak. 1ª Edición. México: Mc Graw Hill; 1998. p. 490-94.
2. Disaia PJ, Creasman WT. Oncología Ginecológica Clínica. 5a ed. Madrid: Harcourt Brace; 1999.

3. Grases PJ. Ovario: trastornos benignos. En: Patología Ginecológica. Bases para el diagnóstico morfológico. Barcelona: Masson; 2003. p. 132-135.
4. Salem HA. Laparoscopic excision of largen ovarian cysts. J Obstet Gynaecol Res 2002; 28: 290-294.
5. Rodríguez GR, Lomelí RM, Rodríguez GL. Diagnóstico prenatal de quiste de ovario fetal, resolución espontánea postnatal. Ginecol Obstet Mex 2000; 68: 349-352.
6. Bernal Martínez S, Luna Benítez I, Olivares Valencia CV, Villa Villagrana F. Quiste de ovario gigante. Informe de un caso. Ginecol Obstet Mex 2001; 69: 259-261.
7. Ottesena M, Rosea M. Giant ovarian tumor masked by obesity. Acta Obstet Gynecol Scand. 1994; 73: 349-351.
8. Cano LH, Cano AHE, Cano AFD. Quiste de ovario de 38 kg. Reporte de un caso y revisión de la bibliografía. Ginecol Obstet Mex 2007; 75(8): 484-487.
9. Quintana González JA, Godoy Rivero R, O´reilly Jiménez T. Quiste de ovario gigante. Informe de un Caso. GinecObstet Mex. 2001; 69(7): 259-261.
10. Sutton GP, Rogers RE, Hurd WW. Gynecology. In: Schwartz SI, TomShire G, Spencer FC, Daly JM, Fischer JE, Galloway AC, et al. Principles of Surgery. New York: MvGraw-Hill; 1999.
11. Machanda R, Kriplani A. Giant malignant ovarian tumor: a case report. International Journal of Gynecological Cancer. 2005; 15(6): 1135-37.
12. Zamora-Garza M, Rizo J, Dominguez A. Giant ovarian cyst: case report. Am J Obstet Gynecol April 1992; 166(4): 1247-8.
13. Lee KR, Tavassoli FA, Prat J, Dietel M, Gersell DJ. Tumours of the ovary and peritoneum. In: Tavassoli FA, Devilee P. World Health Organization Classification of tumours. Pathology and genetics of tumours of the breast and female genital organs. Lyon 2003: 113-202.
14. Hunter DJS. Management of massive ovarian cyst. Obstet Gynecol 1990; 56(2):254-5.
15. Sagiv R, Golan A, Glezerman M. Laparoscopic management of extremely large ovarian cysts. Obstet Gynecol 2005; 105(6): 1319-22.
16. Goh SM, Jam J, Loh SF, Wong A. Minimal access approach to the management of large ovarian cysts. Surg Endosc Jan 2007; 21(1): 80-83.
17. Menahem S, Shvartzman P. Giant ovarian cyst mimicking ascites. J Fam Pract. 1994; 39:479-481.
18. Kuczkowski KM. Large ovarian cyst as a cause of aortocaval compression. Anaesthesia 2004; 59: 1148.
19. Mulayim B, Gurakan H, Dagli V, Mulayim S, Aydin O, Akkaya H. Unaware of a giant serous cyst adenoma: a case report. Arch Gynecol Obstet 2006; 273: 381-3.
20. Murta EFC, Nomelini RS. Early diagnosis and predictors of malignancy of adnexal masses. Curr Opin Obstet Gynecol 2006; 18: 14-19.
21. Hoile RW. Hasards in the management of large intraabdominal tumors. Ann R Coll Surg Eng 1976; 58:393-7.
22. Bezjian AA, O'Leary JA. A massive (121-lb) ovarian tumor-preoperative siphonage and excision. A case report. Obstet Gynecol 1971; 38(2):214-6.
23. Dotters DJ, Katz VJ, Currie J. Massive ovarian cyst: a comprehensive surgical approach. Obstet Gynecol Surv 1988; 43(4):191-6.