



## Acta de Otorrinolaringología & Cirugía de Cabeza y Cuello

www.revistaacorl.org



### Trabajos Originales

# Estapedotomía con abordaje totalmente endoscópico para el manejo de otoesclerosis: experiencia de un hospital en Bogotá

## Total endoscopic stapedotomy for otosclerosis: the experience of a hospital in Bogota

Ángela María Campos Mahecha\*; Ana M. Otoy-Tono\*; Lina Piñeros\*\*; Katherine Prieto-Sánchez\*\*\*, Alejandra M. Mosquera-Díaz. \*\*\*

\* Otorrinolaringóloga, Otóloga y Otoneuróloga – Fundación Universitaria de Ciencias de la Salud – Hospital Infantil Universitario de San José. Bogotá, Colombia.

\*\* Otorrinolaringóloga, Fundación Universitaria Ciencias de la Salud.

\*\*\* Residente de Otorrinolaringología, Fundación Universitaria Ciencias de la Salud.

Forma de citar: Campos Mahecha ÁM, Otoy-Tono AM, Piñeros L, Prieto-Sánchez K, Mosquera-Díaz AM. Estapedotomía con abordaje totalmente endoscópico para el manejo de otoesclerosis: experiencia de un hospital en Bogotá. Acta otorrinolaringol. cir. cabeza cuello. 2020;48(1):30-45. Doi: 10.37076/acorl.v48i1.515

### INFORMACIÓN DEL ARTÍCULO

#### Historia del artículo:

Recibido: 10 de Diciembre de 2019

Evaluado: 23 de Abril de 2020

Aceptado: 02 de Mayo de 2020

#### Palabras clave (DeCS):

Otoesclerosis, estapedotomía endoscópica, hipoacusia conductiva.

### RESUMEN

**Objetivo:** describir la experiencia en el manejo quirúrgico de la otoesclerosis con estapedotomía totalmente endoscópica en el Servicio de Otología del Hospital Infantil Universitario de San José en Bogotá, entre enero 2017 y diciembre 2018. **Métodos:** estudio descriptivo de serie de casos con recolección prospectiva, en el cual se evaluaron los pacientes con diagnóstico de otoesclerosis manejados con estapedotomía endoscópica para determinar hallazgos audiológicos prequirúrgicos, detalles de técnica quirúrgica, desenlace auditivo y complicaciones. **Resultados:** se incluyeron 10 pacientes con otoesclerosis manejados con estapedotomía totalmente endoscópica. La mediana del GAP aero-óseo (GAO) preoperatorio fue 22,4dB (RIQ 15,6-28,3), logaudiometría con mediana de discriminación del lenguaje al 100% a 72,5dB (RIQ 67,5-77,5). GAO postoperatorio (POP) de 5,3db

#### Correspondencia:

Ángela María Campos Mahecha  
angemcampos@gmail.com

Dirección: Carrera 52 # 67a-71, Bogotá, Colombia.

Hospital Infantil de San José, Servicio de Otorrinolaringología.

Teléfono: +57 (313) 318-8686

(RIQ 3,87-6,61), una mediana de logaudiometría al 100% de 50dB (RIQ 46,25-61,25). El 90% de pacientes requirió movilización del nervio cuerda del tímpano, ninguno con sección del mismo. El 90% requirió fresado de la pared posterosuperior. El 30% presentó prociencia del nervio facial grado 1. El 30% presentó disgeusia en el POP temprano que persistió en dos pacientes a los 3 meses POP. El 60% presentó vértigo en el POP inmediato, todos con resolución a los 3 meses. Ningún paciente presentó dolor en el POP inmediato, solo un paciente presentó dolor leve a los 8 días. *Conclusión:* la estapedotomía totalmente endoscópica para el manejo de la otosclerosis, ha demostrado ser una opción terapéutica segura con alta tasa de éxito, mejoría auditiva con un cierre GAO exitoso y bajo riesgo de complicaciones.

#### ABSTRACT

#### Key words (MeSH):

Otosclerosis, endoscopic stapedotomy, conductive hearing loss

*Objective:* to describe the experience in the surgical management of otosclerosis with total endoscopic stapedotomy in the Otology Department of the Hospital Universitario Infantil de San José in Bogotá, between January 2017 and December 2018. *Methods:* descriptive case series. Patients diagnosed with otosclerosis who were managed with endoscopic stapedotomy were evaluated to determine preoperative audiologic testing, details of the surgical technique, auditory outcomes and complications. *Results:* ten cases of otosclerosis managed with endoscopic stapedotomy were included. The median preoperative air-bone gap (ABG) was 22,4 DB (IQR 15.6-28.3) and in the speech audiometry the median speech discrimination was 100% at 72.5 dB (IQR 67.5-77, 5). The postoperative ABG was 5.3 dB (IQR 3,87-6,61) and in the speech audiometry the median speech discrimination was 100% at 50 dB with a (IQR 46.25-61.25). 90% of the patients required mobilization of the corda tympani nerve and none required section of it. 90% required drilling or curettage of the scutum. 30% presented with grade 1 facial nerve prolapse. 30% presented disgeusia, 60% immediate postoperative vertigo with resolution at 3 months and no patient presented pain in immediate postoperative. *Conclusion:* endoscopic stapedotomy for the management of otosclerosis has proven to be a safe treatment option with high success rates, auditory improvement with a successful ABG closure and low risk of complications.

#### Introducción

La otosclerosis es una enfermedad ósea selectiva del hueso temporal, multifactorial (factores ambientales y genéticos) que compromete la cápsula ótica. Se caracteriza por la presencia de remodelación ósea anormal, que genera resorción y formación de depósitos óseos con proliferación vascular (1). Esta patología ocurre en la capa endocondral del hueso temporal. El sitio más común de ocurrencia de la otosclerosis es la *fissula ante fenestram* (80%), ubicada anterior a la platina del estribo; también se puede presentar en la ventana redonda (30%), región pericoclear (21%) y anterior al canal auditivo interno (19%) (2). A medida que la lesión se extiende, inmoviliza la platina del estribo y produce una hipoacusia conductiva progresiva (otosclerosis clínica), lo que constituye una de las causas más comunes de hipoacusia adquirida. En algunos casos, la lesión puede extenderse hacia la cóclea y dar lugar a una hipoacusia neurosensorial irreversible, que ocurre en el 10% de los pacientes (3). Sin embargo, la mayoría de las lesiones son pequeñas y asintomáticas (otosclerosis histológica). Los pequeños focos histológicos son

diez veces más frecuentes que las lesiones extensas, las cuales tendrán manifestaciones clínicas (4).

En los hallazgos audiológicos se evidencia una caída de la vía aérea, con predominio en las frecuencias graves; se puede acompañar de un descenso en los umbrales de conducción ósea de 5 dB en 500 Hz, 10 dB en 1000 Hz, 15 dB en 2000 Hz y 5 dB en 4000 Hz, lo que constituye la escotadura de Carhart. Esta no es una caída real de la vía ósea si no un artefacto producido por la disminución de la contribución a la vía ósea por parte de la cadena osicular comprometida, lo cual se resuelve posterior a la recuperación de su movilidad con el tratamiento quirúrgico. El timpanograma es de tipo As secundario a rigidez de la cadena osicular y los reflejos estapediales están ausentes (5).

El inicio de los síntomas ocurre hacia la tercera década de la vida y se presenta de forma bilateral en el 80% de los casos. Tiene una prevalencia reportada de 3 por cada 1000 individuos. Es predominantemente una enfermedad de caucásicos, rara en la población negra (1%), orientales e indígenas americanos. La incidencia entre los orientales y suramericanos es la mitad a la descrita en los caucásicos.

Esta distribución étnica se correlaciona con su distribución geográfica a nivel mundial.

Existe una clara predisposición genética que afecta el 50%-60% de los individuos con historia familiar de otosclerosis, con un patrón de transmisión autosómico dominante y una penetrancia del 40%. Ocurre dos veces más en mujeres que en hombres (2). El tratamiento de la otosclerosis es quirúrgico y está indicado cuando hay una fijación del estribo, que se demuestra por un gap aero-óseo (GAO) mayor o igual a 30dB en las frecuencias del habla, o acimetría con un diapason 512 Hz con Rinné negativo (6). El manejo quirúrgico se realiza con el fin de restaurar la conducción del sonido a través de la cadena osicular y mejorar la hipoacusia de tipo conductivo.

Durante muchos años esta cirugía, descrita por Shea en 1956, se ha realizado bajo una técnica clásica con el uso del microscopio. La técnica original ha sufrido múltiples modificaciones, como cambios en el orden de los pasos quirúrgicos, movilización del estribo, fragmentación del estribo, fenestraciones pequeñas de la platina o platinectomías de forma parcial o total (7). Actualmente la estapedotomía se realiza principalmente bajo visión microscópica, con buenos resultados; pero, debido al desarrollo de lentes de endoscopia más delgados y al uso cada vez más difundido de técnicas mínimamente invasivas, surge la necesidad de evaluar el desempeño de esta nueva técnica para la realización de este procedimiento.

La visualización endoscópica del oído permite obtener un campo visual más amplio, lo cual es especialmente útil en pacientes con condiciones poco favorables para el abordaje transcanal; por ejemplo, pacientes con conductos auditivos externos estrechos (8). El abordaje endoscópico además, permite obtener un mayor detalle anatómico de las estructuras del oído medio y visualizar áreas que normalmente son de difícil acceso con el microscopio. Así mismo, permite una mejor comprensión del procedimiento quirúrgico por parte del personal en entrenamiento (9).

En los últimos 3 años en el servicio de Otolología del Hospital Infantil Universitario de San José se ha utilizado el abordaje totalmente endoscópico para el manejo quirúrgico de la otosclerosis obteniendo resultados satisfactorios en términos de mejoría auditiva. Por lo anterior, se realizó un estudio de serie de casos con recolección prospectiva entre enero de 2017 y diciembre de 2018 para determinar hallazgos prequirúrgicos, detalles de la técnica quirúrgica y documentar tanto el desenlace auditivo como las complicaciones.

## Metodología

Se realizó un estudio observacional descriptivo de serie de casos, de recolección prospectiva, donde se incluyeron pacientes con diagnóstico de otosclerosis manejados quirúrgicamente con estapedotomía totalmente endoscópica en el Hospital Infantil Universitario de San José entre enero de 2017 y diciembre de 2018. Se eligieron pacientes con

diagnóstico de otosclerosis, con audiológicos que reportaron hipoacusia conductiva o mixta unilateral o bilateral con GAO corregido mayor o igual a 25 dB en frecuencias entre 500 y 3000 Hz.

El promedio tonal auditivo (PTA) preoperatorio y postoperatorio de la vía ósea y la vía aérea, se calculó con las frecuencias 500 Hz, 1000 Hz, 2000 y 3000 Hz. (14) El GAO se calculó restando el PTA de la vía aérea al PTA de la vía ósea. La corrección del GAO se realizó en los pacientes con audiometrías con escotadura de Carhart y descenso en los umbrales de conducción ósea en las frecuencias 500 Hz, 1000 Hz, 2000 Hz y 4000 Hz sumando a cada frecuencia 5, 10, 15 y 5 dB, respectivamente.

Otros criterios que se tuvieron en cuenta fueron, discriminación del lenguaje mayor al 70%, ausencia de reflejos estapediales, acimetría con diapason de 512 Hz con Rinné negativo del lado afectado y Weber hacia el peor oído; además de tomografía computarizada (TC) de oídos normal o compatible con otosclerosis. Se excluyeron los pacientes con alteración del gusto y vértigo antes de la cirugía.

El procedimiento de recolección de datos se realizó en tres fases: a) preoperatoria, b) intraoperatoria y c) postoperatoria.

- a) *Fase preoperatoria*: minutos antes del procedimiento quirúrgico se recolectaron los siguientes datos:
  - Edad, sexo, oído enfermo.
  - Audiometría, logaudiometría, impedanciometría y gap aéreo - óseo.
- b) *Fase intraoperatoria*: se contabilizó el tiempo quirúrgico desde la introducción del endoscopio al conducto auditivo externo (CAE) hasta cuando se terminaba de colocar el Spongostan®, una vez reposicionado el colgajo timpanomeatal. Se describió la necesidad de movilización o sección del nervio cuerda del tímpano. Durante la cirugía se determinó si la pared posterosuperior del CAE (scutum), no permitía instrumentar o visualizar, adecuadamente, el estribo y el nicho de la ventana oval; en este caso, se definía la necesidad de fresado o curetaje. También se describió si había prociencia del facial; en caso de presentarse, se determinaba el grado según la escala de Rohtr (Anexo 1) (10).
- c) *Fase postoperatoria*
  - **Postoperatorio día 0**  
Una hora después del traslado a sala de recuperación se valoraron las siguientes variables: a. Dolor, mediante la escala análoga del dolor; b. Presencia de vértigo y c. Parálisis facial mediante escala de House Brackamnn.
  - **Postoperatorio día 8**  
Se evaluó: a. Dolor, mediante escala visual análoga; b. Vértigo mediante escala de discapacidad vestibular (11) y c. Presencia y severidad de alteración del gusto (12).
  - **Postoperatorio día 15**  
Se registró la presencia de parálisis facial mediante la escala de House Brackamnn (13).

- **Postoperatorio día 30**

Se documentó: a. Vértigo mediante escala de discapacidad vestibular (11) y b. Presencia y severidad de alteración del gusto (12).

- **Postoperatorio día 90**

Se evaluó: a. Audiometría tonal (PTA postoperatorio y cierre del GAO). Un cierre exitoso del GAO se define como PTA por vía aérea postoperatorio, menor a 10 dB con respecto al PTA preoperatorio (14); b. Logoaudiometría (discriminación del lenguaje postoperatorio) y c. Presencia y severidad de alteración del gusto (12).

El estudio comenzó en enero de 2017, año en el cual se inició la técnica totalmente endoscópica para manejo de otosclerosis en el hospital. Se registraron los resultados en una base de datos de Microsoft Excel® 2017 y el análisis estadístico se realizó con el programa Stata 13®. Se describieron las variables cualitativas mediante la distribución de frecuencias absolutas y relativas y las variables cuantitativas mediante medianas y rangos intercuantílicos (RIQ). Esta investigación fue aprobada por el comité de ética del Hospital Infantil Universitario de San José y por el Comité de Investigaciones de la Fundación Universitaria de Ciencias de la Salud. Fue considerada como una investigación sin riesgo y se cumplió con el requisito de firma de consentimiento informado por los pacientes, aceptando su participación en el estudio.

### Técnica quirúrgica

El procedimiento se realizó bajo anestesia general y con un abordaje transcanal totalmente endoscópico. La ubicación de la sala de cirugía fue con el anestesiólogo a los pies del paciente; instrumentación del lado del cirujano, a la cabeza del paciente; y la torre de video frente al cirujano. Se utilizaron lentes de 0° y 30°, de 2,7 mm de diámetro y 14 cm de longitud. Se realizó la cirugía con el set de instrumental endoscópico de Panetti. Se realizó la técnica quirúrgica de pasos invertidos de Fisch en todos los pacientes. En la **figura 1** se puede observar el paso a paso de la técnica quirúrgica.

### Resultados

Durante el periodo del estudio, diez pacientes diagnosticados con otosclerosis que cumplieran los criterios de inclusión, fueron manejados quirúrgicamente mediante una estapedotomía con abordaje totalmente endoscópico con pasos invertidos de Fisch. El promedio de edad de los pacientes fue de 40,2 años (14,4), el 60% de los casos corresponde a mujeres (**Tabla 1**). La mediana del GAO preoperatorio fue de 22,4 dB (RIQ 15,6-28,3), con un GAO corregido de 30,9 (25,6-38,1), en la logoaudiometría la mediana de discriminación del lenguaje fue de 100% a 72,5 dB (RIQ 67,5-77,5). La mediana del PTA preoperatorio, por vía aérea, fue de 51,87 (45,1-56,66) (**Tabla 2, Figura 2**).

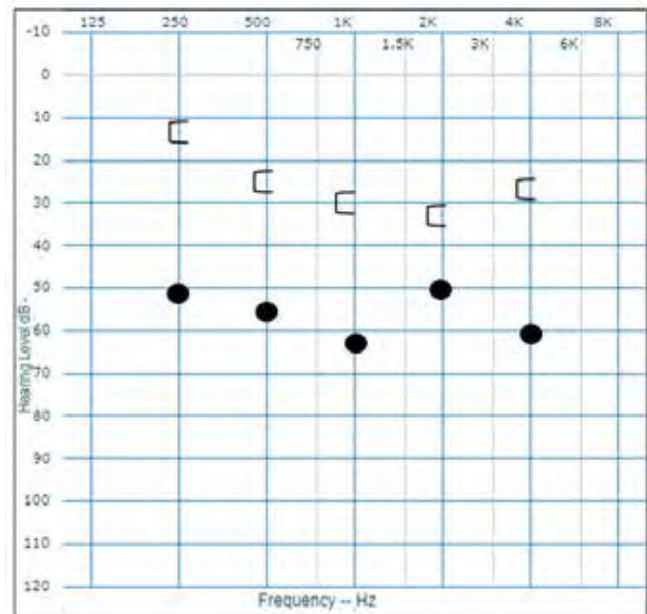
**Tabla 1.** Características basales de los pacientes con diagnóstico de otosclerosis y hallazgos intraoperatorios

Característica	Total n: 10
Edad, años, Media (DE)	40,2 (14,4)
Sexo, n (%) Femenino	6 (60%)
Hallazgos intraoperatorios, n (%)	
Movilización de la cuerda del tímpano	9 (90%)
Sección de la cuerda del tímpano	0 (0%)
Fresado de pared posterior	9 (90%)
Tiempo de fresado (seg.) Media (DE)	61,4 (46,1)
N. Facial prociacente	3 (30%)
Tiempo quirúrgico (min) Media (DE)	90,1 (56,7)

**Tabla 2.** Desenlaces audiológicos: PTA, GAO y discriminación del lenguaje pre y postoperatoria

	Prequirúrgico	Postoperatorio
PTA (dB); Mediana (RIQ)	51,87 (45,1-56,66)	28,73 (21,25-36,55)
GAO (dB); Mediana (RIQ)	22,4 (15,6-28,3)	5,3 (3,87-6,61)
GAOc (dB); Mediana (RIQ)	30,9 (25,6-38,1)	
Discriminación del lenguaje; Mediana (RIQ)	100% a 72,5 dB (67,5-77,5 dB)	100% a 50 dB (46,25-61,25 dB).

RIQ: rango intercuantílico GAOc: GAO corregido.



**Figura 2.** Audiometría promedio prequirúrgica

El 90% de los pacientes requirió movilización del nervio cuerda del tímpano y ninguno sección del mismo. El 90% requirió fresado o curetaje del scutum, con un promedio de tiempo de 61,4 segundos. El 30% presentó prociencia del nervio facial grado 1. El promedio de tiempo quirúrgico fue de 90,1 minutos (**Tabla 3**).

El GAO postoperatorio fue de 5,3 dB (RIQ 3,87-6,61) y en la logoaudiometría la mediana de discriminación del lenguaje fue de 100% a 50 dB con un RIQ de 46,25-61,25. El PTA POP promedio fue de 28,73 (21,25-36,55) (véase **Tabla**



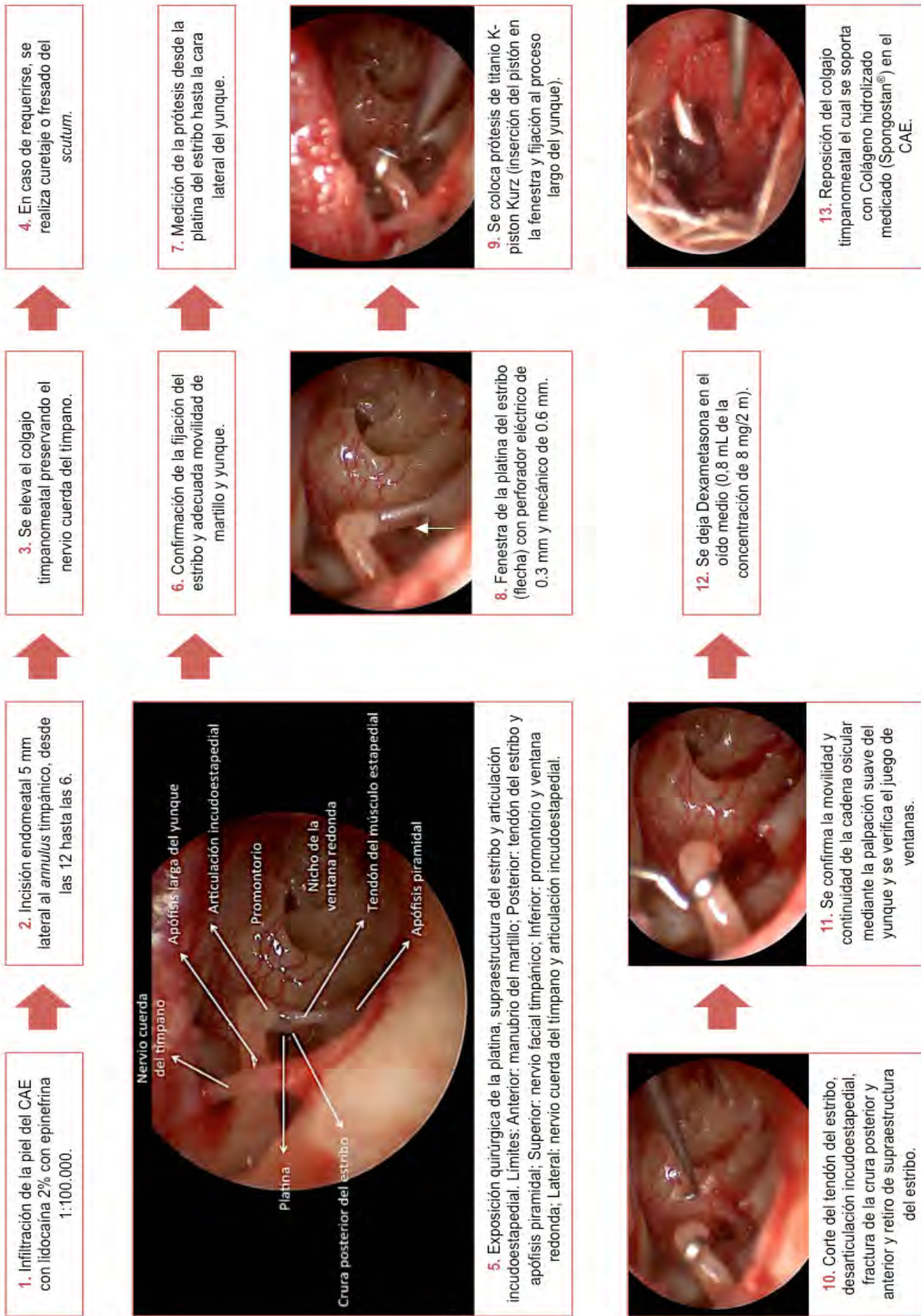


Figura 1. Paso a paso de la técnica quirúrgica: Estapedotomía endoscópica con pasos invertidos de Fisch.

2, **Figura 3**). El 90% de los pacientes presentaron un cierre del GAO exitoso por debajo de 10 dB (**Tabla 3**).

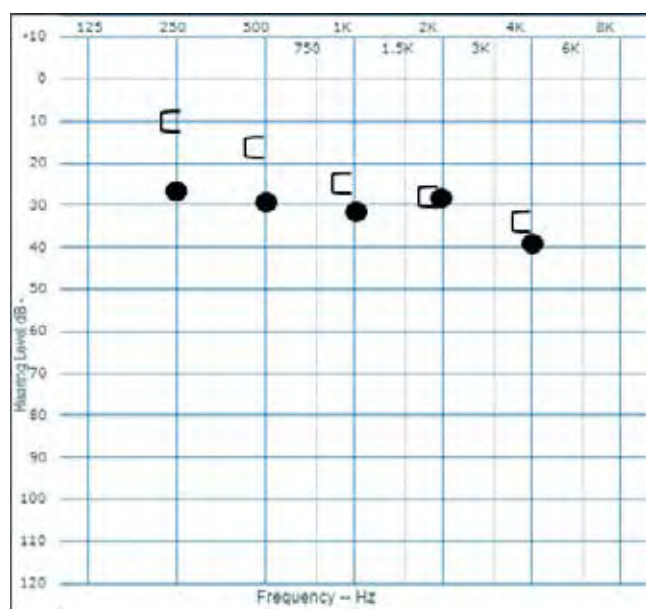


Figura 3. Audiometría promedio postoperatoria

En cuanto al seguimiento POP en el día 0, ningún paciente presentó dolor. El 60% de los pacientes presentaron vértigo y ningún paciente presentó parálisis facial. En el día 8 de POP, 1 paciente presentó dolor leve calificada en 3 mediante una escala visual análoga (EVA), 3 pacientes (30%) presentaron vértigo y 3 disgeusia leve. El día 15 no se evidenció parálisis facial en ninguno de los pacientes. En el día 30 de seguimiento ningún paciente presentó vértigo, 3 pacientes persistieron con disgeusia leve y a los 90 días POP, sólo dos pacientes persistieron con disgeusia leve, que no afectaba su calidad de vida (**Tabla 3**).

Tabla 3. Síntomas postoperatorios en pacientes manejados con estapedotomía endoscópica

Característica	Total n:10
<b>Síntomas Postoperatorios día 0, n (%)</b>	
Dolor	0 (0%)
Vértigo	6 (60%)
Parálisis facial	1 (10%)
<b>Síntomas Postoperatorios día 8, n (%)</b>	
Dolor	1 (10%)
Vértigo	3 (30%)
Alteración del gusto	3 (30%)
<b>Síntomas Postoperatorios día 15, n (%)</b>	
Parálisis facial	0 (0%)
<b>Síntomas Postoperatorios día 30, n (%)</b>	
Vértigo	0 (0%)
Alteración del gusto	3 (30%)
<b>Síntomas Postoperatorios día 90, n (%)</b>	
Alteración del gusto	2 (20%)
<b>Cierre exitoso del GAO n (%)</b>	9 (90%)

## Discusión

La estapedotomía se ha considerado la cirugía reina del oído ya que requiere precisión, habilidades finas y un amplio conocimiento de la anatomía microquirúrgica del oído. Adicionalmente, su objetivo es ofrecer resultados auditivos óptimos en el postoperatorio temprano (8). Los endoscopios se introdujeron en la cirugía otológica en los últimos 15 años, brindando los grandes beneficios de la visualización endoscópica y la posibilidad de ofrecerle al paciente un abordaje mínimamente invasivo (8). Actualmente, la técnica endoscópica en cirugía de oído tiene múltiples aplicaciones. Puede ser utilizada de forma única en procedimientos como miringoplastias, timpanoplastias con reconstrucción de cadena osicular, entre otros; o como ayuda al microscopio en otros como la mastoidectomía y cirugía de colesteatoma extenso (8).

Este estudio de serie de casos describe la experiencia en el manejo de 10 pacientes con otosclerosis llevados a estapedotomía totalmente endoscópica en el Hospital Infantil Universitario de San José. Se reportan las características de los pacientes sometidos a manejo quirúrgico, detalles de la técnica quirúrgica utilizada, los resultados posoperatorios y presencia de síntomas postoperatorios.

En cuanto al desenlace auditivo POP, se reporta en la literatura que del 56,0% al 86,7% de los pacientes presentan un cierre del GAO exitoso por debajo de 10 dB, Kishimoto y colaboradores reportan un 72,1%; Bittermann y colaboradores reportan que el 93,8% de los pacientes obtienen un GAO POP menor o igual a 20 dB (21, 22). En este estudio, la mediana del GAO prequirúrgico fue de 22,4 dB, debido al cierre del GAO en la escotadura de Carhart y a la presencia, en algunos pacientes, de hipoacusias mixtas con caídas neurosensoriales, con evidencia de un GAO corregido de 30,9 dB. El GAO POP fue de 5,3 dB, logrando un cierre del mismo menor o igual a 10 dB en el 90%, lo cual se considera un resultado satisfactorio. Así mismo, Migirov y Wolf reportaron un PTA preoperatorio de 64 dB HL, que mejoró a 30,6 dB HL posterior al manejo quirúrgico, que se asemeja a los resultados obtenidos en esta serie, en el que se presentó un PTA pre quirúrgico de 51,8 dB y un PTA POP de 28,7 (16).

El uso del endoscopio para estapedotomía fue descrito por primera vez en el año 2000 por Dennis S. Poe (23), quien determinó que este instrumento brinda una mejor visualización de la crura anterior, la platina del estribo y el nervio facial, lo que facilita su manipulación. Adicionalmente, se ha evidenciado que disminuye la manipulación de la cuerda del tímpano y la resección del scutum. Sin embargo, esta técnica tiene la desventaja de que no se puede realizar bimanual, por lo que su éxito está relacionado con la habilidad del cirujano.

En la estapedotomía mediante abordaje microscópico, la movilización de la cuerda del tímpano es indispensable para lograr una adecuada visualización de la articulación incudoestapedial, lo que la hace más propensa a lesiones y

por consiguiente alteraciones del gusto (15). Por el contrario, el abordaje endoscópico permite una visión panorámica con el lente de 30 grados y el uso de instrumental angulado permite un adecuado acceso al área de trabajo, lo que evita la manipulación de la cuerda del tímpano (15). En estudios como el de Das A. y colaboradores se evidenció una movilización mínima de la cuerda en el 81,2% de los pacientes evaluados y en un estudio realizado por Nogueira y colaboradores, el 20% de los pacientes requirió movilización de la cuerda (19).

En el presente estudio el 90% de los pacientes requirió una movilización mínima sin sección del nervio cuerda del tímpano, lo cual coincide con estudios como el de Migirov (16), B. Harikumar (17) donde no se reportó lesión de la cuerda. En algunos estudios se ha reportado que el tiempo quirúrgico es menor con el uso de la técnica endoscópica lo cual podría estar relacionado con el tiempo de fresado del scutum y el tiempo empleado en manipular la cuerda del tímpano para obtener una adecuada visualización (15). El estudio de Das A., comparó el tiempo quirúrgico entre el abordaje endoscópico y el abordaje bajo visión microscópica evidenciando una media de tiempo quirúrgico en el abordaje endoscópico de 56.03 minutos y de 87.87 en el abordaje microscópico (15).

En otro estudio realizado por Daneshi and Jahnadideh, en 19 pacientes, se evidenció que, en los pacientes manejados con estapedotomía endoscópica utilizando lentes de 0° y 30°, el 36,8% de los casos no requirieron fresado del canal y 31,6% requirieron un curetaje mínimo. Se postuló que la disminución del fresado podría disminuir el tiempo quirúrgico, además de la disminución del tiempo de disección y el movimiento del paciente que se reducen por la visualización que permite el endoscopio (20).

En este estudio la media de tiempo quirúrgico fue de 90,1 minutos, que se asemeja al tiempo quirúrgico del abordaje microscópico. Sin embargo, es de resaltar que los pacientes reportados aquí fueron los primeros a quienes se les realizó la estapedotomía con abordaje totalmente endoscópico, por lo que es posible que el tiempo quirúrgico disminuya al alcanzar la curva de aprendizaje necesaria para optimizar la técnica quirúrgica.

En la cirugía del estribo, la pared posterosuperior del CAE impide la visualización adecuada de las estructuras del oído medio por lo que usualmente se realiza fresado o curetaje del scutum. En estudios como el de Das y colaboradores se realizó una evaluación del alcance de la estapedotomía endoscópica para superar los desafíos técnicos del abordaje microscópico (15). Se encontró que debido a la visualización que proporciona el endoscopio, la cantidad de fresado del conducto fue menor, lo que evita trauma iatrogénico a nivel de la cadena osicular y la cuerda del tímpano. En el presente estudio existe la percepción subjetiva del cirujano de requerir menor fresado o curetaje para lograr una exposición adecuada y en ocasiones, es necesario solo para optimizar la instrumentación, y no por un problema de visualización. Sin embargo, dado que este no es un estudio comparativo, no es

posible ser objetivo en este punto, ni conocer si se requiere de menor fresado o curetaje con nuestra técnica endoscópica vs. Microscópica.

La estapedotomía clásica consiste en la resección de la supraestructura del estribo seguido de la perforación de la platina y la inserción de la prótesis. Sin embargo, pueden ocurrir complicaciones como la platina flotante o fracturas de la platina (27). Con el fin de prevenir estas situaciones, Fisch describió la técnica de pasos invertidos (2) basado en la premisa que, en la otoesclerosis, la supraestructura fija a la platina y permite una perforación estable y controlada de ésta. Sin embargo, pocos cirujanos endoscópicos del oído utilizan esta técnica (9-28), seguramente por el temor de no tener facilidades en la instrumentación quirúrgica a una mano, con el estribo presente. En los pacientes incluidos en este estudio, se realizó la técnica de pasos invertidos sin reportarse ninguna dificultad para la exposición e instrumentación y sin incidentes con la platina.

El dolor posoperatorio con el abordaje microscópico es mayor que en el abordaje endoscópico según lo reportado en la literatura (15, 17). Esto puede deberse a la poca necesidad de fresado y a que se evita el abordaje retroauricular, que en ocasiones es necesario en el abordaje microscópico para la adecuada visualización. En este estudio ningún paciente refirió dolor en el POP inmediato y sólo un paciente reportó dolor leve al octavo día de POP con un puntaje de 3 en la EVA de dolor.

En el abordaje endoscópico la visualización panorámica de las estructuras reduce la manipulación de la platina lo que posiblemente disminuye la presencia de vértigo en el POP. En este estudio el vértigo POP fue evaluado en el POP inmediato, a los 8 y 30 días de seguimiento (26). En el POP inmediato se encontró que 6 de los 10 pacientes presentaron vértigo sin discapacidad, que se midió aplicando el DHI. A los 8 días POP, 3 de los 6 pacientes presentaron mejoría y para el día 30, ninguno reportó vértigo.

En cuanto al impacto de la manipulación del nervio cuerda del tímpano durante la cirugía, se evaluó la presencia de alteración del gusto o disgeusia teniendo en cuenta la severidad del síntoma durante los días 8, 30 y 90. Se evidenció que la disgeusia estaba presente en el 30% de los pacientes en el control de las 8 semanas, con una persistencia del síntoma solo en 2 pacientes al día 90, con un grado leve de severidad. Hunter y colaboradores describen la presencia de disgeusia en el 9,8% de los pacientes con reporte de 1 caso de sección del nervio cuerda del tímpano (24), comparado con nuestro estudio en donde no se presentó ningún caso de sección del mismo. Se considera entonces, dado lo descrito en la literatura y en nuestro estudio, que la estapedotomía endoscópica proporciona un manejo seguro del nervio cuerda del tímpano, con conservación postoperatoria, en la mayoría, de la sensación gustativa (25).

Un paciente presentó paresia facial en el postoperatorio inmediato con una evaluación de 3/6 en la escala House Brackmann, la cual resolvió en el día 0, con una escala de House Brackmann de I/VI, que se atribuyó al anestésico local. La



descripción de parálisis facial en la literatura es mínima o casi nula, por lo que se considera que nuestro estudio se acerca a lo descrito (24). Kojima y colaboradores reportaron en su estudio 1 caso de parálisis facial tardía a los 10 días del postoperatorio, que resolvió en 1 mes, en comparación con el 11,4% de los pacientes en la cohorte del microscopio (9).

Este estudio tiene la limitación de no reportar los resultados a un mayor tiempo de seguimiento, pues solo se registraron los hallazgos audiométricos a los 3 meses postoperatorios, pero fue diseñado así al tratarse de un estudio descriptivo de los desenlaces clínicos a corto plazo.

## Conclusiones

La estapedotomía totalmente endoscópica con pasos invertidos de Fisch es una técnica posible y segura, que proporciona una visualización panorámica de las estructuras del oído medio, lo que facilita la manipulación y el acceso a la ventana oval y al estribo, con excelentes desenlaces audiológicos, baja tasa de complicaciones, con dolor POP prácticamente inexistente, posiblemente por la reducción del fresado del CAE y la manipulación durante la disección. Se requieren estudios prospectivos con un mayor número de pacientes y estudios comparativos con la técnica de microscopio para hacer objetiva la importancia de este abordaje quirúrgico y sus ventajas con respecto al abordaje microscópico.

## Conflicto de interés

Los investigadores declaran no tener ningún conflicto de intereses.

## Financiación del proyecto

Los autores declaran que este proyecto no recibió financiación.

## REFERENCIAS

1. Quesnel AM, Ishai R, McKenna MJ. Otosclerosis: Temporal Bone Pathology. *Otolaryngol Clin North Am.* abril de 2018;51(2):291-303.
2. Rudic M, Keogh I, Wagner R, Wilkinson E, Kiros N, Ferrary E, et al. The pathophysiology of otosclerosis: Review of current research. *Hear Res.* 2015;330(Pt A):51-6.
3. Kabbara B, Gauche C, Calmels MN, Lepage B, Escude B, Deguine O, et al. Decisive criteria between stapedotomy and cochlear implantation in patients with far advanced otosclerosis. *Otol Neurotol.* 2015;36(3):e73-8.
4. Michael J, McKenna, Alicia M Q. *Clinical Otolaryngology.* 4 ed. New York, NY 10001: Thieme Medical Publishers, Inc.; 2015.
5. Ali A. Danesh, MS, PhD,a,b, Navid Shahnaz, PhDc, James W. Hall III, The Audiology of Otosclerosis, *Otolaryngol Clin N Am.* 2018;51:327-42.
6. Akira Ishiyama M, Michael E. Total Stapedectomy. *Operative Techniques in Otolaryngology-Head and Neck Surgery.* 1998;9(1):3-7.
7. Kwartler H. Total Stapedectomy. 2010. In: *Otologic Surgery* [Internet]. Third Edition. p. 253-61.
8. Naik C, Nemade S. Endoscopic stapedotomy: our view point. *Eur Arch Otorhinolaryngol.* 2014;273(1):37-41.
9. Kojima H, Komori M, Chikazawa S, Yaguchi Y, Yamamoto K, Chujo K, et al. Comparison between endoscopic and microscopic stapes surgery. *Laryngoscope.* 2014;124(1):266-71.
10. Rohrt T, Lorentzen P. Facial nerve displacement within the middle ear (report on 3 cases). *J Laryngol Otol.* 1976;90(12):1093-8.
11. Peña M A. Homologación lingüística nacional del Dizziness Handicap Inventory (test de discapacidad vestibular). *Revista de otorrinolaringología y cirugía de cabeza y cuello.* 2011;71:85-8.
12. Mahendran S HR, Robinson JM., To divide and manipulate the chorda tympani in stapedotomy. *Eur Arch Otorhinolaryngol.* 2005;262(6):482-7.
13. Reitzen SD, Babb JS, Lalwani AK. Significance and reliability of the House-Brackmann grading system for regional facial nerve function. *Otolaryngol Head Neck Surg.* 2009;140(2):154-8.
14. Committee on Hearing and Equilibrium guidelines for the evaluation of results of treatment of conductive hearing loss. American Academy of Otolaryngology-Head and Neck Surgery Foundation, Inc. *Otolaryngol Head Neck Surg.* 1995;113(3):186-7.
15. Arindam Das, MS1, Sandipta Mitra, MS1, Debasish Ghosh, MS1, and Arunabha Sengupta, MS1 Endoscopic Stapedotomy: Overcoming Limitations of Operating Microscope Nose & Throat Journal. 2019.
16. Migirov L, Wolf M. Endoscopic transcanal stapedotomy: how I do it. *Eur Arch Otorhinolaryngol.* 2013;270:1547-9.
17. B. Harikumar, K. J. Arun Kumar, Comparative study between microscopic and endoscopic stapes surgery, *International Journal of Otorhinolaryngology and Head and Neck Surgery* Harikumar B et al. *Int J Otorhinolaryngol Head Neck Surg.* 2017;3(2):285-9.
18. Jacob B. Hunter, MD, Alejandro Rivas, Outcomes Following Endoscopic Stapes Surgery, *Otolaryngol Clin N Am.* 2016;49:1215-25.
19. João Flávio Nogueira JúniorI; Marcos Jullian Barreto MartinsII; Carolina Veras AguiarII; Antônio Israel Pinheiro, Fully endoscopic stapes surgery (stapedotomy): technique and preliminary results, *Braz J Otorhinolaryngol.*2011;77(6):721-7.
20. Ahmad Daneshi, Hesam Jahandideh, Totally endoscopic stapes surgery without packing: novel technique bringing most comfort to the patients, *Eur Arch Otorhinolaryngol.* DOI 10.1007/s00405-015-3614-9.
21. Kishimoto M, Ueda H, Uchida Y, Sone M. Factors affecting postoperative outcome in otosclerosis patients: Predictive role of audiological and clinical features. *Auris Nasus Larynx.* 2015;42(5):369-73.
22. Bittermann, A. J.; Rovers, M. M.; Tange, R. A.; Vincent, R.; Dreschler, W. A.; Grolman, W. Primary Stapes Surgery in Patients with Otosclerosis: Prediction of Postoperative Outcome. *Arch. Otolaryngol. Head Neck Surg.* 2011;137:780-4.
23. Poe DS. Laser-assisted endoscopic stapedectomy: a prospective study. *Laryngoscope.* 2000;110(5 Pt 2 Suppl 95):1-37.
24. Hunter, J., Zuniga, M., Leite, J., Killeen, D., Wick, C., Ramirez, J., Rivas, J., Nogueira, J., Isaacson, B. and Rivas, A. Surgical and Audiologic Outcomes in Endoscopic Stapes Surgery across 4 Institutions. *Otolaryngology-Head and Neck Surgery.* 2016;154(6):1093-8.



25. Omran, A., Ibrahim, A., Hussein, W. and Osman, Y. Chorda tympani nerve management in endoscopic stapes surgery. *Egyptian Journal of Ear, Nose, Throat and Allied Sciences*. 2017;18(1):1-4.
26. Alexandros Koukoulis, MD, MRCS(ENT) ; István Tóth, MD; Noémi Gede, PhD; Zsolt Szakács, MD; Péter Hegyi, MD, PhD, DSc, MAE; Gábor Varga, et al, Endoscopic Versus Microscopic Stapes Surgery Outcomes: A Metaanalysis and Systematic Review, *Laryngoscope*. 2019;00:1-9.
27. Ueda H, Kishimoto M, Uchida Y, Sone M. Factors affecting fenestration of the footplate in stapes surgery: effectiveness of Fisch's reversal steps stapedotomy. *Otol Neurotol*. 2013;34(9):1576-80.
28. Iannella G, Magliulo G. Endoscopic Versus Microscopic Approach in Stapes Surgery: Are Operative Times and Learning Curve Important for Making the Choice? *Otol Neurotol*. 2016;37(9):1350-7.

## Anexo 1

## Recolección de datos preoperatorios

Paciente:

c.c:

Evaluador:

Fecha:

Edad:	
Sexo:	
Oído:	

**AUDIOMETRIA DE TONOS PUROS PREOPERATORIO OIDO DERECHO**

	250Hz	500Hz	1000Hz	2000Hz	4000Hz	8000Hz
Vía ósea (dB)						
Vía aérea (dB)						

LOGOAUDIOMETRIA	
Discriminación	dB
50%	
100%	

GAP	
dB	

IMPEDANCIOMETRIA

**AUDIOMETRIA DE TONOS PUROS PREOPERATORIO OIDO IZQUIERDO**

	250Hz	500Hz	1000Hz	2000Hz	4000Hz	8000Hz
Vía ósea (dB)						
Vía aérea (dB)						

LOGOAUDIOMETRIA	
Discriminación	dB
50%	
100%	

GAP	
dB	

IMPEDANCIOMETRIA

## Recolección de datos intraoperatorios

Paciente:

c.c

Evaluador:

Fecha:

Movilización de la cuerda del tímpano	SI	NO
Sección de la cuerda del tímpano	SI	NO
Fresado / curetaje de pared posterosuperior	SI	NO
Nervio facial prociacente	SI	NO
Grado de prociencia del facial		
Tiempo quirúrgico (minutos)		

Para determinar el grado de procidencia del nervio facial usar la siguiente tabla.

Nervio Facial Procidente	
Descripción	Grado
El nervio facial cubre parcialmente la platina del estribo.	1
La bifurcación del nervio facial oculta la platina del estribo.	2
El nervio facial reposa sobre la platina del estribo.	3
El nervio facial reposa sobre el promontorio.	4

### Recolección de datos postoperatorios

#### Postoperatorio día 0

Paciente:  
c.c  
Evaluador:  
Fecha:

#### POSTOPERATORIO INMEDIATO

**Instructivo:** Debe ser evaluado por el residente. Marcar con X debajo del número correspondiente al dolor referido por el paciente: Siendo 0: sin dolor y 10: dolor insoportable.

ESCALA VISUAL ANALOGA DEL DOLOR DÍA 0										
0	1	2	3	4	5	6	7	8	9	10
NADA										INSOPORTABLE

VÉRTIGO DÍA 0		
Tiene la sensación de que las cosas giran alrededor	SÍ	NO

**Instructivo:** Debe ser evaluado por el residente. Marcar con X al frente de la casilla que corresponda.

ESCALA DE HOUSE BRACKMANN DÍA 0		
Grado	Definición	
1 Normal	Función normal en todas las áreas.	
2 Disfunción leve	Debilidad leve perceptible sólo en la inspección cercana. En reposo: la simetría normal de la frente, la capacidad de cerrar los ojos con un mínimo esfuerzo y ligera asimetría; capacidad de mover las esquinas de la boca con un esfuerzo máximo y ligera asimetría. Sin sinquinesis, contractura o espasmo hemifacial.	
3 Disfunción moderada	Diferencia obvia pero no desfigura entre los dos lados, sin deterioro funcional; notorio, pero no es grave sinquinesis, contractura, y / o espasmo hemifacial. En reposo: la simetría normal y tono. Movimiento: leve o ningún movimiento de la frente, la capacidad de cerrar los ojos con esfuerzo máximo y obvia asimetría, capacidad de mover las esquinas de la boca con un esfuerzo máximo y la asimetría evidente. Los pacientes que tienen obvio, pero sin desfigurar sinquinesis, contractura, y / o el espasmo hemifacial son de grado III independientemente del grado de actividad motora.	
4 Disfunción moderada - severa	Evidente debilidad y / o asimetría desfiguración. En reposo: la simetría normal y tono. Movimiento: no hay movimiento de la frente; incapacidad para cerrar el ojo completamente con un esfuerzo máximo. Los pacientes con sinquinesis, la acción de masas, y / o el espasmo hemifacial suficientemente grave como para interferir con la función son de grado IV, independientemente de la actividad motora.	
5 Disfunción severa	Sólo el movimiento apenas perceptible. En reposo: posible asimetría con la caída de la comisura de la boca y la disminución o ausencia de pliegue labial nasal. Movimiento: no hay movimiento de la frente, cierre incompleto del ojo y sólo un ligero movimiento de la tapa con un esfuerzo máximo, ligero movimiento de la comisura de la boca. Synkinesis, contractura y el espasmo hemifacial generalmente ausentes.	
6 Parálisis Facial	Pérdida del tono; asimetría; sin movimiento; sin sinquinesis, contractura o espasmo hemifacial.	



**Postoperatorio día 8**

**Instructivo:** Debe ser evaluado por el residente. Marcar con X debajo del número correspondiente al dolor referido por el paciente. Siendo 0: sin dolor y 10: dolor insoportable.

ESCALA VISUAL ANALOGA DEL DOLOR DÍA 8										
0	1	2	3	4	5	6	7	8	9	10
NADA										INSOPORTABLE

**Instructivo:** Debe ser evaluado por el residente. Marcar con X al frente de la pregunta según la respuesta del paciente. Sume los puntos y anótelos al final de cada columna enfrente de la casilla "TOTAL".

TEST DE DISCAPACIDAD VESTIBULAR DÍA 8		Siempre (4 puntos)	A veces (2 puntos)	Nunca (0 puntos)
1	¿Cuándo usted mira hacia arriba se siente más mareado (a) o, aumenta su problema? F			
2	¿Debido a su problema o, mareo ¿se siente como fracasado (a)? E			
3	¿Debido a su mareo o problema ¿evita hacer viajes de placer o hacer alguna diligencia? F			
4	¿Cuando camina por los pasillos de un supermercado ¿siente que aumenta su problema o el mareo? F			
5	¿A causa de su problema, o del mareo le cuesta acostarse o levantarse de la cama? F			
6	¿Debido a su problema o el mareo, trata de participar lo menos posible en actividades tales como, salir a comer afuera, o ir al teatro, o ir a fiestas, o salir a bailar? F			
7	¿A causa de su problema o mareo le cuesta leer? F			
8	¿Al tener que realizar actividades más exigentes como algún deporte o, trabajos pesados de la casa (barrer, limpiar pisos, guardar los platos) siente que aumenta su problema o su mareo? F			
9	¿Debido a su problema o por el mareo tiene miedo de salir sola (o) de su casa sin que nadie la acompañe? E			
10	¿A causa de su problema o mareo se siente incómoda (o) frente a otras personas? E			
11	¿Al hacer movimientos rápidos de su cabeza nota que aumenta su problema o mareo? F			
12	¿Debido a su problema o mareo evita las alturas, como por ejemplo tener que subir a un edificio de varios pisos? F			
13	¿Al darse vuelta en la cama siente que aumenta su problema o el mareo? F			
14	¿Debido a su problema o mareo le cuesta hacer los trabajos pesados de la casa o del patio? F			
15	¿Debido a su problema o mareo se avergüenza al pensar que la gente crea que pueda estar borracho, o drogado? E			
16	¿A consecuencias de su problema o mareo le cuesta caminar solo (a)? F			
17	¿Al bajar del andén a la calle o calzada aumenta su problema o mareo? F			
18	¿Debido a su problema o mareo le cuesta concentrarse? E			
19	¿Debido a su problema o mareo le cuesta caminar en la noche a oscuras dentro de su casa? F			
20	¿A consecuencias de su problema o mareo tiene miedo de quedarse solo (a), en su casa? E			
21	¿Debido a su problema o mareo se siente incapaz o inútil? E			
22	¿A consecuencias de su problema o mareo ha tenido dificultades de relaciones personales con sus parientes o amigos? E			
23	¿Debido a su problema o mareo se encuentra que está deprimido (a) o entristecido (a)? E			
24	¿El problema que usted tiene o el mareo que siente han interferido con su trabajo o responsabilidades familiares? F			
25	4. ¿Al agacharse o inclinarse hacia delante como por ejemplo al recoger un objeto del suelo siente que aumenta su problema o su mareo? F			
<b>TOTAL</b>				

**Instructivo:** esta tabla se usa para responder el cuestionario de la tabla N 2 de alteración del gusto.

<b>Grados de severidad de alteraciones del gusto</b>	
<b>Severidad</b>	<b>Características</b>
<b>Leve</b>	Apenas evidente, no me molesta.
<b>Moderado</b>	Síntomas significativos, pero disfruta la comida.
<b>Severo</b>	Síntomas marcados, pérdida de interés en la comida.

**Instructivo:** Debe ser evaluado por el residente. Explicar previo a este cuestionario los grados de severidad que se encuentran en la tabla anterior. Marcar la respuesta con x sobre los recuadros de color amarillo. En caso de presentar síntomas diferentes a los descritos en el cuestionario, describir en la casilla "¿cuál?".

Nombre del Paciente:	Evaluador:			
C.C.	Fecha:			
<b>Cuestionario de alteraciones del gusto postoperatorio Día 8</b>				
<b>Sección 1</b>	<b>SI</b>	<b>NO</b>		
¿ Desde el día de la cirugía hasta hoy, ha tenido alteraciones del gusto?				
Si su respuesta en NO, por favor termine el cuestionario ahora.				
Si su respuesta es SI, por favor continúe a la sección 2.				
<b>Sección 2</b>	<b>Nunca</b>	<b>Leve</b>	<b>Moderado</b>	<b>Severo</b>
Desde el día de cirugía ha tenido alguno de estos síntomas en la lengua.				
Sabor metálico.				
Cosquilleo / hormigueo.				
Entumecido / dormido.				
Otro tipo de alteración.				
¿Cual?				



**Postoperatorio día 15**

**Instructivo:** Debe ser evaluado por el residente. Marcar con X al frente de la casilla que corresponda.

Paciente:
c.c.
Evaluador:
Fecha:

**ESCALA DE HOUSE BRACKMANN DÍA 15**

Grado	Definición
1 Normal	Función normal en todas las áreas
2 Disfunción leve	Debilidad leve perceptible sólo en la inspección cercana. En reposo: la simetría normal de la frente, la capacidad de cerrar los ojos con un mínimo esfuerzo y ligera asimetría, capacidad de mover las esquinas de la boca con un esfuerzo máximo y ligera asimetría. Sin sinquinesis, contractura o espasmo hemifacial.
3 Disfunción moderada	Diferencia obvia pero no desfigura entre los dos lados, sin deterioro funcional; notorio, pero no es grave sinquinesis, contractura, y / o espasmo hemifacial. En reposo: la simetría normal y tono. Movimiento: leve o ningún movimiento de la frente, la capacidad de cerrar los ojos con esfuerzo máximo y obvia asimetría, capacidad de mover las esquinas de la boca con un esfuerzo máximo y la asimetría evidente. Los pacientes que tienen obvio, pero sin desfigurar sinquinesis, contractura, y / o el espasmo hemifacial son de grado III independientemente del grado de actividad motora.
4 Disfunción moderada - severa	Evidente debilidad y / o asimetría desfiguración. En reposo: la simetría normal y tono. Movimiento: no hay movimiento de la frente; incapacidad para cerrar el ojo completamente con un esfuerzo máximo. Los pacientes con sinquinesis, la acción de masas, y / o el espasmo hemifacial suficientemente grave como para interferir con la función son de grado IV, independientemente de la actividad motora.
5 Disfunción severa	Sólo el movimiento apenas perceptible. En reposo: posible asimetría con la caída de la comisura de la boca y la disminución o ausencia de pliegue labial nasal. Movimiento: no hay movimiento de la frente, cierre incompleto del ojo y sólo un ligero movimiento de la tapa con un esfuerzo máximo, ligero movimiento de la comisura de la boca. Synkinesis, contractura y el espasmo hemifacial generalmente ausentes.
6 Parálisis Facial	Pérdida del tono; asimetría; sin movimiento; sin sinquinesis, contractura o espasmo hemifacial.

**Postoperatorio día 30**

**Instructivo:** esta tabla se usa para responder el cuestionario de la tabla N° 2 de alteración del gusto.

<b>Grados de severidad de alteraciones del gusto</b>	
Severidad	Características
Leve	Apenas evidente, no me molesta.
Moderada	Síntomas significativos, pero disfruta la comida.
Severo	Síntomas marcados, pérdida de interés en la comida.



**Instructivo:** Debe ser evaluado por el residente. Explicar previo a este cuestionario los grados de severidad que se encuentran en la tabla anterior. Marcar la respuesta con x sobre los recuadros de color amarillo. En caso de presentar síntomas diferentes a los descritos en el cuestionario, describir en la casilla "¿cuál?".

	Evaluador:			
	Fecha:			
<b>Cuestionario de alteraciones del gusto postoperatorio Día 30</b>				
<b>Sección 1</b>	SI	NO		
¿ Desde la última consulta hasta hoy, hoy, ha tenido alteraciones del gusto?				
Si su respuesta en NO, por favor termine el cuestionario ahora,				
Si su respuesta es SI, por favor continúe a la sección 2.				
<b>Sección 2</b>	Nunca	Leve	Moderado	Severo
Desde el día de cirugía ha tenido alguno de estos síntomas en la lengua:				
Sabor metálico.				
Cosquilleo / hormigueo.				
Entumecido / dormido.				
Otro tipo de alteración.				
¿Cual ?				

*Postoperatorio día 90*

	Evaluador:					
	Fecha:					
<b>AUDIOMETRÍA DE TONOS PUROS 6 SEMANAS POSTOPERATORIO OIDO DERECHO</b>						
	250Hz	500Hz	1000Hz	2000Hz	4000Hz	8000Hz
Vía ósea (dB)						
Vía aérea (dB)						

<b>LOGOAUDIOMETRÍA</b>	
Discriminación	dB
50%	
100%	

	<b>GAP</b>
dB	

<b>IMPEDANCIOMETRÍA</b>

<b>AUDIOMETRÍA DE TONOS PUROS 6 SEMANAS POSTOPERATORIO OIDO IZQUIERDO</b>						
	250Hz	500Hz	1000Hz	2000Hz	4000Hz	8000Hz
Vía ósea (dB)						
Vía aérea (dB)						

<b>LOGOAUDIOMETRÍA</b>	
Discriminación	dB
50%	
100%	

	<b>GAP</b>
dB	

<b>IMPEDANCIOMETRÍA</b>

		Evaluador:	
		Fecha:	
<b>Cuestionario de alteraciones del gusto postoperatorio Día 90</b>			
<b>Sección 1</b>	SI	NO	
¿ Desde la última consulta hasta hoy, hoy, ha tenido alteraciones del gusto?			
Si su respuesta en NO, por favor termine el cuestionario ahora.			
Si su respuesta es SI, por favor continúe a la sección 2.			
<b>Sección 2</b>	Nunca	Leve	Moderado Severo
Desde el día de cirugía ha tenido alguno de estos síntomas en la lengua.			
Sabor metálico.			
Cosquilleo / hormigueo.			
Entumecido / dormido.			
Otro tipo de alteración.			
¿Cual?			