



# Acta de Otorrinolaringología & Cirugía de Cabeza y Cuello

www.revista.acorl.org



## Artículo original

### Tratamiento quirúrgico de malformaciones linfáticas en pacientes pediátricos.

### Surgical treatment for lymphatic malformations in children.

Oré Acevedo JF\* La Torre Caballero LM\*, Urteaga Quiroga RJ \*

\* Cirugía de cabeza, cuello y máxilo facial, Instituto Nacional de Salud del Niño, Av Brasil 600, Lima 05, Perú.

Forma de citar: Ore-Acevedo JF, La Torre Caballero LM, Urteaga Quiroga RL. Tratamiento quirúrgico de malformaciones linfáticas en pacientes pediátricos. Acta otorrinolaringol. cir. cabeza cuello. 2020;48(2):165-177 Doi:10.37076/acorl.v48i2.119

#### INFORMACIÓN DEL ARTÍCULO

##### Historia del artículo:

Recibido: 23 de Mayo de 2018

Evaluado: 10 de Diciembre de 2019

Aceptado: 15 de Junio de 2020

##### Palabras clave (DeCS):

Linfangioma Quístico, Cirugía, Neoplasias de Cabeza y Cuello.

#### RESUMEN

**Introducción:** Los linfangiomas quísticos son malformaciones de los conductos linfáticos los cuales forman cavidades con líquido linfático. **Objetivos:** Determinar las características clínicas, evolución y complicaciones de los pacientes operados de malformaciones linfáticas localizados en la región de la cabeza y el cuello. **Diseño:** Estudio observacional descriptivo tipo serie de casos. **Metodología:** Se revisaron las historias clínicas de los pacientes operados con resultado de patología compatible con malformaciones linfáticas, en el periodo desde enero 2008 hasta enero del 2017. **Resultados:** Se encontraron 254 casos que requirieron cirugía, con una media de edad de 1 año y promedio de 2.9 años. La región cervical tuvo la mayor presentación (77.6%) específicamente en la localización supra e infrahioidea unilateral (30.3%). La aparición de tumoración fue el signo más frecuente (98.8%). Se encontraron 5.9% de recidivas para el tratamiento quirúrgico y 8.2% de casos con paresia o parálisis del nervio submandibular como secuelas. 10 casos requirieron traqueostomía y tres pacientes fallecieron por complicaciones posteriores a la cirugía. **Conclusiones:** El tratamiento quirúrgico está indicado para los linfangiomas quísticos, minimizando la morbilidad en el paciente y evitando las recidivas futuras.

#### Correspondencia:

Juan Francisco Ore Acevedo

Correo electrónico: juanfcoore@yahoo.com

## ABSTRACT

**Key words (MeSH):**

Lymphangioma, cystic; Surgery;  
Head and Neck Neoplasms.

**Introduction:** Cystic lymphomas are malformations of the lymphatic ducts, which form cavities with lymphatic fluid. **Objective:** To determine the clinical characteristics, evolution and prognosis of patients undergoing surgery due to lymphatic malformations located in the head and neck. **Design:** Case series **Methods:** The medical records of patients who underwent a lymphatic malformation resection at The Head, Neck and Maxillofacial Surgery Unit, who had a pathological analysis compatible with lymphatic malformations, during the period from January 2008 to January 2017. **Results:** We found 254 cases that required surgery, with a median age of 1 year and an average of 2.9 years. The cervical region had the highest presentation (77.6%) specifically in the unilateral supra and infrahyoid location (30.3%). The appearance of a tumor was the most frequent sign (98.8%). 5.9% of recurrences were found for surgical treatment and 8.2% of cases with paresis or paralysis of the submandibular nerve as sequelae. 10 cases required tracheostomy and 3 patients died due to complications after surgery. **Conclusions:** Surgical treatment is indicated for cystic lymphangiomas. It minimizes morbidity and prevents recurrences.

**Introducción**

Los linfangiomas quísticos son malformaciones congénitas del sistema linfático, los cuales presentan dilataciones de sus conductos de tamaño variable. Las regiones de cabeza y cuello son las más frecuentemente afectadas, hasta dos tercios del total de los casos, pero se pueden presentar en cualquier parte del cuerpo. Son predominantes en pacientes pediátricos, con una frecuencia de presentación en 1 de 2000-4000 nacidos vivos, manifestándose sobre todo en menores de 5 años, e incluso pueden estar presentes al nacimiento, disminuyendo su presentación en edades mayores (1-14).

Si bien son benignos, debido a su tamaño no sólo ocasionan deformidad estética, sino que pueden llegar a deformar estructuras óseas, así como comprometer órganos por desplazamiento o compresión limitando la deglución, respiración, lenguaje o visión. Los linfangiomas también son susceptibles de infectarse, requiriendo tratamiento antibiótico antes de la cirugía en el caso de estar sobre-infectados (3-8).

La ecografía doppler muestra lesiones quísticas con falta de flujo sanguíneo; la tomografía y la resonancia contrastadas permiten visualizar mejor el tamaño, localización y su relación con las estructuras vecinas, además de catalogar lesiones como macro y microquísticas (4-9).

Según las imágenes tomográficas o de resonancia se pueden clasificar en: quiste único, microquísticos (diámetro menor a 1cm y 5 quistes) macroquísticos (diámetro mayor a 1cm y 5 quistes) o cavernoso (múltiples quistes independiente del tamaño o número). No siendo absoluta su categorización, usualmente llegan a coexistir diversas de las presentaciones descritas en un solo paciente (5-7).

Aunque de difícil clasificación o estadiaje debido a sus múltiples presentaciones, la clasificación propuesta por De Serres es la más sencilla de utilizar. Esta clasifica a los linfangiomas en 5 clases siendo infrahioideo unilateral, suprahioideo unilateral, supra e infrahioideo unilateral,

infrahioideo bilateral y supra e infrahioideo bilateral. (8). **Figura 1.**

Todavía hoy la edad del paciente resulta un parámetro a considerar para su tratamiento. Algunos diferentes autores postulan que cuando no hay déficit funcional, el tratamiento puede retrasarse, incluso en algunos casos se da la involución espontánea. Los linfangiomas que involucran la vía aérea superior y el tracto digestivo requieren tratamiento oportuno para mejorar la función. Los linfangioma de gran tamaño a nivel suprahioideo alteran también la anatomía mandibular, ocasionan mala oclusión dental y déficit en el habla, requiriendo traqueostomía o sondas de alimentación en estos casos (1-4).

En su tratamiento existen varias modalidades: láser (para lesiones pequeñas y superficiales de mucosa y laringe), la escleroterapia y la resección quirúrgica. Son pocos los estudios comparativos de estos tratamientos. En la escleroterapia se ha utilizado Picinabil® (OK-432) (Chugay Pharmaceutical Co. Japón), bleomicina, doxicilina, ácido acético, alcohol o solución salina hipertónica, siendo el primero el más utilizado actualmente. La escleroterapia está indicada sobretudo en lesiones macroquísticas, además de las localizadas en cavidad oral y glándula parótida, donde la resección completa se ve limitada por las estructuras adyacentes (especialmente el nervio facial); pudiendo repetirse las sesiones de escleroterapia luego de 3-4 semanas. Los efectos adversos presentados incluyen fiebre, celulitis, edema local hasta ulceración de la piel o mucosa. La sustancia más utilizada es el OK-432 un compuesto liofilizado del *Streptococcus pyogenes* incubado con penicilina. Aunque se presentan los efectos secundarios antedichos durante su tratamiento, se logra el objetivo de reducir las cavidades quísticas sin formación de fibrosis. Como contraindicación absoluta se considera la alergia a la penicilina en los pacientes (2-10).

La resección completa es laboriosa más no imposible y también es el tratamiento de elección en la mayoría de

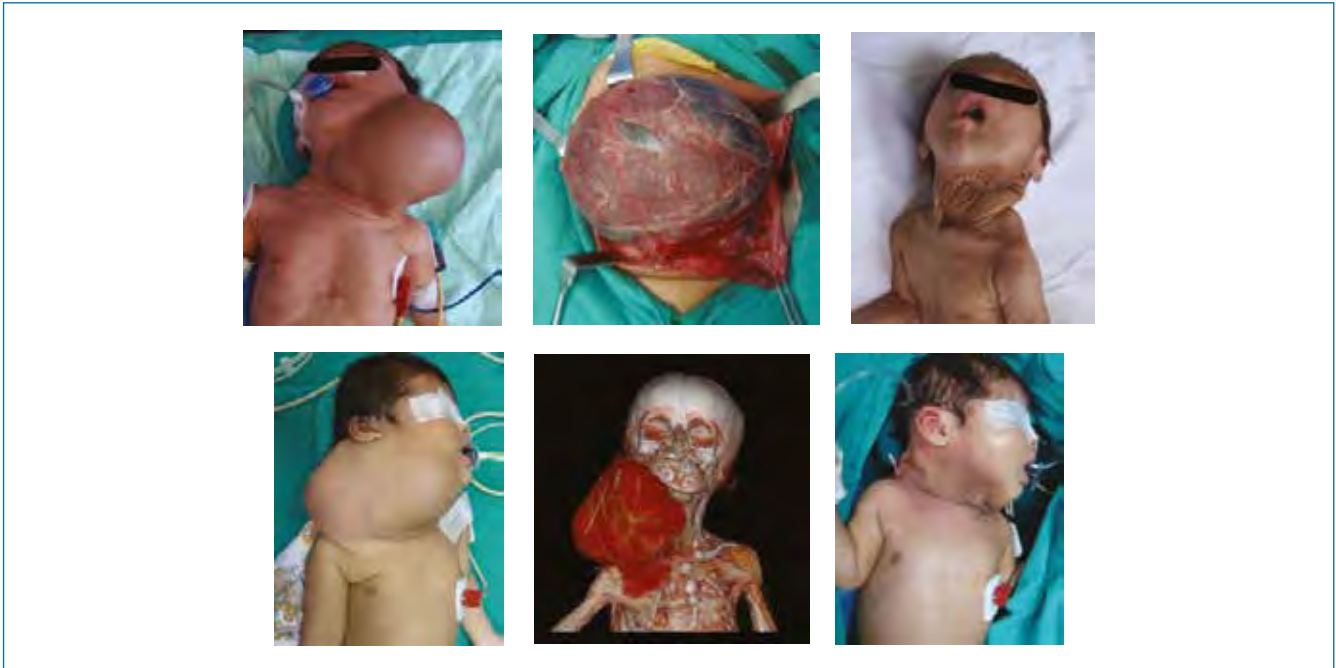

figura 1. Linfangioma supra e infrahioideo unilateral

los casos. Pero hay que tener presente que la cirugía puede presentar complicaciones, desde la cicatriz hasta el posible daño de estructuras nerviosas y vasculares, no siendo tampoco infrecuente la recidiva debido a la resección incompleta (8-12).

La cirugía a nivel parotídeo requiere de una parotidectomía total con disección del nervio facial. Sin embargo, la presentación macro y microquística hace difícil la resección completa y la identificación del nervio facial. En cuanto a la localización cervical, las estructuras que pueden ser comprometidas son los pares craneales VII, IX, X, and XII, la cadena simpática, nervio frénico, nervio lingual y el conducto torácico. Además, debido a su proximidad y a veces a la inclusión de estructuras vasculares (arterias y venas) y nerviosas se hace complejo y difícil su tratamiento quirúrgico. En el postoperatorio, es usual la presentación de seroma, el cual debe ser drenado para evitar el riesgo de compresión y de infección (3-12).

Se han reportado tasas de hasta un 33% de recidivas, 30% de morbilidad y 2-6% de mortalidad según la complejidad del caso. Existen estudios que indican que la cirugía es más efectiva que la escleroterapia, con recurrencia de 15 a 53% y complicaciones del 12 al 33% para este último tratamiento. Estos mismos estudios, recomiendan la escleroterapia con OK-432 para quistes únicos o macroquísticos; o previa a la cirugía para las lesiones cavernosas o microquísticas (7-15).

## Materiales y métodos

Es un estudio descriptivo, retrospectivo de una serie de casos, siendo la población del estudio todos los pacientes operados de linfangioma quística en el periodo de enero 2008 hasta

enero del 2017, en la especialidad de cirugía de cabeza, cuello y maxilofacial en el Instituto Nacional de Salud del Niño.

Se revisaron las historias clínicas y se evaluaron las variables de edad, sexo, clínica presentada, localización y extensión, clasificación, antecedente quirúrgico, cirugía realizada, recidiva, complicaciones. Se excluyeron los pacientes cuyo resultado de patología no correspondía al del estudio. Se tabularon los datos y se realizó el análisis con el programa Numbers® (Apple, USA).

La investigación cuenta con la aprobación del comité de ética de la institución donde se realizó el estudio.

## Resultados

Se revisaron historias clínicas de 254 pacientes intervenidos, con 141 casos (55.5%) para el sexo masculino y 113 casos (44.5%) para el sexo femenino.

En cuanto a la presentación por edades, la mayor cantidad de pacientes estuvo entre uno y cinco años de edad con 137 casos (53.9%), seguido de uno a 11 meses con 67 casos (26.4%). Hubo siete pacientes menores a 28 días que corresponde al 2.8% de los pacientes. Con un promedio de 2.9 años para todos los pacientes y una media de un año de edad (**Tabla 1**).

Respecto a los antecedentes, el 93.7% de los casos (n=238) no había recibido antes ningún tipo de tratamiento. 12 pacientes (4.7%) habían sido intervenidos quirúrgicamente en la misma institución y 3 (1.2%) en otra institución, siendo éstas las recidivas para el tratamiento quirúrgico. Un caso (0.4%) había recibido escleroterapia y requirió traqueostomía como consecuencia de ésta, siendo ambas extra-institucionales.

Tabla 1. Pacientes según grupos etáreos

Grupo etáreo	Nº	%
Neonato	7	2.8%
1 - 11 meses	67	26.4%
1 - 5 años	137	53.9%
6 - 10 años	25	9.8%
11 - 15 años	14	5.5%
16 - 17 años	4	1.6%
Total	254	100%

En cuanto a la clínica presentada, el signo más frecuente fue la tumoración en el 98.8% de los casos, seguida de la dificultad respiratoria, estridor respiratorio y macroglosia (Tabla 2).

Tabla 2. Presentación clínica del linfangioma quístico

Clínica	Nº	%
Tumor	251	
Disnea	9	3.5%
Estridor respiratorio	3	1.2%
Macroglosia	3	1.2%
Disfagia	2	0.8%
Infección	1	0.4%
Exoftalmos	1	0.4%
Limitación movilidad miembro superior	1	0.4%
Sangrado lingual	1	0.4%
Total	254	100%

Con una gran variedad de dimensiones en sus diversas presentaciones, el 42.5% de los casos presentaba una tumoración entre 6 y 10cm como diámetro mayor, seguido con el 34.3% de linfangiomas entre 11 a 15cm. (Tabla 3).

Tabla 3. Tamaño del linfangioma quístico

Tamaño	Nº	%
< de 6 cm	21	8.3%
6 - 10 cm	108	42.5%
11 - 15 cm	87	34.3%
16 - 20 cm	24	9.4%
21 - 25 cm	6	2.4%
25 - 30 cm	4	1.6%
31 - 35 cm	3	1.2%
36 - 40 cm	0	0.0%
> 40 cm	1	0.4%
Total	254	100%

La mayor cantidad de los linfangiomas se localizó en la región del cuello en un 77.6% es decir 197 casos, de los cuales el 79.7% (n=157) de éstos correspondía al lado izquierdo del cuello. El segundo lugar de localización fue la región de la cabeza con el 37.8% de casos, además hubo compromiso

de las regiones adyacentes del tórax y la axila. (Tabla 4) (Figuras 2 y 3).

Tabla 4. Localización y regiones comprometidas del linfangioma quístico

Regiones Anatómicas	Nº	%
Cabeza	96	37.8%
Cuello	197	77.6%
Tórax	22	8.7%
Axila	6	2.4%
Total	254	100%
Localización	Nº	%
Frontal	5	2.0%
Temporal	2	0.8%
Occipital	3	1.2%
Parietal	1	0.4%
Parotídeo	27	10.6%
Geniano	20	7.9%
Piso de Boca	14	5.5%
Lingual	9	3.5%
Mastoides	6	2.4%
Órbita	5	2.0%
Nasogeniano	3	1.2%
Auricular	1	0.4%
Axilar	6	2.4%
Mediastinal	7	2.8%
Torácico	14	5.5%
Escapular	1	0.4%
Nuca	11	4.3%
Infrahioideo unilateral	43	16.9%
Suprahioideo unilateral	57	22.4%
Supra e infrahioideo unilateral	77	30.3%
Infrahioideo bilateral	0	0.0%
Supra e infrahioideo bilateral	9	3.5%
Total	254	100%

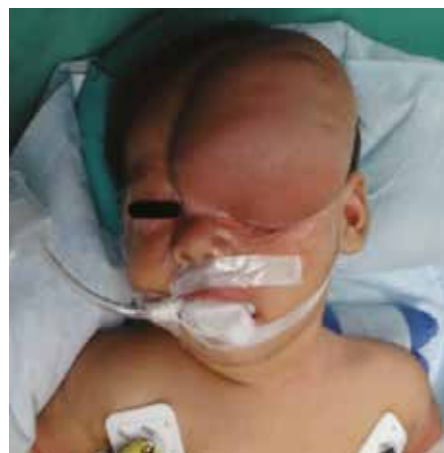

figura 2. Linfangioma frontal.

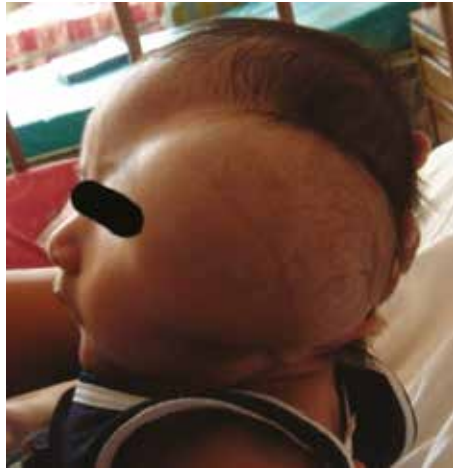

figura 3. Linfangioma temporal.

De acuerdo a la clasificación de De Serres, los linfangiomas supra e infrahioides unilaterales fueron los que más se presentaron en un 30.3% de los casos, seguida de la localización suprahioides unilateral y la infrahioides unilateral con 22.4 y 16.9% respectivamente. La ubicación del linfangioma a nivel de la glándula parótida y la región geniana son también de frecuente presentación con 10.6% y 7.9%. No podemos dejar de mencionar la localización torácica que desplaza el pulmón y el piso de la boca, los cuales por su proximidad se ven también comprometidos. (Tabla 4) (Figura 4 y 5).

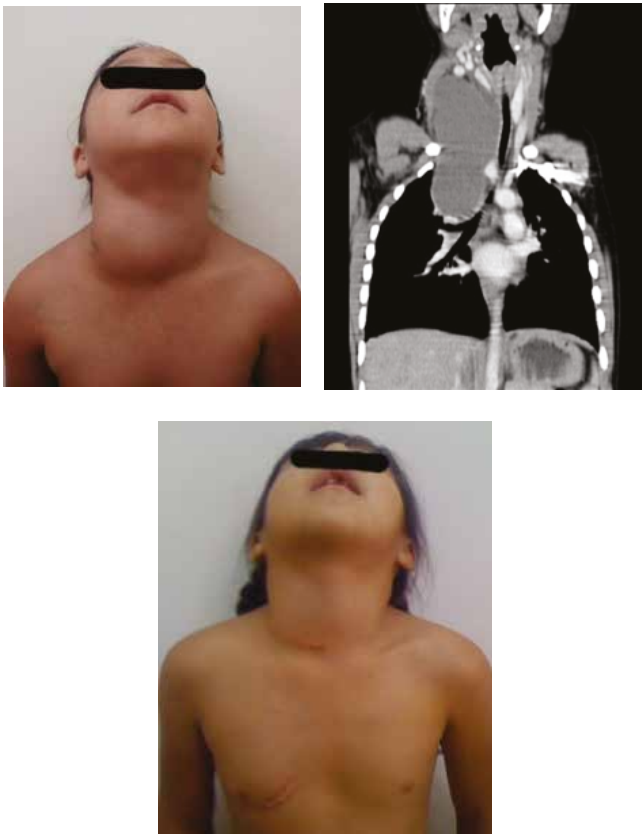


figura 4. Linfangiomas cérvico torácico

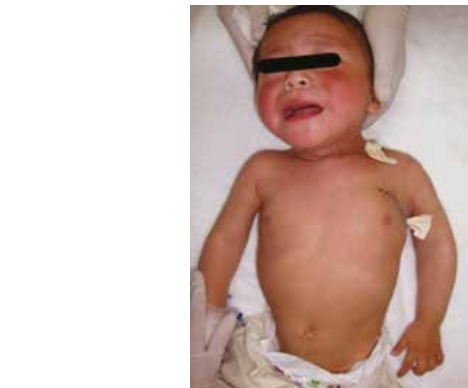
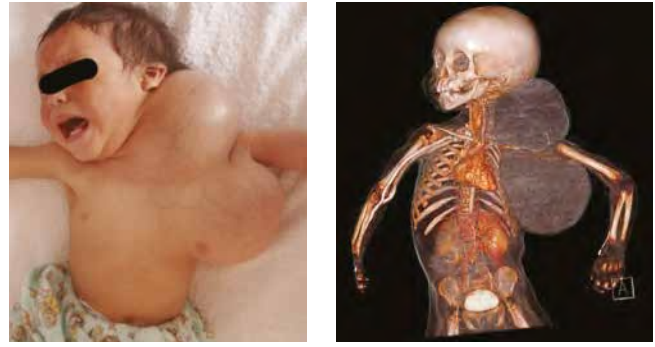
figura 5. Linfangiomas cérvico axilar

De los casos presentados, diez pacientes (3.9%) requirieron traqueostomía, de los cuales fueron 5 neonatos, y 5 de entre uno y once meses de edad. Los motivos de la traqueostomía corresponden a una parálisis del frénico, dos neumonías y siete insuficiencias respiratorias con uso de musculatura accesoria. En todos los casos la traqueostomía no se realizó durante el mismo procedimiento quirúrgico, sino durante los días postoperatorios y fue requerida de forma temporal, siendo retirada a los 2 meses posteriores.

Se presentaron seromas a nivel del sitio operatorio en 98 casos, los cuales fueron manejados con el respectivo drenaje durante las curaciones y mantenimiento de un dren laminar hasta la resolución del seroma.

El 84.3% de los casos no presentó ninguna complicación quirúrgica; siendo la complicación más frecuente el compromiso del nervio facial en sus diversas ramas. La paresia y parálisis del nervio submandibular fue el de mayor ocurrencia con el 8.2% de los casos. Seguida de la fístula del conducto torácico en el 2.4% del total de pacientes intervenidos. Es importante indicar que se tuvo como mayor complicación 3 pacientes fallecidos 1.2%, uno por trombosis del seno cavernoso en un linfangioma cervico-torácico-axilar, otro por fístula del conducto torácico de alto flujo que se complicó con proceso de sepsis con foco pulmonar sobre agregado y finalmente por un hematoma compresivo y disecante brusco durante la noche posterior a la cirugía (Tabla 5).

Tabla 5. Complicaciones quirúrgicas del linfangioma quístico

Complicaciones	Nº	%
Ninguna	214	84.3%
Seroma	98	38.6%
Paresia submandibular	13	5.1%
Parálisis submandibular	8	3.1%
Fístula conducto torácico	6	2.4%
Parálisis facial	3	1.2%
Parálisis hipogloso	2	0.8%
Neumonía	2	0.8%
Dehiscencia	1	0.4%
Hematoma compresivo	1	0.4%
Insuficiencia respiratoria	1	0.4%
Parálisis espinal	1	0.4%
Parálisis frénico	1	0.4%
Parálisis palpebral	1	0.4%
Paresia facial	1	0.4%
Necrosis piel	1	0.4%
Trombosis seno cavernoso	1	0.4%
Total	254	100%

## Discusión

En cuanto al género, no encontramos diferencia significativa entre ambos. Si bien los linfangiomas en general son congénitos, suelen estar presentes al nacimiento o incluso detectados durante el embarazo; sin embargo, las edades que presentamos corresponden a la edad de consulta y tratamiento. Motivo por el cual la edad de mayor presentación es en pacientes preescolares, sobre todo entre el primer y quinto año de edad. El segundo grupo intervenido con más casos, fueron lactantes entre uno y 11 meses de edad. No son raros los casos de linfangiomas neonatales, los cuales incluso pueden ser detectados durante la gestación por medio del ultrasonido, requiriendo las medidas de prevención del protocolo EXIT (*ex utero intrapartum treatment*) para su nacimiento, siendo 4 atendidos mediante dicha modalidad para asegurar la vía aérea y posteriormente intervenidos dentro del primer mes de vida.

La reintervención por la misma patología se realizó en el 5.9% de los casos, debido a una nueva tumoración de la misma etiología y localización.

Los linfangiomas se manifiestan principalmente por una tumoración de crecimiento lento, indoloro y sin mayores síntomas asociados, de localización principalmente en la región cervical que puede llegar a tener tamaños considerables. Si bien el aumento de tamaño es visible clínicamente, la porción interna puede manifestar disnea y/o estridor por desplazamiento de la vía aérea laringotraqueal o disfagia por el mismo motivo a nivel faringoesofágico. Los linfangiomas de mayores diámetros son los que presentan compromiso cervical con extensión a la región facial, del mediastino, torácica lateral con desplazamiento pulmonar o en la región axilar.

El requerimiento de la traqueostomía se presentó sobre todo a nivel neonatal y en menores de 1 año con tumoraciones extensas que producían un desplazamiento y compresión laringo-traqueal. Una vez extirpado el linfangioma, las características anatómicas y funcionales de las vías respiratorias son semejantes a una laringo-tráqueo-malacia, la cual puede requerir una traqueostomía temporal.

La complicación de mayor presentación fue la aparición de un seroma residual en el 38.6% de los casos, situación que se resuelve con procedimientos menores como curación diaria, drenaje y vendaje compresivo. La lesión de las ramas del nervio facial, ya sea temporal o permanente es un riesgo de la propia cirugía según la localización del linfangioma, lo cual es sumamente importante tener en cuenta. La lesión del conducto torácico a nivel de su desembocadura cervical izquierda es otra complicación de difícil tratamiento y no de corta duración; se trata con una modificación en su alimentación enteral, inicio de la parenteral, curaciones con vendaje compresivo o reintervención quirúrgica de acuerdo al flujo de alto o bajo gasto y uso de octreotide (3,7).

Al igual que todas las intervenciones quirúrgicas, la trombosis o neumonías posteriores o el sangrado post operatorio son complicaciones que no se pueden evitar en forma absoluta (3).

## Conclusión

Los linfangiomas quísticos son malformaciones vasculares de diversos tamaños y en sus presentaciones pueden llegar a comprometer múltiples regiones anatómicas por contigüidad, para las cuales el tratamiento quirúrgico es en la mayoría de los casos, la primera elección.

De predominio en edad preescolar, sobretudo antes de los 5 años de edad con el 80.3% de los casos, tienen la presencia de una tumoración como manifestación clínica más frecuente (98.8%) y de tamaños variables, teniendo en nuestros casos entre 6 y 15 cm en un 76.8% de los linfangiomas reportados.

De localización habitualmente en la región cervical, el lado izquierdo muestra una mayor presentación frente al derecho, pudiendo extenderse a regiones adyacentes.

Es una patología que presenta una complejidad en su cirugía debido al compromiso de diversas estructuras vasculares, nerviosas, respiratorias, digestivas, etc. Pero, aun así, nosotros recomendamos la cirugía como indicación prioritaria por ofrecer menor morbimortalidad y también menores tasas de recurrencia.

Tuvimos recidivas en un 5.9%, cifra semejante a la mencionada en otras casuísticas.

Proponemos el tratamiento quirúrgico como primera intención para ésta patología en la medida de lo posible, previa evaluación de cada caso en forma individual, valorando la edad del paciente, localización y tamaño del linfangioma quístico y sobre todo la cantidad y tamaño de los quistes, pues la escleroterapia también tiene sus efectos secundarios importantes con potenciales riesgos para el paciente; aun así, debe informarse a los padres sobre ambas opciones como tratamiento.

## Conflicto de interés

La presente investigación no presenta ningún conflicto de interés de agencias de los sectores.

## REFERENCIAS

1. Valle-Rodríguez E, Villanueva-San Vicente V, Rodríguez-González MA, Segarra-Fenoll D, García-Mateos MJ, Méndez-Trujillo S. Linfangioma cervical: manejo terapéutico con OK-432 (Picibanil). *Rev Esp Cir Oral y Maxilofac.* 2007;29(6):399-403.
2. Zavala A, Maira A, Montes P, Zuñiga S, Navarrete A, Ogita S. Linfangiomas cérvico faciales pediátricos tratamiento con OK-432. *Rev Otorrinolaringol Cir Cab-Cuello.* 2001;61,37-42.
3. Okazaki T, Iwatani S, Yanai T, Kobayashi H, Kato Y, Marusasa T, et al. Treatment of lymphangioma in children: our experience of 128 cases. *J Pediatr Surg.* 2007;42(2):386–389.
4. Bai Y, Jia J, Huang XX, Alsharif MJ, Zhao JH, Zhao YF. Sclerotherapy of microcystic lymphatic malformations in Oral and Facial Regions. *J Oral Maxillo Surg.* 2007;67(2):251-256.
5. Shiels WE 2nd, Kang DR, Murakami JW, Hogan MJ, Wiet GJ. Percutaneous treatment of lymphatic malformations. *Otolaryngol Head Neck Surg.* 2009;141(2):219-224.
6. Perkins JA, Manning S, Tempero RM, Cunningham MJ, Edmonds JL Jr, Hoffer FA, et al. Lymphatic malformations: Review of current treatment. *Otolaryngol Head Neck Surg.* 2010;142(6):795-803.
7. Colbert SD, Seager L, Haider F, Evans BT, Anand R, Brennan PA. Lymphatic malformations of the head and neck-current concepts in management. *Br J Oral Maxillofac Surg.* 2013;51,98-102.
8. de Serres LM, Sie KC, Richardson MA. Lymphatic malformations of the head and neck. A proposal for staging. *Arch Otolaryngol Head Neck Surg.* 1995;121:577–582.
9. Perkins JA, Manning SC, Tempero RM, Cunningham MJ, Edmonds JL Jr, Hoffer FA, et al. Lymphatic malformations: Current cellular and clinical investigations. *Otolaryngol Head Neck Surg.* 2010;142:789-794.
10. Gimeno-Aranguéz M, Colomar-Palmer P, González-Mediero I, Ollero-Caprani JM. Aspectos clínicos y morfológicos de los linfangiomas infantiles: Revisión de 145 casos. *An Esp Pediatr.* 1996;45:25-28.
11. Hartl DM, Roger G, Denoyelle F, Nicollas R, Triglia JM, Garabedian EN. Extensive lymphangioma presenting with upper airway obstruction. *Arch Otolaryngol Head Neck Surg.* 2000;126:1378-1382.
12. Nehra D, Jacobson L, Barnes P, Mallory B, Albanese CT, Sylvester KG. Doxycycline sclerotherapy as primary treatment of head and neck lymphatic malformations in children. *J Pediatr Surg.* 2008;43:451–460.
13. Fujino A, Moriya Y, Morikawa Y, Hoshino K, Watanabe T, Shimomija N, et al. A Role of Cytokines in OK-432 injection therapy for cystic lymphangioma: an approach to the mechanism. *J Pediatr Surg.* 2003;38(12):1806-9.
14. Alqahtani A, Nguyen LT, Flageole H, Shaw K, Laberge JM. 25 years' experience with lymphangiomas in children. *J Pediatr Surg.* 1999;34(7):1164-8.