



Acta de Otorrinolaringología & Cirugía de Cabeza y Cuello

www.revista.acorl.org



Reporte de caso

Neurofibroma del asa del hipogloso: reporte de caso

Neurofibroma from the Ansa Hypoglossi: Case report

Carlos Simón Duque-Fisher*, Erika Marcela Sánchez**, Miguel Agudelo***

* Cirujano de cabeza y cuello, Hospital Pablo Tobón Uribe y Clínica Las Américas. Medellín, Colombia.

** Otorrinolaringóloga, IPS Universitaria.

*** Médico, Universidad CES. Medellín, Colombia.

Forma de citar: Duque-Fisher CA, Sánchez EM, Agudelo M. Neurofibroma del asa del hipogloso: reporte de caso. Acta otorrinolaringol. cir. cabeza cuello. 2020;48(2): 172-174 Doi:10.37076/acorl.v48i2.470

INFORMACIÓN DEL ARTÍCULO

Historia del artículo:

Recibido: 18 de Marzo de 2020

Evaluado: 16 de Junio de 2020

Aceptado: 22 de Junio de 2020

Palabras clave (DeCS):

Neurofibroma, nervio hipogloso, nervio

RESUMEN

Los neurofibromas son tumores benignos con origen en la vaina de nervios periféricos; aunque raros, son diagnosticados en pacientes sin historia previa de neurofibromatosis tipo 1, en cuyo caso se constituye en una forma esporádica. Se presenta el caso de un paciente masculino de 27 años con una masa supraclavicular izquierda asintomática de crecimiento progresivo. En la intervención se encontró que la masa tenía origen en el asa del hipogloso.

Correspondencia:

Carlos Simón Duque-Fisher

E-mail: casidduque@hotmail.com

Dirección: Cl. 78b # 69-240, Medellín, Colombia

Teléfono celular: 3186164466

ABSTRACT

Key words (MeSH):

Neurofibroma, hypoglossal nerve, vagus nerve.

Neurofibromas are benign tumors that originate from the sheath of peripheral nerves; even though rare, they are occasionally seen in patients with a prior history of neurofibromatosis type 1, in which case a sporadic form is diagnosed. A 27-year-old male is described with a left asymptomatic supraclavicular slow growing mass, different of the suspected vagus nerve tumor. In surgery, it was found that the tumor was originating from the Ansa Hypoglossi.

Introducción

Los neurofibromas son tumores benignos con origen en los nervios periféricos y corresponden al 5 % de los tumores de tejidos blandos. Más del 90 % de los casos son esporádicos y, en esta forma de presentación, tienden a ser solitarios.

El área de cabeza y cuello suele ser la más afectada ya que en ella se presentan entre el 25-45 % de los casos, con predominancia de la región cervical lateral (1). En esta misma región puede encontrarse una patología diferente como el schwannoma del nervio vago, el cual, al igual que los neurofibromas, es poco usual y se caracteriza por la presencia de una masa cervical de lento crecimiento, móvil en sentido lateral, asociada a disfonía o sensación de parestesias de forma local, que se presenta en una edad promedio entre los 30 y 50 años, sin tener predominancia por el sexo (2).

Los neurofibromas pueden diferenciarse de los schwannomas, dado que, a pesar de que ambos tienen relación con las células de Schwann, en los neurofibromas se encuentran axones a través del tumor, el cual contiene además fibroblastos, colágeno y material mucoso envueltos en el perineuro (3).

En cuanto al cuadro clínico del neurofibroma, este puede generar dolor o pérdida de la función debido al crecimiento intraneural progresivo. Entre los diagnósticos diferenciales se encuentran schwannomas y para gangliomas: los primeros con clínica de masa cervical y disfonía en caso de tener como origen el nervio vago, como se mencionó previamente (4); los últimos pueden tener un cuadro clínico similar, en ocasiones acompañado por tinnitus pulsátil (5).

En cuanto a la evaluación y métodos diagnósticos, se opta por la realización de resonancia nuclear magnética contrastada, en la cual se puede observar la presencia de lesiones ovoides, encapsuladas y bien definidas que realzan con la administración de gadolinio. No se recomienda la realización de biopsia por el riesgo de déficit neurológico y dolor secundario al procedimiento (6).

El manejo definitivo será quirúrgico si se presenta dolor severo, déficit neurológico progresivo, aumento del volumen tumoral o compromiso de estructuras adyacentes (7). La cirugía puede ser un reto debido a la dificultad para lograr la resección completa, o el riesgo de generar un déficit neurológico puesto que durante el procedimiento se pueden visualizar grupos de fascículos nerviosos entrando y saliendo del tumor, los cuales al ser seccionados para la resección completa generan un compromiso neurológico secundario (8).

Caso clínico

Paciente masculino de 27 años sin antecedentes patológicos, quirúrgicos o familiares de importancia, que fue remitido

al especialista en cirugía de cabeza y cuello por un cuadro clínico consistente con una sensación de masa móvil no pulsátil en la parte inferior y lateral izquierda del cuello (nivel IV), que no estaba asociada a dolor, tos, cambios en la voz ni signos de infección local. Como ayudas diagnósticas se contaba con una tomografía contrastada de tórax y una resonancia de cuello más gadolinio que demostraba una masa ovalada de 9 x 4 cm desplazando hacia la derecha el lóbulo tiroideo izquierdo, la carótida común y la yugular interna de forma externa. La estroboscopia laríngea fue normal y la biopsia por aspiración no fue concluyente. Se realiza disección izquierda de cuello con monitorización nerviosa (Nim 3 Medtronic Jacksonville, FL, USA), en la que se observa una masa medial al músculo esternocleidomastoideo izquierdo que respetaba los grandes vasos. Durante el procedimiento quirúrgico se identifica y preserva el nervio vago, el cual no era el origen de la lesión como se consideró inicialmente. La disección de inferior a superior se continúa en un trayecto tipo “fino cordón nervioso” en dirección al bulbo carotideo hasta llegar al nervio hipogloso izquierdo, donde se evidencia que consiste, entonces, en una lesión originada en el asa del hipogloso. Al finalizar el procedimiento, se verifica la integridad y funcionalidad del nervio vago. La patología reportó neurofibroma luego del estudio por marcadores tumorales (Figura 1 y 2).

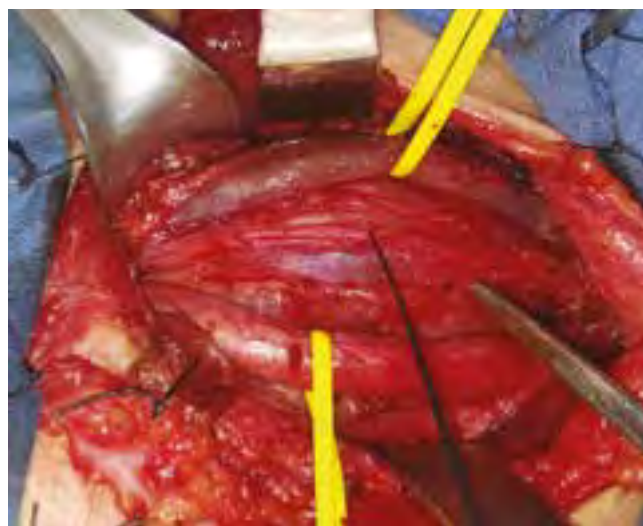

Figura 1. Después de la separación del músculo esternocleidomastoideo izquierdo, se observa la vena yugular interna y la arteria carótida común traccionados por vessel loop amarillos. El nervio vago izquierdo se señala con el estimulador de nervio Medtronic (Jacksonville, FL, USA), inferior a este y desplazando las 3 estructuras se aprecia la masa.

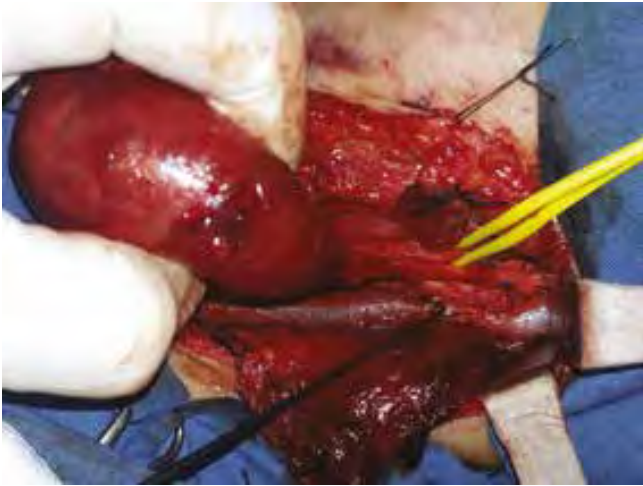


Figura 2. Tras lograr una adecuada separación del nervio vago con respecto a la capsula del neurofibroma, se observa que esta se origina a partir de un pequeño cordón nervioso, el cual se correspondía al asa del hipogloso.

Discusión

Los neurofibromas son tumoraciones benignas poco frecuentes, en algunos casos asociados a una neurofibromatosis. Cuando se trata de una presentación aislada su origen suele ser el nervio motor o sensitivo. El nervio vago es uno de los más frecuentemente afectados, por lo que no es común encontrar publicaciones que describan el compromiso del asa del hipogloso. Nuestro paciente no mencionaba síntoma alguno, además de la sensación de masa. En el posoperatorio se observó síndrome de Horner (9), debido a la disrupción de fibras simpáticas durante la disección de la lesión durante el abordaje quirúrgico. El manejo definitivo de este tipo de tumor es la resección quirúrgica, teniendo en cuenta las posibles limitaciones motoras que pueden surgir de acuerdo con la localización.

Conclusión

Las lesiones tumorales benignas a nivel cervical principalmente los neurofibromas y schwannomas, pueden representar un reto diagnóstico dado su lento crecimiento, escasos síntomas y baja frecuencia de presentación. Se resalta su importancia dada la afectación en la calidad de vida de los pacientes, lo que hace necesaria una búsqueda enfocada según la sospecha diagnóstica y un manejo quirúrgico cuidadoso por el alto riesgo de secuelas asociadas.

Conflicto de interés

No presenta ningún conflicto de interés. CS Duque dicta cursos de neuromonitorización en cirugía de cabeza y cuello, para cirujanos de Latinoamérica con el patrocinio de Medtronic. Sin embargo esta publicación no fue financiada por esta compañía.

REFERENCIAS

1. Ansari I, Ansari A, Graison AA, Patil AJ, Joshi H. Head and Neck Schwannomas: A Surgical Challenge-A Series of 5 Cases. *Case Rep Otolaryngol.* 2018;2018:4074905. <https://doi.org/10.1155/2018/4074905>
2. Chiofalo MG, Longo F, Marone U, Franco R, Petrillo A, Pezzullo L. Cervical vagal schwannoma. A case report. *Acta Otorhinolaryngol Ital.* 2009;29(1):33-5.
3. Mat Lazim N. Challenges in managing a vagal schwannomas: Lesson learnt. *Int J Surg Case Rep.* 2018;53:5-8. <https://doi.org/10.1016/j.ijscr.2018.10.025>
4. Dabbs DJ. *Diagnostic Immunohistochemistry: Theranostic and Genomic Applications*, Expert Consult: Online and Print. Elsevier Health Sciences; 2013. 960 p. Capítulo 20 Immunohistology of the nervous system
5. Cukic O, Jovanovic MB. Vagus Nerve Schwannoma Mimicking a Lateral Neck Cyst. *J Craniofac Surg.* 2018;29(8):e827-e828. <https://doi.org/10.1097/SCS.0000000000005006>
6. Heyes R, Taki N, O'Leary MA. Vagal Paraganglioma Presenting as a Neck Mass Associated with Cough on Palpation. *Case Rep Otolaryngol.* 2017;2017:7603814. <https://doi.org/10.1155/2017/7603814>
7. McAllister JP, Eskandari R, Limbrick DD. *Youmans & Winn neurological surgery.* Elsevier; 2017. p. 1614. Capítulo 258 Benign and Malignant Tumors of the Peripheral Nerve
8. Wolfe S, Pederson W, Kozin SH. *Green's Operative Hand Surgery.* Elsevier Health Sciences; 2016. Capítulo 59 Bone and Soft Tissue Tumors, página 2012
9. Khan Z, Bollu PC. Horner Syndrome. [Actualizado el 10 de febrero de 2020]. En: StatPearls [Internet]. Treasure Island (FL): StatPearls Publishing; 2020. Disponible en: <https://www.ncbi.nlm.nih.gov/books/NBK500000/>