



Acta de Otorrinolaringología & Cirugía de Cabeza y Cuello

www.revista.acorl.org.co



Reporte de caso

Mucormicosis orbitorrinocerebral: el manejo más allá de la cirugía. Informe de caso clínico y revisión de la literatura

Rhino-orbital-cerebral mucormycosis: management beyond surgery. Clinical case report and literature review

Marcela Marulanda*, Nathaly Hoepfner**, Daniela Bohórquez**, Diana Isabel Garcia***,
Diana Patricia Perez****

* Especialista en Otorrinolaringología. Docente de la Universidad de Antioquia. Hospital Pablo Tobón Uribe. Clínica Soma. Grupo de Investigación de Otorrinolaringología de Antioquia (GIORL).

** Médica residente de otorrinolaringología y cirugía de cabeza y cuello, Universidad de Antioquia.

*** Especialista en Otorrinolaringología. Docente de la Universidad de Antioquia. Hospital Pablo Tobón Uribe. IPS Universitaria Clínica León XIII. Grupo GIORL.

**** Especialista en Otorrinolaringología. Docente de la Universidad de Antioquia. IPS Universitaria Clínica León XIII. Grupo GIORL.

Forma de citar: Marulanda M, Hoepfner N, Bohórquez D, García D, Pérez D. Mucormicosis orbitorrinocerebral: el manejo más allá de la cirugía. Informe de caso clínico y revisión de la literatura. Acta otorrinolaringol. cir. cabeza cuello. 2022;50(1): 59-64. DOI.10.37076/acorl.v50i1.593

INFORMACIÓN DEL ARTÍCULO

Historia del artículo:

Recibido: 9 de Febrero de 2021

Evaluado: 15 de Febrero 2022

Aceptado: 7 de Marzo 2022

Palabras clave (DeCS):

Rhino-orbital-cerebral
mucormycosis, invasive fungal
rhinosinusitis, immunosuppression.

RESUMEN

Introducción: se presenta el caso clínico de un paciente con mucormicosis orbitorrinocerebral y revisión de la literatura. **Caso clínico:** se trata de hombre de 45 años que consultó por síntomas nasosinuales manejado ambulatoriamente con múltiples antibióticos sin mejoría, por lo cual se realizó manejo quirúrgico con toma de muestras que revelaron hifas compatibles con mucormicosis. Cuando acudió a la institución presentaba extensión de la infección a todas las cavidades nasales y parte de la base del cráneo. En la búsqueda de la inmunosupresión, se encontró una diabetes *de novo* de difícil control. **Discusión:** la mucormicosis orbitorrinocerebral es una enfermedad altamente invasiva que requiere un manejo multidisciplinario, cirugías seriadas y extendidas, antimicóticos tópicos y sistémicos. El pronóstico mejora y la evolución puede ser favorable cuando se logra controlar la causa de la inmunosupresión, en este caso la diabetes. **Conclusiones:** es requisito fundamental realizar un tratamiento multidisciplinario en el abordaje de estos pacientes, tanto en la especialidad clínica como en la quirúrgica, psicosocial, nutricional y de rehabilitación.

Correspondencia:

Marcela Marulanda

Email: marcela.marulanda@gmail.com

Dirección: avenida 37 n.º 78-72, Medellín

Teléfono: +57 3122696269

ABSTRACT

Key words (MeSH):

Orbital Neoplasms; Lymphoma, non-Hodgkin; Natural Orifice Endoscopic Surgery.

Introduction: It is the clinical case of a patient with rhino-orbital-cerebral mucormycosis and the review of the literature. **Clinical case:** We present the case of a previously healthy young man who started with sinonasal symptoms and hyphae compatible with mucormycosis were found in the initial samples of outpatient care. When he came to the institution, the infection had spread to all the nasal cavities and part of the skull base. **Discussion:** Searching for baseline immunosuppression, only difficult-to-control diabetes and de novo diagnosis were found. It required multidisciplinary management, serial and extended surgeries, topical, venous and oral antifungals. The prognosis improved and the evolution became favorable when glycemic control was achieved. **Conclusion:** It is a fundamental requirement to carry out a multidisciplinary work for the approach to these patients, both in the clinical, surgical, psychosocial, nutritional and rehabilitation specialties.

Introducción

La mucormicosis es una entidad poco frecuente, causada por hongos ubicuos en el medio ambiente que colonizan la mucosa del tracto respiratorio superior cuando se inhalan las esporas en un individuo inmunocomprometido; estos pueden invadir la mucosa y causar invasión con un amplio espectro de gravedad clínica (1-3).

La verdadera incidencia/prevalencia es difícil de definir, pues muchos de los casos permanecen no diagnosticados debido a la dificultad para recolectar la muestra del tejido profundo y la baja sensibilidad de las pruebas diagnósticas (3). No existen datos específicos para Colombia.

Caso clínico

Se trata de un hombre de 45 años, agricultor, previamente sano. Consultó en otra institución por una obstrucción nasal izquierda, que se diagnosticó como sinusitis y se manejó ambulatoriamente con varios ciclos de antibióticos. Le realizaron una tomografía axial computarizada (TAC) simple de senos paranasales que mostró una ocupación de los senos maxilar y etmoidal izquierdo (**Figura 1**).

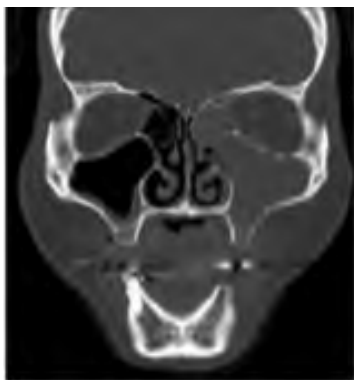

Figura 1. Tomografía simple de cara del paciente. Fuente Dra Marcela Marulanda.

Se programó para cirugía endoscópica de senos paranasales con toma de muestras para el estudio patológico y

cultivos. El estudio anatomopatológico reportó la presencia de inflamación, necrosis y formas micóticas invasivas compatibles con mucormicosis, por lo que se inició el manejo con ketoconazol 200 mg/día vía oral (VO) por un mes de forma ambulatoria y se derivó a consulta externa de cirugía oral y maxilofacial; momento en que el paciente ingresó con edema leve en la mejilla izquierda, exposición ósea del alvéolo dentario de 2,5 cm en el cuadrante I, con pérdidas dentarias prematuras en los arcos superior e inferior, y sin fístula oronasal; con estos hallazgos se hospitalizó y se inició el manejo multidisciplinario.

Se valoró por otorrinolaringología y se llevó a cirugía de forma urgente ante el diagnóstico de mucormicosis para realizar una nueva toma de muestras; a su vez, se inició la búsqueda activa de inmunosupresión, en la que se descartó virus de la inmunodeficiencia humana (VIH) y sífilis, y se encontró la hemoglobina glicosilada de 10,9 %, por lo que se diagnosticó por medicina interna con diabetes mellitus de novo y se decidió iniciar el esquema de insulina basal-bolo.

Durante la cirugía endoscópica de senos paranasales se encontró extenso material necrótico en todo el seno maxilar izquierdo con adelgazamiento crítico del piso y la pared anterior, también se encontró tejido necrótico que ocupaba el etmoides y esfenoides, con dehiscencia de la base del cráneo de 0,5 cm y con salida de líquido cefalorraquídeo (LCR) (**Figura 2**).

Debido a la infección agresiva con extensión al seno frontal, etmoidal, esfenoidal y erosión del hueso palatino con inminencia de comunicación oroantral, se llevó a cirugía conjunta con maxilofacial, neurocirugía y otorrinolaringología para craneotomía, resección de la lesión etmoidal, corrección de la fístula de LCR y refuerzo de la mucosa sobre el defecto oroantral.

Se realizaron en total 14 cirugías de lavado y desbridamiento endoscópico interdiarios, previo consentimiento informado del paciente, en el que se le advirtieron los riesgos y complicaciones. Se dejó la cavidad nasal con mechas impregnadas con anfotericina B, que se cambiaban en la cirugía siguiente.

Inicialmente, recibió anfotericina B 50 mg/día intravenosa (IV) y se aumentó a 90 g/día, luego se adicionaron

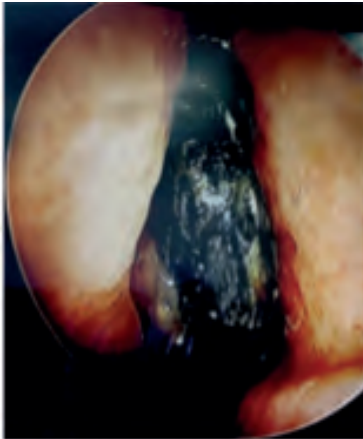


Figura 2. Visualización endoscópica, que muestra una extensa necrosis del cornete medio izquierdo. (Nota: fuente de) Fotografía de la endoscopia del paciente. Fuente Dra Marcela Marulanda.

cefazolina y metronidazol. Se requirió cambiar la anfotericina B desoxicolato por anfotericina B liposomal debido a la elevación de creatinina y completó un ciclo de 14 días de antimicótico IV. Culminó el tratamiento con posaconazol, meropenem y vancomicina.

Las muestras quirúrgicas reportaron en tinción de hidróxido de potasio (KOH) hifas septadas, el cultivo para aerobios reportó *Staphylococcus aureus* multisensible, la reacción en cadena de la polimerasa (PCR) fue en tiempo real para micobacterias del complejo tuberculoso y PCR de *Mycobacterium* no detectables, la PCR panfungal reportó *Candida dubliniensis* y el cultivo de micosis profundas fue de mucormicosis.

Durante los 2 meses de manejo intrahospitalario, las glucemias fueron de difícil control, por lo que se requirió infusiones de insulina por varias semanas, con estancia en la unidad de cuidados especiales para el control metabólico estricto, manejo multidisciplinario por medicina interna, cuidados intensivos, infectología, endocrinología, otorrinolaringología, neurocirugía, maxilofacial, nutrición, psicología y fisioterapia.

En el último período se logró el control glucémico, con lo que se disminuyó la frecuencia de los lavados. El paciente fue dado de alta con posaconazol por 1 año, en seguimiento mensual con nasosinuscopia y valoración por endocrinología trimestral. Tres años después de la infección no ha habido recaída. Está pendiente la rehabilitación oral y maxilofacial por la pérdida de piezas dentales superiores y la ausencia de hueso palatino y piso del maxilar izquierdo (**Figura 3**).

Discusión y revisión de la literatura

Las infecciones por mucormicosis en los senos paranasales tienen una mortalidad que ha sido reportada tradicionalmente del 50 % al 80 % (1, 2). La supervivencia depende de los factores del huésped, el sitio de infección, la especie fúngica, el diagnóstico temprano y el inicio rápido del tratamiento (4). Los pacientes con diabetes tienen mejor pronóstico que

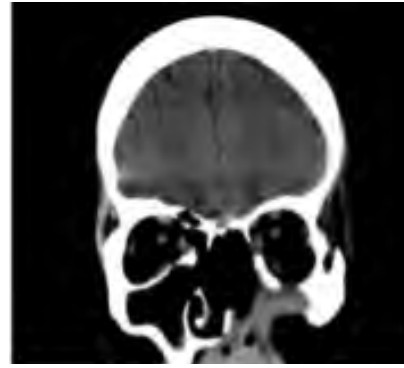


Figura 3. TAC de senos paranasales, después de 1 año de tratamiento, en la que se aprecian los cambios posquirúrgicos. (Nota: fuente de la imagen) Dra Marcela Marulanda.

otros pacientes con otras causas de inmunocompromiso. Los pacientes con afectación intracraneal, neutropenia, malignidad activa o que no reciben cirugía como parte de su terapia tienen un peor pronóstico (1, 5).

Estas infecciones son causadas por los mucorales, que se caracterizan por hifas aerobias obligatorias, no septadas irregulares con ramas en el ángulo recto que miden hasta 200 μ . El *Rhizopus arrhizus* es el agente más común en todo el mundo, seguido de *Lichtheimia*, *Apophysomyces*, *Rhizomucor*, *Mucor* y especies de *Cunninghamella* (3, 6); son organismos termotolerantes y generalmente se encuentran en la materia orgánica en descomposición, son vasotrópicos y angioinvasivos con predilección por la lámina elástica interna de los vasos, por lo que inducen arteritis y oclusiones trombóticas; esto resulta en isquemia, necrosis hemorrágica y coagulativa, infarto isquémico, daño endotelial venoso, aneurismas, pseudoaneurismas y gangrena (6, 7). El espectro de mucormicosis varía desde el cutáneo, rinocerebral y sinopulmonar hasta infecciones diseminadas y fatales (5, 6, 8).

Dentro de los pacientes inmunocomprometidos, los diabéticos tienen riesgo de esta infección por varios factores como la alteración vascular, la denervación de tejidos periféricos, la alteración en la función de los neutrófilos por la disminución en la expresión de moléculas de adhesión y quimiotaxis, y su compromiso de la función bactericida (6, 9).

La mucormicosis puede ser la primera manifestación en pacientes con diabetes mellitus no diagnosticada; sin embargo, en la actualidad, la mayoría de los casos ocurre en pacientes hematológicos (5, 8). La infección por VIH no predispone inherentemente a la mucormicosis, a menos que esté asociada con el consumo ilícito de drogas IV, neutropenia, diabetes mellitus o el uso de corticosteroides. Sorprendentemente, los casos en niños son raros (8).

Se ha descrito una pequeña proporción de infecciones por hongos invasivos en los receptores de trasplante de órganos sólidos (SOT); sin embargo, entre los receptores de SOT, los pacientes con insuficiencia renal, diabetes mellitus y profilaxis antifúngica previa con voriconazol o caspofungina son los más propensos a desarrollar mucormicosis (3).

Entre otros factores de riesgo están el uso crónico de corticosteroides, la hipocomplementemia, el síndrome nefrótico, la uremia y la leucopenia, así como la granulomatosis de Wegener, en la que la mucormicosis puede simular una recaída de la enfermedad subyacente y no ser diagnosticada (8). El trauma y los ambientes hospitalarios son factores de riesgo para la infección (3, 9, 10).

La sobrecarga de hierro y la terapia con deferoxamina también jugaban un papel importante en la patogénesis de la mucormicosis. La deferoxamina se usaba comúnmente para reducir la sobrecarga de hierro/aluminio en pacientes con cetoacidosis, hemodiálisis, insuficiencia renal y trastornos relacionados con transfusiones. El hierro eliminado por deferoxamina lo capturan los sideróforos en especies de *Rhizopus* y esto ayuda en el crecimiento de esos hongos. Sin embargo, los nuevos quelantes de hierro, como el deferasirox y la deferiprona, lo quelan eficazmente sin predisponer a mucormicosis (3, 6, 8). La mucormicosis también puede ocurrir en pacientes inmunocompetentes, pero es relativamente rara.

La progresión clínica clásica incluye 3 etapas: etapa I: infección de la mucosa nasal y los senos paranasales; etapa II: afectación orbitaria (síndrome de vértice orbitario, síndrome de fisura orbitaria superior), y etapa III: afectación cerebral (6). La forma más común de mucormicosis es la orbitorrino-cerebral. Al germinar, el hongo invasor puede extenderse e invadir el paladar, luego el seno esfenoidal, lateralmente en el seno cavernoso, involucrando las órbitas, o cranealmente en el cerebro. Ocasionalmente, la invasión vascular cerebral puede conducir a la diseminación hematogena de la infección con o sin desarrollo de aneurismas micóticos (8).

Los síntomas más comunes no oftálmicos incluyen fiebre (26 %-44 %), dolor de cabeza (5 %-25 %), edema facial (27 %-34 %), dolor facial (3 %-22 %), secreción nasal (2 %-18 %), epistaxis (0,5 %-9 %), sinusitis (1 %-26 %), hemiplejía (0 %-4 %), ulceración nasal (3 %-38 %), úlcera palatal (5 %-14 %), dolor dental (0,5 %-3,5 %), anestesia facial (3 %-7 %), parálisis de los nervios faciales (0,5 %-11 %), destrucción ósea y alteración del estado mental (2 %-22 %). Los signos y síntomas oftálmicos incluyen dolor ocular, disminución de la visión, oftalmoplejía (15 %-29 %), proptosis (11 %-16 %), quemosis (4,5 %-9 %), ptosis (3,5 %-18 %), celulitis orbitaria (2 %-16 %), decoloración periorbitaria y necrosis (2 %-4 %). Los síntomas pueden tener una duración de horas, pocos días o varias semanas (1, 3, 6, 8).

El sello clínico de la mucormicosis invasiva es una escara negra; sin embargo, su ausencia no excluye la posibilidad de mucormicosis. La fiebre es variable y puede estar ausente hasta en la mitad de los casos. El recuento de glóbulos blancos es típicamente elevado siempre que el paciente tenga médula ósea en funcionamiento (8).

El diagnóstico oportuno es fundamental para iniciar un tratamiento precoz y así mejorar el pronóstico, se realiza con confirmación histopatológica del tejido sospechoso; sin embargo, esta es lenta de procesar y a menudo no crecen mucorales en los cultivos microbiológicos. No se debe retrasar

el tratamiento durante la espera del resultado, los hallazgos de hifas no septadas dentro del tejido establecen el diagnóstico (11, 12).

Ha habido avances en la identificación molecular de especies fúngicas, incluida la identificación por secuenciación de ácido desoxirribonucleico (ADN), identificación por métodos de PCR específica de mucorales e identificación por hibridación *in situ* (5, 6). Sin embargo, no hay pruebas de antígenos específicos para mucormicosis. Aunque los mucorales son angioinvasivos, casi nunca producen hemocultivos positivos (5).

Para hacer un diagnóstico definitivo de mucormicosis, se requiere la combinación del cultivo de mucorales positivo y de la evidencia microscópica. Solo un cuarto de los casos reportados se han asociado con diagnósticos basados tanto en la identificación de hifas ramificadas no septadas en los tejidos y el aislamiento de *Phycomycetes*. En el resto de casos, los diagnósticos podrían hacerse razonablemente con base en una combinación de características clínicas y la identificación de hifas ramificadas en ángulo recto no septadas (6).

Las imágenes juegan un papel importante en el diagnóstico de la enfermedad fúngica y en la definición de la extensión de esta. La TAC sin contraste es el estudio de imagen inicial de elección en la mayoría de los casos, evalúa la sobresaturación en el seno opacificado y signos de invasión; la destrucción ósea a menudo se ve solo tardíamente. La resonancia magnética (RM) puede delinear mejor la enfermedad invasiva que involucra los tejidos blandos más allá de los senos paranasales, incluidos el cuello, la fisura pterigomaxilar, la órbita y la extensión intradural e intracraneal (1, 2, 8).

El engrosamiento de la mucosa de la cavidad nasal unilateral es el hallazgo temprano más consistente de invasión fúngica por TAC. El tejido blando enfisematoso puede ser un signo específico de enfermedad temprana. El hallazgo característico en la RM se denominó *el signo de cornete negro*, que consiste en la falta de realce de contraste en la cavidad nasal debido a la necrosis de la mucosa que ocurre en pacientes con mucormicosis, debido a su naturaleza angioinvasiva (3).

Los pacientes pueden tener imágenes normales y los de alto riesgo siempre deben someterse a exploración quirúrgica con análisis de biopsia de las áreas sospechosas de infección. Cualquier paciente inmunocomprometido con dolor de cabeza, ocular, cambios visuales, obstrucción nasal o epistaxis unilateral es candidato para una evaluación rápida mediante estudios de imagen, endoscopia nasal y toma de biopsia para descartar mucormicosis (1, 8).

La endoscopia nasal puede mostrar necrosis y, en raras ocasiones, esporulación fúngica (7). Las áreas más afectadas son el cornete medio, seno maxilar, etmoides y seno esfenoidal; el frontal es el menos afectado (2, 13).

En cuanto al tratamiento, 4 factores son críticos para erradicar la enfermedad: la rapidez del diagnóstico (es crítico para el resultado de mucormicosis porque las lesiones focales pequeñas a menudo pueden extirparse quirúrgicamente antes de que la infección se disemine a otros órganos), la reversión de

la predisposición subyacente (si es posible), el desbridamiento quirúrgico y el antifúngico apropiado (1, 4, 6).

El desbridamiento quirúrgico endoscópico debe realizarse de manera seriada, según la evolución del paciente. Se realiza hasta retirar toda la necrosis y obtener mucosa sana, y se puede complementar con cirugía abierta si hay extensión intraorbital o intracraneal. La exanteración orbitaria parece mejorar la supervivencia en pacientes con oftalmoplejía, siempre que la condición de base del paciente esté siendo controlada (4).

La anfotericina B sistémica sigue siendo el fármaco de elección, aunque la duración exacta y la dosis necesaria para la cura no ha sido precisada, pero algunos sugieren la vía IV en dosis de 0,6 a 1,0 mg/kg/día hasta que se vea una respuesta favorable o hasta una dosis total de 3 g/día. Dentro de los efectos adversos se describen la fiebre, escalofríos, náuseas, hipotensión y elevación de la creatinina. Estas toxicidades se pueden reducir o eliminar con el uso de anfotericina lipídica B, la dosis inicial habitual es de 5 mg/kg/día (11). El manejo agresivo de cualquier factor incitante, como la cetoacidosis diabética, es crucial (1, 2, 4, 14).

La mayoría de los azoles, incluidos el fluconazol y el voriconazol, así como la caspofungina no tienen actividad significativa contra el mucor. El posaconazol, un triazol de amplio espectro disponible VO (800 mg/día en dosis divididas) se usa para el manejo ambulatorio a largo plazo (6).

La oxigenoterapia hiperbárica mejora el flujo de oxígeno a los tejidos isquémicos y alivia la acidosis; de este modo inhibe el crecimiento fúngico (4, 6).

El papel central del metabolismo del hierro en la patogénesis de la mucormicosis apoya el uso de quelantes de hierro, especialmente deferiprona y deferasirox, a diferencia de la deferoxamina (6).

La duración óptima de la terapia es controvertida; el objetivo es alcanzar la normalización de la imagen, la biopsia negativa y la recuperación de la inmunosupresión para definir el cese de la terapia antimicótica (6). Este proceso puede tardar meses e incluso años. A su vez, se debe enfatizar en el apoyo emocional durante este período (14, 15).

Conclusiones

La mucormicosis orbitorinocerebral es una entidad de difícil diagnóstico, que debe sospecharse en cualquier paciente con inmunosupresión que curse con síntomas nasosinuales u orbitocerebrales de rápida progresión o comportamiento inusual. La visualización endoscópica nasal o directa y la tomografía simple son suficientes para definir el inicio de la terapia antimicótica y realizar cirugías seriadas de desbridamiento y toma de muestras (1, 6, 8).

Las estrategias quirúrgicas incluyen lavados y empaquetamientos con antimicóticos tópicos, hasta exenteración y craneotomía. Pueden usarse abordajes endoscópicos tradicionales, extendidos o combinados con abiertos craneofaciales, según la extensión de la enfermedad (10).

Es requisito fundamental realizar un trabajo multidisciplinario en el abordaje de estos pacientes, de las especialidades clínicas, quirúrgicas, psicosociales, nutricionales y de rehabilitación. También es necesario definir hasta dónde se pueden extender los esfuerzos del personal sanitario teniendo en cuenta las condiciones del paciente, pues es definitivo tener respuesta inmunológica para que el resto de las herramientas sean útiles. Es fundamental que el paciente conozca el potencial deformante de las intervenciones quirúrgicas, la toxicidad y los efectos secundarios de los medicamentos, así como la necesidad imperiosa de un tratamiento a largo plazo de la infección y un control estricto de su condición de base (15).

Consentimiento informado

El paciente mencionado dio su autorización para la publicación de las imágenes y la historia clínica, con fines exclusivamente académicos.

Declaración de conflicto de intereses

No se presenta ningún conflicto de interés financiero o no financiero.

Contribución de los autores

Todos los autores mencionados participaron en cada una de las etapas del manuscrito, desde la recolección de los datos hasta la adaptación de los requisitos para el envío a la revista.

Aspectos éticos

El desarrollo de este proyecto se plantea sobre los principios éticos declarados en el informe de Belmont: respeto a las personas, beneficencia y justicia. La información analizada del paciente no tendrá otro fin que suministrar datos relevantes para el desarrollo científico orientado a mejorar las conductas médicas y la atención segura de los pacientes con este tipo de patología. Teniendo en cuenta las consideraciones éticas que establece el Ministerio de Salud de Colombia en la Resolución 8430 de 1993 en el artículo 11, este trabajo se clasifica como investigación sin riesgo, dada su revisión retrospectiva y no se realiza ninguna intervención o modificación intencionada de las variables biológicas, fisiológicas, psicológicas o sociales del paciente. También se tendrá en cuenta la protección de datos personales según la ley de Habeas Data 1581 de 2012.

REFERENCIAS

1. Ni Mhurchu E, Ospina J, Janjua AS, Shewchuk JR, Vertinsky AT. Fungal Rhinosinusitis: A Radiological Review With Intraoperative Correlation. *Can Assoc Radiol J*. 2017;68(2):178-186. doi: 10.1016/j.carj.2016.12.009.
2. Raz E, Win W, Hagiwara M, Lui YW, Cohen B, Fatterpekar GM. Fungal Sinusitis. *Neuroimaging Clin N Am*. 2015;25(4):569-76. doi: 10.1016/j.nic.2015.07.004.

3. Prakash H, Chakrabarti A. Global Epidemiology of Mucormycosis. *J Fungi (Basel)*. 2019;5(1):26. doi: 10.3390/jof5010026.
4. Plowes Hernández O, Prado Calleros HM, Soberón Marmisolle Daguerra GS, Sadek González A. Rhino-orbitocerebral mucormycosis. Management strategies to avoid or limit intracranial affection and improve survival. *Acta Otorrinolaringol Esp*. 2015 Nov-Dec;66(6):348-52. doi: 10.1016/j.otorri.2015.01.007.
5. Asano-Mori Y. Diagnosis and Treatment of Mucormycosis in Patients with Hematological Malignancies (Translated Article). *Med Mycol J*. 2017;58(3):E97-E105. doi: 10.3314/mmj.17.013.
6. Wali U, Balkhair A, Al-Mujaini A. Cerebro-rhino orbital mucormycosis: an update. *J Infect Public Health*. 2012;5(2):116-26. doi: 10.1016/j.jiph.2012.01.003.
7. Dimaka K, Mallis A, Naxakis SS, Marangos M, Papadas TA, Stathas T, et al. Chronic rhinocerebral mucormycosis: a rare case report and review of the literature. *Mycoses*. 2014;57(11):699-702. doi: 10.1111/myc.12219.
8. Petrikos G, Skiada A, Lortholary O, Roilides E, Walsh TJ, Kontoyiannis DP. Epidemiology and clinical manifestations of mucormycosis. *Clin Infect Dis*. 2012;54 Suppl 1:S23-34. doi: 10.1093/cid/cir866.
9. Kufer TA, Nigro G, Sansonetti PJ. Multifaceted Functions of NOD-Like Receptor Proteins in Myeloid Cells at the Intersection of Innate and Adaptive Immunity. *Microbiol Spectr*. 2016;4(4). doi: 10.1128/microbiolspec.MCHD-0021-2015.
10. Sánchez-Gil J, Guirao-Arrabal E, Parra-García GD, Luzón-García MDP, Fe Bautista-Marín M, Barayobre-Barayobre M, et al. Nosocomial Rhinocerebral Mucormycosis: Two Cases with a Temporal Relationship. *Mycopathologia*. 2017;182(9-10):933-935. doi: 10.1007/s11046-017-0164-2.
11. Ferguson BJ. Invasive Fungal Rhinosinusitis The Manifestations of Fungal Rhinosinusitis According to Host Immunologic Status. En: Flint P, Haugey B, Lund V, Niparkd J, Richardson M, Robins KT, et al (editores). *Cummings otolaryngology: Head and neck surgery*. 5.a edición. Filadelfia: Mosby Elsevier; 2010. p. 709-16.
12. Lagos A, Ferrada S, Muñoz T, Maul X, Finkelstein A, González C, et al. 10-year experience in patients operated for acute invasive fungal rhinosinusitis. *Acta Otorrinolaringol Esp (Engl Ed)*. 2020;71(5):303-308. doi: 10.1016/j.otorri.2019.11.004.
13. Middlebrooks EH, Frost CJ, De Jesus RO, Massini TC, Schmalfuss IM, Mancuso AA. Acute Invasive Fungal Rhinosinusitis: A Comprehensive Update of CT Findings and Design of an Effective Diagnostic Imaging Model. *AJNR Am J Neuroradiol*. 2015;36(8):1529-35. doi: 10.3174/ajnr.A4298.
14. Yeo CD, Kim JS, Kwon SH, Lee EJ, Lee MH, Kim SG, et al. Rhinocerebral mucormycosis after functional endoscopic sinus surgery: A case report. *Medicine (Baltimore)*. 2018;97(51):e13290. doi: 10.1097/MD.00000000000013290.
15. Cuervo SI, Bermúdez CD, Enciso L, Gómez JC, Castillo JS, Sánchez R, et al. Guía de práctica clínica para el diagnóstico y el tratamiento de las infecciones bacterianas y micóticas en pacientes oncológicos mayores de 15 años con neutropenia febril posquimioterapia de alto riesgo. *Rev Colomb Cancerol*. 2014;18(4):186-96. doi: 10.1016/j.rccan.2014.06.002.