



Acta de Otorrinolaringología & Cirugía de Cabeza y Cuello

www.revista.acorl.org.co



Reportes de caso

Masa parotídea de rápido crecimiento, representando un dilema diagnóstico

Rapidly growing parotid gland mass, posing a diagnostic dilemma

Carlos Simón Duque-Fisher*, Erika Marcela Sánchez**, Alfredo Martelo***, Alicia Hidron****, Miguel Agudelo*****

* Cirujano de Cabeza y Cuello, Hospital Pablo Tobón Uribe y Clínica Las Américas. Medellín, Colombia.

** Otorrinolaringóloga, IPS Universitaria. Medellín, Colombia.

*** Patólogo, Clínica Las Américas. Medellín, Colombia.

**** Infectóloga, Hospital Pablo Tobón Uribe. Medellín, Colombia.

*****Residente Medicina Interna, Beth Hospital. Newark, NJ, EE. UU.

Forma de citar: Duque-Fisher CA, Sánchez EM, Martelo A, Hidron A, Agudelo M. Masa parotídea de rápido crecimiento, representando un dilema diagnóstico. Acta otorrinolaringol. cir. cabeza cuello. 2022;50(1):65-68. DOI.10.37076/acorl.v50i1.571

INFORMACIÓN DEL ARTÍCULO

Historia del artículo:

Recibido: 2 de Noviembre de 2021

Evaluado: 8 de Marzo 2022

Aceptado: 10 de Marzo 2022

Palabras clave (DeCS):

toxoplasmosis, toxoplasma gondii, glándula parótida.

Key words (MeSH):

Toxoplasmosis, toxoplasma gondii, parotid gland.

RESUMEN

La toxoplasmosis es una infección parasitaria con distribución mundial, cuyo huésped definitivo son los felinos. Se presenta con un cuadro clínico sintomático difuso solo en el 20 % de los pacientes inmunocompetentes. Además del malestar general, fiebre y adinamia, el hallazgo más importante lo constituye la presencia de adenopatías a nivel cervical. Describimos un caso poco común de un paciente masculino con masa parotídea izquierda de crecimiento rápido, en quien se practicó parotidectomía, a fin de descartar la enfermedad linfoproliferativa. Se comprobó compromiso por *Toxoplasma gondii* luego de múltiples análisis.

ABSTRACT

Toxoplasmosis is a parasitic infection with worldwide distribution, whose definitive host is felines. It is only symptomatic in less than 20% of immunocompetent patients. Symptoms may vary from general malaise, fever, weakness and the presence of cervical lymphadenopathy. A description of an uncommon presentation of this di-

Correspondencia:

Carlos Simón Duque-Fisher

Email: casiduque@hotmail.com

Dirección: calle 78b # 69-240. Medellín, Colombia

Teléfono: 3176457173

sease in a male patient with progressively growing left-sided parotid mass, in whom a parotidectomy was performed to rule out lymphoproliferative disease. Infection by *Toxoplasma gondii* was diagnosed after a series of exams.

Introducción

La toxoplasmosis es una enfermedad parasitaria causada por *Toxoplasma gondii*. Por estudios de seroprevalencia se sabe que aproximadamente el 40 % de la población se ha expuesto a este parásito, esto podría explicar que casi 15 % a 20 % de las adenopatías cervicales no tienen un origen claro.

La seroprevalencia por infección asociada con *Toxoplasma gondii* tiene variaciones a nivel mundial según la edad, el clima y los niveles de desarrollo, con una prevalencia que oscila entre menos del 10 % y más del 60 %, incluso dentro del mismo continente, como es el caso de Europa. En los países en vía de desarrollo, como África y Suramérica, se cuenta con una mayor tasa de prevalencia. Para Colombia incluso se estima que la mitad de las mujeres en edad reproductiva tiene anticuerpos positivos para toxoplasma (1).

Toxoplasma gondii es un protozooario, que tiene como huésped definitivo a los gatos, siendo los humanos y mamíferos hospederos accidentales. Puede encontrarse en el ambiente como taquizoíto, ooquiste o bradizoíto. El ooquiste contiene esporozoítos, y se producen al completar el ciclo reproductivo a nivel intestinal de su huésped definitivo, los cuales excretan ooquistes en sus heces. La infección puede ser adquirida o congénita, vía transplacentaria. En el primer caso puede ser debido a la ingestión de los quistes presentes en alimentos poco cocinados, ingestión de agua contaminada con ooquistes o inoculación a través de la piel. Las manifestaciones clínicas de la infección adquirida dependen del estado inmunológico del paciente, siendo los principales signos y síntomas la fiebre, la fatiga, la cefalea, las mialgias y las adenopatías, a nivel cervical u occipital, las cuales también pueden presentarse de forma aislada sin otros síntomas acompañantes. No es usual el compromiso de las glándulas salivares (2-4). Dado que el diagnóstico clínico es difícil por la variedad de síntomas, se requieren estudios especializados, como la serología, la cual es rápida y, por lo general, muy específica (5, 6).

No se requiere tratamiento en pacientes inmunocompetentes, dado que los síntomas se resuelven en 1 o 2 meses hasta en el 60% de las personas, sin requerir más medicación que analgésicos y eventualmente antiinflamatorios. En algunas oportunidades, 10% de los pacientes puede tener síntomas por 6 o más meses. Cuando se trata de pacientes inmunocomprometidos se necesitará la combinación de pirimetamina, sulfadiazina y ácido fólico (7, 8).

Caso clínico

Hombre de 31 años, sin antecedentes patológicos, quirúrgicos o familiares de importancia, que consulta por masa en la región de la glándula parótida izquierda, de 3 a 4 semanas de

evolución. Al examen físico se palpaba tumefacción indolora, móvil de 2,5 a 3 cm en la parte inferior de la glándula, sin otro hallazgo importante. Se solicitó ecografía de cuello, la cual confirmó la presencia de tres lesiones redondeadas, no infiltrantes en el parénquima glandular parotídeo izquierdo de hasta 3 cm. Se practicó biopsia por aspiración de la lesión parotídea mayor, la cual se reportó como infiltrado inflamatorio. Se descartó enfermedad linfoproliferativa. Se practicó parotidectomía superficial izquierda, y se encontró, en el área superior al tronco del nervio facial, adenopatías duras y uniformes. Ante este hallazgo se envió una de estas lesiones a biopsia por congelación, a fin de descartar linfoma (Figura 1).

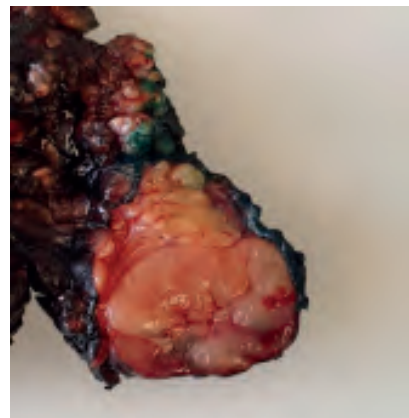


Figura 1. Cola de la glándula parótida izquierda. Se observa un ganglio intraparotídeo uniforme, no infiltrante de 3 cm. Imagen tomada por autores.

El resultado fue adenopatías inflamatorias, probable toxoplasmosis. Se ordenó inmunoglobulina G y M (IgG-IgM). Para la IgG se reportó 200 Iu/mL (normal 0-3 Iu/mL) y la IgM fue de 12,29 Iu/mL (valor superior normal de 0,6 Iu/mL).

La patología reportó glándula parótida con múltiples adenopatías, en las cuales se observaban microgranulomas compatibles, con infección por toxoplasmosis. Aunque se hicieron tinciones especiales (Giemsa, Ziehl Neelsen y plata metenamina), estas no demostraron toxoplasma, bacilos ácido alcohol resistentes, ni hongos. Adicionalmente se hicieron estudios de inmunohistoquímica y proteína C reactiva (PCR) para toxoplasmas, las cuales fueron negativas (Figura 2).

En la medida que los estudios practicados no demostraban el toxoplasma en la muestra de tejido, se solicitó la evaluación por infectología. El estudio epidemiológico fue vital dado que tanto la esposa del paciente, como sus hermanos, referían síntomas compatibles con infección por *Toxoplasma gondii*, luego de asistir y compartir una comida

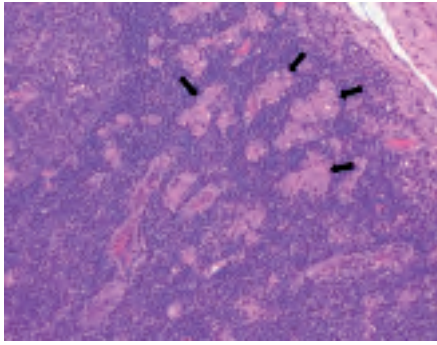


Figura 2. Examen microscópico de ganglio en cola de parótida izquierda (HE- 40 X). La flecha negra señala numerosos conglomerados de histiocitos, lo que forma microgranulomas no necrotizantes (linfadenitis de Piringer-Kuchinka), característicos de la toxoplasmosis. Imagen tomada por autores.

familiar. Los resultados de IgG- IgM para estos familiares estaban elevados. No fue necesario formular antibióticos a este paciente debido a su estado de inmunocompetencia.

Discusión

La mayoría de los casos reportados corresponden a linfadenitis cervical por toxoplasmosis. No es común el compromiso de la glándula parótida por esta enfermedad parasitaria y los casos reportados a la fecha están en inglés, no se encontraron casos reportados en español. En este paciente se llega al diagnóstico luego del manejo quirúrgico. El examen microscópico del espécimen quirúrgico indicaba la posibilidad de tener compromiso por *Toxoplasma gondii*, luego de observar la triada histológica de microgranulomas epitelioides, hiperplasia folicular e hiperplasia de células B, conocida como linfadenitis de Piringer-Kuchinka, y se correlaciona con la infección por *Toxoplasma gondii* (6, 9-11).

La medición de las IgG- IgM permitió confirmar el diagnóstico de forma temprana. Uno de los métodos definitivos de diagnóstico es el cultivo o aislamiento del parásito en el tejido o fluido corporal, cuando se sospecha de forma preoperatoria. La PCR en suero para *Toxoplasma gondii* es útil cuando se sospecha la enfermedad en pacientes cuyo sistema inmune puede no ser capaz de generar una elevación adecuada de anticuerpos, o como confirmatoria. Sin embargo, debido a las limitaciones de equipo, la experiencia y el costo general, este método no está disponible universalmente. La PCR para *Toxoplasma gondii* en el tejido fue negativa debido a que se requiere una alta carga del microorganismo para ser detectada en el tejido, además que la muestra para dicho examen se tomó luego de ser fijada en formaldehído, lo cual afectó el resultado final (12).

Conclusión

Las lesiones de crecimiento progresivo en cabeza y cuello representan un reto diagnóstico, dada la amplia posibilidad de cuadros clínicos con potencial mortalidad. Cabe recordar

con el caso presentado, que no se deben olvidar las patologías no oncológicas y de baja frecuencia, como la toxoplasmosis, las cuales pueden implicar manejos que conlleven un menor riesgo de morbilidad. El diagnóstico de esta entidad se hace gracias al estudio histológico, la historia clínica, el examen físico y el estudio epidemiológico, además de pruebas específicas de PCR para *Toxoplasma gondii*, que al tomarse de tejidos no fijados en formol, pueden arrojar un resultado confirmatorio.

Declaración de conflicto de intereses

Los autores no tienen conflicto de intereses para este artículo.

Fuente de financiación

Este artículo fue autofinanciado por los autores.

Agradecimientos

Al equipo médico que participó en el estudio y diagnóstico de este caso clínico.

Declaración de conflictos éticos

El paciente autorizó la publicación del caso, junto con sus imágenes.

REFERENCIAS

1. Kellerman R, Rakei D, KUSM-W Medical Practice Association. Conn's current therapy. Elsevier Health Sciences, 2021.
2. Hosokawa S, Kusama Y, Ono T, Mineta H. Toxoplasma lymphadenitis diagnosed by fine-needle aspiration cytology: a rare finding. J Laryngol Otol. 2014;128(6):561-4. doi: 10.1017/S0022215114001261.
3. Sireci F, Bruno R, Martines F, Freni F, Cicciù M, Galletti F. A Patient With Toxoplasmosis as a Cause of Submental Lymphadenopathy. J Craniofac Surg. 2019 Jun;30(4):e353-e355. doi: 10.1097/SCS.0000000000005441.
4. Saritzali G, Karaman E, Mercan H, Yagiz C, Ibrahimov M. Intraglandular toxoplasmic lymphadenitis of the parotid gland. J Craniofac Surg. 2009;20(4):1163-4. doi: 10.1097/SCS.0b013e3181acdb46.
5. Hernández-Cortazar I, Acosta-Viana KY, Ortega-Pacheco A, Guzman-Marin Edel S, Aguilar-Caballero AJ, Jiménez-Coello M. Toxoplasmosis in Mexico: epidemiological situation in humans and animals. Rev Inst Med Trop Sao Paulo. 2015;57(2):93-103. doi: 10.1590/S0036-46652015000200001.
6. Li B, Zou J, Wang WY, Liu SX. Toxoplasmosis presented as a submental mass: a common disease, uncommon presentation. Int J Clin Exp Pathol. 2015 Mar 1;8(3):3308-11.
7. Cho W, Kim MK, Sim JS. Ultrasound-guided core needle biopsy of cervical lymph nodes in the diagnosis of toxoplasmosis. J Clin Ultrasound. 2017 May;45(4):192-196. doi: 10.1002/jcu.22431.
8. Husseinzadeh H, Cotta CV, Gordon S, Lichtin A. A young woman with enlarged lymph nodes. Cleve Clin J Med. 2013;80(5):276-80. doi: 10.3949/ccjm.80a.12086.

9. Shashy RG, Pinheiro D, Olsen KD. Toxoplasmosis lymphadenitis presenting as a parotid mass: a report of 2 cases. *Ear Nose Throat J.* 2006;85(10):666-8.
10. Saxena S, Kumar S, Kharbanda J. Toxoplasmosis submandibular lymphadenitis: Report of an unusual case with a brief review. *J Oral Maxillofac Pathol.* 2018;22(1):116-20. doi: 10.4103/jomfp.JOMFP_268_17.
11. Viguier JM, Jiménez-Heffernan JA, López-Ferrer P, González-Peramato P, Vicandi B. Fine needle aspiration of toxoplasmic (Piringer-Kuchinka) lymphadenitis: a cytohistologic correlation study. *Acta Cytol.* 2005;49(2):139-43. doi: 10.1159/000326121.
12. Liu Q, Wang ZD, Huang SY, Zhu XQ. Diagnosis of toxoplasmosis and typing of *Toxoplasma gondii*. *Parasit Vectors.* 2015 May 28;8:292. doi: 10.1186/s13071-015-0902-6.