



# Acta de Otorrinolaringología & Cirugía de Cabeza y Cuello

www.revista.acorl.org.co



## Reportes de caso

### Estenosis nasofaríngea: a propósito de la leishmania mucocutánea

### Nasopharyngeal stenosis: about mucocutaneous leishmania

Adriana Isaza Marín\*, Marcela Marulanda\*\*, Diana Pérez\*\*\*, Gustavo Vanegas\*\*\*\*.

\* Otorrinolaringóloga. Docente de la Universidad de Antioquia, IPS Universitaria. Grupo de Investigación de Otorrinolaringología de Antioquia (GIORL).

\*\* Otorrinolaringóloga. Docente de la Universidad de Antioquia, Hospital Pablo Tobón Uribe. Grupo GIORL.

\*\*\* Otorrinolaringóloga. Docente de la Universidad de Antioquia, IPS Universitaria.

\*\*\*\* Otorrinolaringólogo. Docente de la Universidad de Antioquia, IPS Universitaria Clínica León XIII. Grupo GIORL.

Forma de citar: Isaza Marín A, Marulanda M, Pérez D, Vanegas G. Estenosis nasofaríngea: a propósito de la leishmania mucocutánea. Acta otorrinolaringol. cir. cabeza cuello. 2022;50(1): 69-72. DOI.10.37076/acorl.v50i1.591

#### INFORMACIÓN DEL ARTÍCULO

##### Historia del artículo:

Recibido: 8 de Febrero de 2021

Evaluado: 2 de Marzo 2022

Aceptado: 7 de Marzo 2022

##### Palabras clave (DeCS):

leishmaniasis, cutáneo, mucosa, diagnóstico, tratamiento, cirugía, endoscópica, nasal, laringe, faringe.

#### RESUMEN

La leishmaniasis es una enfermedad protozoaria intracelular. Una de sus formas de presentación es la mucocutánea, que es secuela de la leishmania cutánea y solo se presenta en el 1 % al 5 % de quienes la padecen. Afecta la mucosa nasal, faríngea y laríngea, lo que ocasiona disnea y disfagia. Se presenta el caso de una paciente de 76 años con síntomas obstructivos nasales, en quien se evidenciaron múltiples sinequias nasales y faringolaríngeas. Ante la sospecha clínica de la enfermedad, es importante recordar que el diagnóstico se realiza a través de la intradermoreacción de Montenegro o títulos de inmunofluorescencia indirecta superiores a 1:16, y su tratamiento incluye el antimonio pentavalente, uno de los más utilizados; sin embargo, este tiene alto grado de recurrencias y efectos secundarios, por lo que la anfotericina B se convierte en el tratamiento de elección. En algunos casos, el manejo quirúrgico puede ser de gran utilidad para la mejoría de síntomas y secuelas de la enfermedad. Entonces, la leishmania mucocutánea se convierte en una enfermedad de interés para los otorrinolaringólogos, quienes con el conocimiento de la historia natural de la misma pueden realizar un manejo temprano y la adecuada corrección de secuelas para mejorar la calidad de vida de los pacientes.

#### Correspondencia:

Autor: Adriana Isaza Marín

Email: adryana515@gmail.com

Dirección: calle 36 sur nro 27-20

Teléfono: 3017713386

## ABSTRACT

## Key words (MeSH):

leishmaniasis, skin, mucosa, diagnosis, treatment, surgery, endoscopic, nasal, larynx, pharynx

Leishmaniasis is an intracellular protozoan disease. One of its forms of presentation is mucocutaneous, which is sequela of cutaneous leishmania and only occurs in 1% to 5% of those who suffer it. It affects the nasal, pharyngeal and laryngeal mucosa, causing dyspnea and dysphagia. We presented a case of a 76-year-old patient with obstructive nasal symptoms, who evidenced multiple nasal and pharyngolaryngeal synechiae. Given the clinical suspicion of the disease, it is important to remember that the diagnosis is made through the Montenegro intradermal reaction and or indirect immunofluorescence titers greater than 1:16, and the treatment includes pentavalent antimonial, one of the most used; however, it has a high degree of recurrence and side effects, so amphotericin B becomes the treatment of choice. In some cases, surgical management can be very useful for the improvement of symptoms caused by the disease. Thus, mucocutaneous leishmania becomes a disease of interest for otorhinolaryngologists, who, with knowledge of its natural history, can carry out early management and adequate correction of sequelae to improve the patients' quality of life.

## Introducción

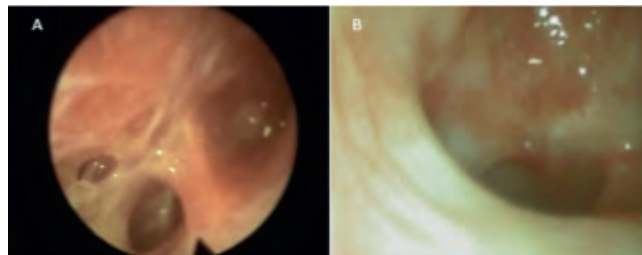
La leishmaniasis es una enfermedad protozoaria intracelular que puede presentarse de forma visceral, cutánea (LC) o mucocutánea (LMC) (1). Más de 350 millones de personas residen en áreas de transmisión activa de parásitos. Anualmente, se estima que entre 1,5 y 2 millones de niños y adultos desarrollan la enfermedad sintomática; la infección subclínica se suma a esta importante carga de enfermedad (1, 2). La leishmaniasis se asocia con 2 a 4 millones de años de vida ajustados por discapacidad y 70 000 muertes por año. Es una enfermedad desatendida incrustada en la pobreza (2).

La leishmaniasis es endémica en 88 países del sur de Europa, América Central y del Sur, África, Oriente Medio y el sur de Asia. 72 de estos países son naciones en desarrollo y 13 se encuentran entre las naciones menos desarrolladas. El 90 % de los casos de leishmaniasis cutánea se contrae en Afganistán, Pakistán, Siria, Arabia Saudita, Argelia, Irán, Brasil y Perú (2). La presentación LMC es secuela de LC en 1 %-5 % (2, 3), afecta la mucosa nasal e involucra el tabique, paladar, boca, faringe y laringe, lo que ocasiona disnea y disfagia (4). A continuación, se presenta un caso de LMC.

## Presentación del caso

Paciente de 76 años, residente en Medellín, desplazada del Chocó, con cuadro clínico de 8 años de evolución de disfagia asociado con obstrucción nasal progresiva sin disfonía. En el examen físico pudo identificarse una sinequia vestibular izquierda, además de configuración anómala de la úvula, la cual se hallaba desplazada hacia la pared posterior de la nasofaringe, sin cambios de su posición con el movimiento del paladar. Se realizaron otros estudios como endoscopia digestiva, que mostró un proceso inflamatorio en la hipofaringe. La nasolaringoscopia mostró en la fosa nasal izquierda una sinequia vestibular y múltiples tabiques mucosos en la

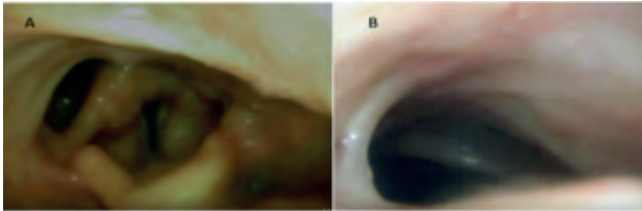
coana que no permitían el paso de la fibra, además de sinequia en la orofaringe que unía la úvula y el paladar blando contra la pared posterior, y en la laringe había un tejido granulomatoso en el repliegue ariepiglótico derecho (**Figura 1**).



**Figura 1.** Tomada durante la cirugía endoscópica nasal para la resección de sinequias. A. Múltiples tabiques mucosos en la coana. B. Sinequia en la orofaringe que unía la úvula y el paladar blando contra la pared posterior. Imágenes tomadas durante cirugía endoscópica. (Nota: fuente de las imágenes)

Se realizó una biopsia en la que se encontró tinción de Ziehl-Neelsen (ZN), plata metenamina, Giemsa, hematoxilina eosina, examen con hidróxido de potasio (KOH), Gram y cultivos negativos. Ante estos resultados se sospechó de leishmania y se solicitó intradermorreacción de Montenegro, la cual es positiva de 65 x 60 mm, anticuerpo inmunoglobulina G (IgG) leishmania 1:64, y se confirmó el diagnóstico, por lo que se inició Glucantime® a dosis de 20 mg/kg por 28 días. Durante el tratamiento presentó mareo y síncope, síntomas relacionados con los efectos secundarios del Glucantime®, por lo que pensando en un posible alargamiento del segmento QT, se realizó un electrocardiograma (ECG) confinando el diagnóstico al encontrarlo con una duración > 480 ms, lo que obligó a realizar una monitorización intrahospitalaria durante el resto de su tratamiento. Al terminar el manejo médico, fue llevada a cirugía endoscópica nasal con liberación de estenosis nasofaríngea y úvulo-palato-faringeo-

plastia e infiltración intralesional con esteroide. Se obtuvo una luz nasofaríngea del 80 %. Se dejó un molde con el tubo orotraqueal n.º 5, desde la fosa nasal izquierda hasta la orofaringe por 2 semanas. Recibió esteroide nasal por 6 meses y se le realizó seguimiento con nasolaringoscopia semestral. Actualmente permanece permeable, 2 años después de la cirugía (**Figura 2**).



**Figura 2.** Nasolaringoscopia realizada 2 años después de la cirugía. A. Mejoría del tejido granulomatoso en la laringe y resultado quirúrgico posterior a la resección de sinequias. B. Resultado posterior al manejo quirúrgico de resección de sinequia nasofaríngea. Imágenes tomadas durante fibronasolaringoscopia de control (Nota: fuente de las imágenes)

## Discusión

La leishmaniasis es una enfermedad protozoaria intracelular que puede presentarse de forma visceral, cutánea o mucocutánea; esto depende de la especie infectante y la respuesta inmune del huésped (1). Se transmite a través de la picadura de un flebótomo del género *Lutzomyia* (L) endémico en Centro y Suramérica, Medio Oriente y regiones de África y Europa (1, 5).

Es más frecuente en hombres y se asocia a la exposición laboral (3). Es progresiva y puede destruir cartílagos y estructuras óseas faciales, faríngeas y laríngeas (3), tiende a confundirse con otras lesiones que afectan la mucosa como paracoccidioidomicosis, histoplasmosis, sífilis, lepra, rinocleroma, granuloma de línea media, sarcoidosis, tuberculosis y neoplasias (1), y es difícil de aislar el parásito, por lo cual es necesario utilizar varios métodos para confirmar el diagnóstico (5).

La presentación LMC es secuela de LC en 1 %-5 % (3); en nuestro caso, la paciente nunca refirió lesiones previas que la sugirieran (1), y suele afectar la mucosa nasal, paladar, boca, faringe y laringe (4).

Las lesiones se presentan por destrucción tisular progresiva, asociada con una intensa respuesta inflamatoria en las vías respiratorias superiores y mucosa del tracto digestivo (5). El período entre las lesiones en la piel y el compromiso mucoso varía de meses a años (1, 3). Lesiones en el tabique nasal y cornetes, seguidas de localizaciones orales y faríngeas, compromiso traqueal y esofágico son las más frecuentemente encontradas (1).

Los principales síntomas son rinorrea y epistaxis; otros como congestión nasal, eritema y edema son persistentes (1). Infortunadamente son poco específicos. (3) Generalmente, las lesiones en la boca se asocian con lesiones nasales, pero

es posible encontrar solo afectación de la mucosa oral, con mayor frecuencia en los labios y el paladar, aunque también se han identificado lesiones en la úvula, amígdalas, encías y lengua. Son ulcerativas acompañadas de granulaciones gruesas, lo que causa dolor, disfagia y odinofagia (5, 6).

En Colombia se define un caso de LMC en el paciente residente o procedente de un área endémica con lesiones en la mucosa nasal u orofaringe y cicatrices o lesiones cutáneas compatibles y reacción de Montenegro e histología positiva o prueba de inmunofluorescencia (IFI) con títulos > 1:16 (6). La prueba de Montenegro indica exposición previa al parásito, pero no enfermedad activa (6). La IFI se le debe realizar a todos los pacientes para detectar anticuerpos circulantes y es muy útil en el diagnóstico (3, 6, 7). Las biopsias de mucosa se tiñen con hematoxilina eosina y Giemsa; sin embargo, pueden mostrar únicamente inflamación crónica si la cantidad de parásitos es baja.

Debe administrarse un régimen agresivo de quimioterapia sistémica, con un seguimiento estrecho por posibles efectos secundarios (1). El antimonio pentavalente (AP) ha mostrado una excelente tasa de curación, pero mayor recurrencia y efectos secundarios como el alargamiento del segmento QT (8, 9). La anfotericina se considera el fármaco más eficaz en el tratamiento de la LMC, pero su potencial nefrotóxico limita su uso (9). La pentamidina mostró resultados similares a N-metil-glucamina, que puede ser una opción de tratamiento cuando el AP está contraindicado. El itraconazol es una tercera línea debido a tasas de curación bajas y recurrencia similar, comparado con AP. Este medicamento puede ser utilizado por pacientes de edad avanzada o que rechazan el uso de fármacos parenterales. (3, 9)

Una vez realizado el tratamiento, la cura se define como mejoría de las lesiones mucosas evidenciadas en la fibronasolaringoscopia un año después de la terapia. Falla es la ausencia de mejoría o reaparición de lesiones al año. Si hubo mejoría mucosa, pero no recuperación completa, también se considera falla. Recurrencia es la aparición de lesiones tratadas después de un año de terapia (3).

Es de resaltar que la perforación septal, en caso de haber ocurrido, no implica enfermedad activa; los títulos de IFI inferiores a 1:16 y la biopsia sin inflamación son deseables, mas no indispensables (7, 10). El compromiso oral se asocia con peores resultados y se considera un factor de peor pronóstico (5, 10).

La infección por virus de la inmunodeficiencia humana (VIH), hepatitis B, C y sífilis (Nota: aclarar si se refiere a la infección de sífilis, ya que la VDRL es la prueba diagnóstica, no la infección), así como la hipertensión arterial (HTA) deben investigarse antes de iniciar el tratamiento (2, 7, 8). La relación de estas enfermedades con la falla en el tratamiento no se puede explicar aún, pero se cree que existe interacción medicamentosa entre los antihipertensivos y el antimonio pentavalente. La pentamidina y glucamina son las terapias de elección. La tasa de recurrencia con anfotericina B es rara, pero su nefrotoxicidad obliga a usar otros medicamentos como el itraconazol. El seguimiento debe

hacerse a largo plazo ya que la recurrencia es considerablemente alta (3).

## Conclusión

La leishmaniasis es una enfermedad común en zonas tropicales, lo que la convierte en una enfermedad de interés para los otorrinolaringólogos de la zona. Sospechar de la enfermedad ante lesiones sugestivas permite realizar un adecuado diagnóstico, iniciar el tratamiento de manera rápida y evitar sus efectos secundarios, además de tener disponibles las herramientas quirúrgicas para corregir las secuelas y mejorar la calidad de vida de los pacientes.

## REFERENCIAS

1. Di Lella F, Vincenti V, Zennaro D, Afeltra A, Baldi A, Giordano D, et al. Mucocutaneous leishmaniasis: report of a case with massive involvement of nasal, pharyngeal and laryngeal mucosa. *Int J Oral Maxillofac Surg*. 2006;35(9):870-2. doi: 10.1016/j.ijom.2006.02.015.
2. David CV, Craft N. Cutaneous and mucocutaneous leishmaniasis. *Dermatol Ther*. 2009;22(6):491-502. doi: 10.1111/j.1529-8019.2009.01272.x.
3. Amato VS, Tuon FF, Imamura R, Abegão de Camargo R, Duarte MI, Neto VA. Mucosal leishmaniasis: description of case management approaches and analysis of risk factors for treatment failure in a cohort of 140 patients in Brazil. *J Eur Acad Dermatol Venereol*. 2009;23(9):1026-34. doi: 10.1111/j.1468-3083.2009.03238.x.
4. Soto J, Toledo J, Valda L, Balderrama M, Rea I, Parra R, et al. Treatment of Bolivian mucosal leishmaniasis with miltefosine. *Clin Infect Dis*. 2007;44(3):350-6. doi: 10.1086/510588.
5. da Costa DC, Palmeiro MR, Moreira JS, Martins AC, da Silva AF, Madeira Mde F, et al. Oral manifestations in the American tegumentary leishmaniasis. *PLoS One*. 2014;9(11):e109790. doi: 10.1371/journal.pone.0109790.
6. Guía protocolo para la vigilancia en salud pública de leishmaniasis. Ministerio de la Protección Social, Instituto Nacional de Salud; 2013. Consultado noviembre de 2020 [consultado el falta la fecha en que el autor consultó el enlace]. Disponible en: <https://www.minsalud.gov.co/Documents/Salud%20P%C3%ABblica/Ola%20invernal/protocolo%20LEISHMANIASIS.pdf>
7. Guía de atención de la leishmaniasis. *Medicina & Laboratorio*. 2011;17(11-12):553-80.
8. Goto H, Lindoso JA. Current diagnosis and treatment of cutaneous and mucocutaneous leishmaniasis. *Expert Rev Anti Infect Ther*. 2010;8(4):419-33. doi: 10.1586/eri.10.19.
9. Palumbo E. Treatment strategies for mucocutaneous leishmaniasis. *J Glob Infect Dis*. 2010;2(2):147-50. doi: 10.4103/0974-777X.62879.
10. Goto H, Lauletta Lindoso JA. Cutaneous and mucocutaneous leishmaniasis. *Infect Dis Clin North Am*. 2012;26(2):293-307. doi: 10.1016/j.idc.2012.03.001. (Nota: esta referencia no tiene llamado dentro del texto)