

## Acta de Otorrinolaringología & Cirugía de Cabeza y Cuello

www.revista.acorl.org.co



### Revisión de la literatura

# ¿Cuándo deben operarse los quistes de retención en los senos paranasales? Revisión de la literatura

## When should retention cysts in paranasal sinuses be operated? Literature review

Catalina Jaramillo-Moncayo\*, Jorge Luis Herrera\*\*, Javier Ospina\*\*\*.

\* Otorrinolaringóloga, Fundación Universitaria de Ciencias de la Salud. Bogotá, Colombia. <https://orcid.org/0000-0003-4078-0091>

\*\* Otorrinolaringólogo, Jefe de Servicio de Otorrinolaringología, Hospital de San José, Bogotá, Colombia – Fundación Universitaria Ciencias de la Salud. <https://orcid.org/0000-0002-8960-6150>

\*\*\* Otorrinolaringólogo-rinólogo, Fundación Santa Fe de Bogotá. Bogotá, Instituto Nacional de Cancerología, Colombia. <https://orcid.org/0000-0002-8476-6278>

Forma de citar: : Jaramillo-Moncayo C, Herrera JL, Ospina J. ¿Cuándo deben operarse los quistes de retención en los senos paranasales? Revisión de la literatura. Acta otorrinolaringol. cir. cabeza cuello. 2022;50(1): 78-84. DOI.10.37076/acorl.v50i1.626

### INFORMACIÓN DEL ARTÍCULO

#### Historia del artículo:

Recibido: 24 de Febrero de 2021

Evaluado: 6 de Marzo 2022

Aceptado: 11 de Marzo 2022

#### Palabras clave (DeCS):

Senos Paranasales, Seno Maxilar, Obstrucción Nasal, Resección endoscópica de la mucosa.

### RESUMEN

**Introducción:** Los quistes de retención mucoso de los senos paranasales son un hallazgo imagenológico incidental muy frecuente. Usualmente comprometen el seno maxilar. **Metodología:** Se realizó una amplia búsqueda de la literatura, sobre quistes de retención mucoso nasosinusales, en enero de 2021 en múltiples bases de datos. Se seleccionaron 21 artículos sobre el tema para la realización de la revisión. **Discusión:** En la mayoría de los casos el tratamiento de los quistes de retención mucoso nasosinusales debe ser expectante debido a su tendencia a la involución y curso asintomático. Sin embargo, en la práctica clínica se observa con frecuencia un manejo quirúrgico sin una indicación clara. **Conclusiones:** Las indicaciones quirúrgicas de los quistes de retención mucoso son: obstrucción del ostium del seno paranasal, compromiso del complejo ostiomeatal o compromiso del nervio infraorbitario con síntomas secundarios. Es importante que el cirujano reconozca la naturaleza y comportamiento de esta patología para evitar procedimientos quirúrgicos innecesarios.

#### Correspondencia:

Autor Catalina Jaramillo Moncayo

Email: [dra.catalinajaramillom@gmail.com](mailto:dra.catalinajaramillom@gmail.com)

Dirección: Cra. 14 #88-31 apto 801 ed. Virrey88, Bogotá-Colombia.

Teléfono: +57 3117753462

## ABSTRACT

### Key words (MeSH):

Paranasal sinuses, Maxillary Sinus, Nasal Obstruction, Endoscopic Mucosal Resection.

**Introduction:** Mucous retention cysts of the paranasal sinuses are a very common incidental imaging finding. They usually involve the maxillary sinus. **Methodology:** An extensive literature search on nasosinusal mucosal retention cysts was conducted in January 2021 through multiple databases. 21 articles on the subject were included as evidence for this paper. **Discussion:** In most cases, treatment should be expectant due to its tendency to involution and asymptomatic course. However, in clinical practice, surgical management is frequently observed without a clear indication. **Conclusions:** Surgical indications for mucosal retention cysts are: obstruction of the sinus ostium, involvement of the ostiomeatal complex, or involvement of the infraorbital nerve with secondary symptoms. It is important for the surgeon to recognize the nature and behavior of this pathology in order to avoid unnecessary surgical procedures.

## Introducción

Los senos paranasales (SPN) son cavidades que se encuentran recubiertas por epitelio respiratorio columnar ciliado pseudoestratificado con células caliciformes sobre una lámina propia vascular que contiene glándulas seromucinosas y vénulas. Este epitelio, junto con la lámina propia, conforma la mucosa de los SPN (1).

En la mucosa de los SPN es muy común encontrar lesiones que se han denominado quistes de retención. Se cree que estos quistes se originan de una obstrucción a nivel de los ductos secretores de las glándulas seromucinosas, lo que conlleva a su dilatación y formación quística subsecuente. Condiciones patológicas crónicas o agudas de los SPN se relacionan con un estado inflamatorio de la mucosa que puede generar dicha obstrucción, lo que predispone a la formación de quistes de retención mucoso (2).

Los quistes de retención deben ser diferenciados de los mucocelos, en los que se produce una obstrucción del mecanismo de drenaje de un seno paranasal, a diferencia de una obstrucción del conducto de una glándula seromucinosas. Los mucocelos de los SPN son lesiones expansivas que característicamente comprometen en su mayoría la totalidad del seno comprometido y usualmente requieren manejo quirúrgico, a diferencia de los quistes de retención.

Algunos autores han clasificado estos quistes como no secretores o pseudoquistes y secretores o de retención. El diagnóstico es exclusivamente radiológico, usualmente su hallazgo es incidental dado que la mayoría no genera sintomatología. La prevalencia reportada en la literatura corresponde a quistes de retención mucoso que comprometen el seno maxilar, esto es debido a la escasa presentación de esta patología en los SPN restantes. Se ha descrito una prevalencia que varía entre 1,4 % y 35,6 % (3, 4).

Con base en la historia natural del quiste de retención mucoso, la cual demuestra un comportamiento con tendencia a la involución, su tratamiento en la mayoría de casos debe ser expectante (3). Sin embargo, en la práctica clínica se observa con frecuencia un manejo quirúrgico sin una indicación clara u objetiva (5). Por tanto, el objetivo de este

estudio es realizar una revisión extensa de la literatura sobre quistes de retención mucoso en el seno maxilar con el fin de determinar sus indicaciones quirúrgicas específicas para evitar intervenciones innecesarias. Se propone un algoritmo de tratamiento basado en la evidencia.

## Metodología

Se realizó una amplia búsqueda de la literatura en enero de 2021 iniciando en bases de datos que incluyeron Pubmed, Google Scholar y Science Direct, de donde se seleccionó un primer grupo de 18 artículos relacionados con los términos de búsqueda utilizados. La búsqueda no tuvo ningún límite en cuanto a tiempo o año de publicación ni idioma dada la escasa cantidad de artículos sobre el tema. Posteriormente, se revisaron manualmente las referencias de los artículos de este primer grupo y se eligieron 3 artículos adicionales que se encontraron relevantes para el tema de revisión con los cuales se completaron los 21 artículos que componen la literatura y evidencia en la cual se basó el presente artículo.

## Quiste de retención mucoso

### Definición y etiología

Actualmente, los quistes de los SPN se clasifican como no secretores o pseudoquistes y secretores o de retención. Los quistes no secretores se definen por la ausencia de recubrimiento epitelial, presentan una capa de tejido conectivo inflamatorio edematoso con infiltración de células inflamatorias. Por el contrario, el quiste de retención mucoso o secretor consiste en una colección de moco delineada por epitelio columnar ciliado y cuboidal, derivado del ducto secretor (6). La obstrucción ductal de las glándulas seromucinosas en la pared de los SPN conlleva a la dilatación del mismo y una formación quística consecuente característica (3). Una clasificación alternativa de los quistes de SPN los categoriza en primarios o secundarios, por el mecanismo etiológico, según si se generan a partir de un estado inflamatorio crónico nasosinusal o posterior a un trauma o procedimiento quirúrgico, respectivamente (6).

Se han descrito múltiples factores de riesgo para el desarrollo de quistes de retención mucoso como rinosinusitis aguda o crónica, rinitis alérgica, procedimientos quirúrgicos nasosinusales o maxilofaciales, trauma craneofacial y tumores nasosinusales (2, 3). Cabe resaltar que todos estos factores parten de una base infecciosa, inflamatoria o de alteración anatómica, las cuales se han definido como la causa directa de la obstrucción de los ductos secretores y formación subsecuente del quiste (7).

Por una parte, análisis del contenido obtenido de los quistes muestran niveles altos de inmunoglobulinas (Ig), complemento y antiproteasas, lo cual evidencia su etiología inflamatoria (3, 8). Adicionalmente, se ha descrito una mayor prevalencia en pacientes fumadores frente a no fumadores, en la que se encuentra una relación estadísticamente significativa con el estado proinflamatorio que genera el tabaquismo ( $p = 0,002$ ) (9). Por otra parte, no se ha encontrado evidencia en la literatura de una relación entre las infecciones de origen odontogénico y la formación de quistes de retención mucoso de SPN (7).

Incluso, se ha estudiado la asociación entre los meses más húmedos y calientes del año con la incidencia de quistes de retención mucoso sin encontrar resultados estadísticamente significativos (10). Sin embargo, sí se evidencia una tendencia a encontrar mayor frecuencia de quistes de retención mucoso en verano y primavera que en las otras estaciones del año (9).

### Caracterización epidemiológica

Basándose en su fisiopatología, todos los SPN pueden desarrollar quistes de retención mucoso, la prevalencia general reportada es de 1,4 %-9,6 % (7). Sin embargo, en la literatura solo se encuentran reportes de quistes que comprometen el seno maxilar con una prevalencia estimada que varía entre 1,4 % y 35,6 % (3). Se desconoce el motivo por el cual estos quistes son mucho más frecuentes en la localización maxilar que en el resto de los SPN.

Los quistes de retención mucoso del seno maxilar representan el 89,5 %-92,7 % de todos los quistes de los SPN, se originan a partir de las diferentes paredes del seno. Se ha descrito un compromiso, en orden de frecuencia, de pared inferior (piso), posterior, medial y anterior en un 74 %, 12 %, 8 % y 6 %, respectivamente (Figura 1) (11). Usualmente, su presentación es unilateral (81 %), con una tendencia a comprometer frecuentemente el seno maxilar izquierdo y se ha descrito su tamaño promedio de 1,56 cm (0,5-4,44 cm) (12). A pesar de encontrar una tendencia a una mayor prevalencia en hombres en la tercera década de la vida, no se ha evidenciado realmente una diferencia estadísticamente significativa entre diferentes grupos etarios o por sexo (13).

En cuanto a su historia natural, la evidencia muestra una predilección del quiste a conservar su tamaño, presentar una regresión o involución espontánea. En un grupo de pacientes, a quienes les hicieron seguimiento imagenológico por 24-110 meses, se encontró una tasa de disminución de tamaño de 12 %-16 %, regresión espontánea en el 17 %-18 %,

preservación del mismo tamaño en el 50 %-61 % y aumento del tamaño de 8 %-15 % (3, 11).

Otro estudio realizó seguimiento de 24-109 meses a 133 pacientes, quienes tenían diagnóstico de quiste de retención mucoso de los SPN como hallazgo incidental por resonancia magnética (RM) de cerebro (chequeo rutinario), y encontraron que con el tiempo los quistes de retención mucoso del seno maxilar presentaron una disminución de tamaño en el 29,3 % de los casos (15,07 + 6,77 mm a 12,73 + 9,12 mm;  $p = 0,000$ ), 17 % tuvo una regresión espontánea y, en general, 62,4 % permaneció del mismo tamaño en el tiempo. Adicionalmente, el mismo estudio determinó predictores de crecimiento del quiste en el tiempo y encontró una relación estadísticamente significativa con el tamaño del quiste > 20 mm en el momento del diagnóstico y presencia de quiste bilateral ( $p = 0,019$  y  $p = 0,039$ , respectivamente) (13).

## Diagnóstico

### Cuadro clínico

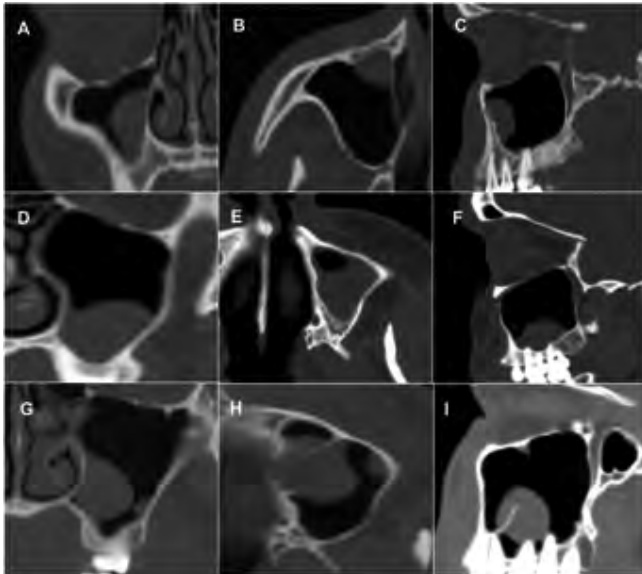
Los quistes de retención mucoso son, en su gran mayoría, asintomáticos y se consideran un hallazgo incidental en los estudios imagenológicos. Sin embargo, según su ubicación dentro del seno, tamaño o compromiso del ostium de drenaje del seno maxilar o estructuras nerviosas, se han reportado síntomas asociados como parestesias, sensación vertiginosa, dolor/presión facial, rinorrea amarilla, congestión u obstrucción nasal, o escurrimiento posterior (14-17).

En la consulta de otorrinolaringología es frecuente evaluar pacientes asintomáticos que asisten a la consulta remitidos por el hallazgo incidental de un quiste de retención en una radiografía o tomografía solicitada por otros motivos (16, 18). Generalmente, el paciente expresa preocupación por el diagnóstico, dado que desconoce la naturaleza indolente y benigna del mismo. En estos casos es importante dar una adecuada y amplia educación al paciente sobre la patología para evitar ansiedad y falsas creencias sobre su diagnóstico.

### Estudio imagenológico

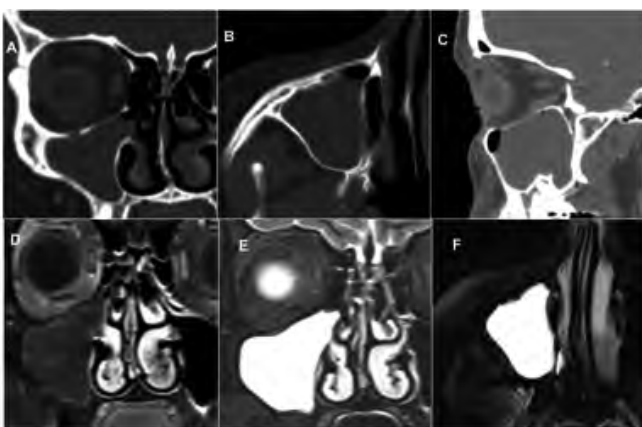
Como se ha mencionado previamente, los quistes de retención mucoso son principalmente un hallazgo imagenológico incidental. Usualmente, los pacientes llegan remitidos con una sospecha diagnóstica a partir de estudios radiológicos como la radiografía panorámica o cefalometría solicitados por una especialidad diferente. También pueden ser diagnosticados con una tomografía axial computarizada (TAC) de SPN solicitada por el otorrinolaringólogo para el estudio de una patología diferente al quiste.

La TAC de SPN representa el estudio más sensible y específico para detectar los quistes de retención mucoso. La indicación de TAC se basa en su utilidad para evaluar los quistes que por su tamaño ocupan el seno maxilar en su totalidad en los estudios radiográficos, lo cual hace difícil el diagnóstico diferencial con una rinosinusitis o tumor del seno maxilar (Figura 1) (16, 18).



**Figura 1.** Tomografía de pacientes con quistes de retención mucoso en el seno maxilar en diferentes localizaciones. Pared medial y anterior del seno maxilar en corte coronal (A), axial (B) y sagital (C). Piso de seno maxilar en corte coronal (D), axial (E) y sagital (F). Quiste en la pared medial del seno maxilar con corte coronal (G), axial (H) y sagital (I). Nótese las lesiones bien delimitadas, homogéneas y sin destrucción ósea. Imágenes cortesía de los archivos de pacientes del Dr Javier Ospina.

La RM de SPN no se utiliza como primera línea para el estudio de patología inflamatoria de SPN. Sin embargo, la RM de cerebro sí se solicita frecuentemente por otras especialidades, por causas no nasosinusales, por lo que incidentalmente puede identificar quistes de retención mucoso. En estos estudios, el quiste de retención se va a observar como una imagen quística redondeada de bordes bien definidos, isointensa en T1, hiperintensa en T2, sin realce al medio de contraste y en contacto con el piso del seno maxilar (**Figura 2**) (13).



**Figura 2.** Tomografía de pacientes con quiste de retención mucoso en el seno maxilar derecho que ocupa la totalidad del seno maxilar y obstruye el drenaje hacia el complejo ostiomeatal. Corte coronal (A), axial (B) y sagital (C). RM del mismo paciente que evidencia una lesión isointensa en secuencia T1 sin características infiltrativas en el corte coronal (D), hiperintensa en secuencia T2 en corte coronal (E) y axial (F). Imágenes cortesía de los archivos de pacientes del Dr Javier Ospina.

Se han determinado criterios específicos para el diagnóstico radiológico, que se presentan en la **Tabla 1** (12).

**Tabla 1.** Criterios imagenológicos de quistes de retención mucoso

1.	Imagen homogénea en forma de domo con la base originada de la pared del seno
2.	Ausencia de erosión o destrucción ósea asociada en la TAC de los SPN
3.	Ausencia de comunicación directa con raíces dentales
4.	Borde libre esférico liso bien delimitado

Adaptada de: Bhattacharyya N. Do Maxillary Sinus Retention Cysts Reflect Obstructive Sinus Phenomena? [Internet]. Vol. 126, Arch Otolaryngol Head Neck Surg. 2000. Available from: <http://archotol.jamanetwork.com/>

## Tratamiento

El tratamiento de la gran mayoría de los quistes de retención mucoso es expectante. Pacientes asintomáticos se benefician del manejo “wait and see” (esperar y observar), el cual se fundamenta en la naturaleza involutiva de los quistes (19).

Se ha descrito que los criterios relacionados con mayor probabilidad de crecimiento del quiste son su tamaño al momento del diagnóstico (> 20 mm) y una presentación bilateral. En estos pacientes se recomienda instruir sobre la aparición de síntomas o un seguimiento anual de los mismos para determinar la necesidad de repetir las imágenes y definir un tratamiento quirúrgico posterior (19).

El tratamiento quirúrgico se reserva únicamente para casos muy bien seleccionados. La cirugía está indicada en los casos en que el tamaño del quiste es lo suficientemente grande como para obstruir el mecanismo de drenaje del seno comprometido, el quiste ocupa más del 50 % de la cavidad y se asocia con síntomas que claramente se encuentran relacionados y, en muy raras ocasiones, cuando la lesión compromete el nervio infraorbitario, con la consecuente alteración sensitiva.

El procedimiento quirúrgico consiste en la enucleación o curetaje del quiste mediante cirugía endoscópica funcional de los SPN. Se recomienda utilizar lentes angulados (30°, 45°, 70°) que permiten la adecuada visualización y exploración dentro del seno maxilar. La extensión de la antrostomía dependerá del tamaño y la localización del origen del quiste (**Figura 3**) (16, 20).

La recurrencia estimada es del 3 % y no se ha relacionado con una alta tasa de complicaciones (20). Se han mencionado abordajes en los que se utilizan diferentes instrumentos quirúrgicos como los balones de dilatación y el nasofibrolaringoscopio. Sin embargo, se requieren más estudios para determinar las ventajas sobre la cirugía endoscópica de SPN (21).

Después de un extenso análisis de la clínica y del curso natural de los quistes de retención mucoso de los SPN, en la **Tabla 2** se establecen las indicaciones quirúrgicas, puntuales y objetivas, basadas en la evidencia.

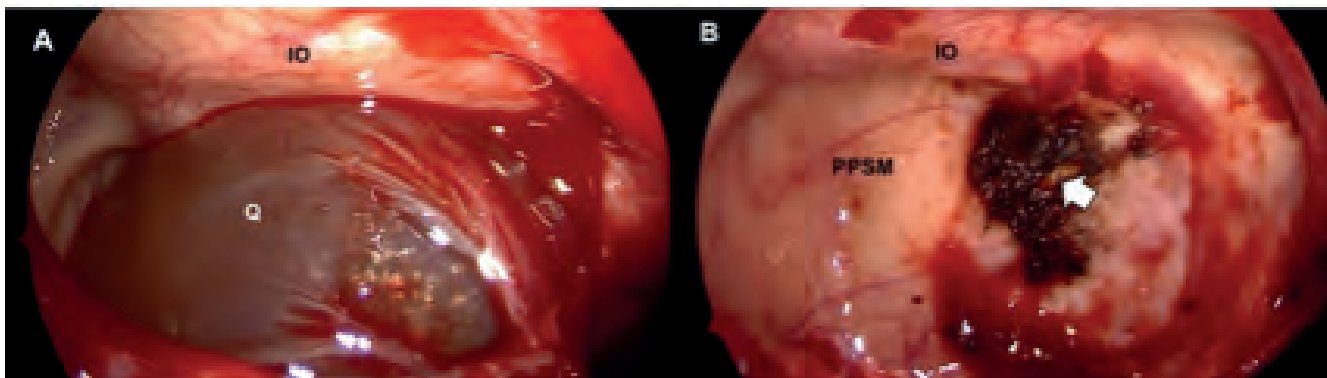


Figura 3. Imágenes intraoperatorias correspondientes a la paciente de la Figura 2. A. Visión con un lente de 70 grados de angulación en el interior del seno maxilar posterior a una antróstomía maxilar amplia. Se identifica la lesión de aspecto quístico bien delimitado con recubrimiento epitelial sin destrucción ósea asociada. B. Vista intraoperatoria posterior a la resección de la lesión y cauterización de la base de implantación (flecha blanca). IO: canal del nervio infraorbitario; PPSM: pared posterior del seno maxilar; Q: quiste de retención mucoso. Imágenes cortesía de los archivos de pacientes del Dr Javier Ospina.

Tabla 2. Indicaciones quirúrgicas de quistes de retención mucoso

Obstrucción del ostium de drenaje del seno paranasal comprometido
Obstrucción del complejo ostiomeatal por extensión del quiste fuera del seno maxilar
Quiste que ocupa > 50 % del seno maxilar asociado con síntomas como presión/dolor facial
Parestesias y dolor sobre la región de nervio infraorbitario (secundario a compromiso del agujero infraorbitario en el seno maxilar) (raro).

Tabla redactada por los autores del presente artículo. Información basada en la evidencia tomada de Albu S. Symptomatic maxillary sinus retention cysts: Should they be removed? *Laryngoscope*. 2010 Sep;120(9):1904-9; Ence BK, Parsons DS, Antonio S. Mucous retention cyst causing pain of the infraorbital nerve. *Otolaryngology-Head and Neck Surgery*. 1990;103(6):1031-1034. doi:10.1177/019459989010300625.

## Discusión

Con base en su fisiopatología, todos los SPN pueden desarrollar quistes de retención mucoso, la prevalencia general reportada es de 1,4 %-9,6 %. Sin embargo, en la literatura solo se encuentran reportes de quistes que comprometen el seno maxilar con una prevalencia estimada que varía entre 1,4 % y 35,6 %.

En un estudio aún no publicado que se realizó en la Fundación Santa Fe de Bogotá, en el que se evaluaron 400 tomografías de SPN se encontró una prevalencia de 31,28 % de quistes de retención en el seno maxilar.

Los quistes de retención mucoso del seno maxilar representan el 89,5 %-92,7 % de todos los quistes de los SPN, se originan a partir de las diferentes paredes del seno; se ha descrito un compromiso, en orden de frecuencia, de la pared inferior (piso), posterior, medial y anterior en un 74 %, 12 %, 8 % y 6 %, respectivamente.

Los quistes de retención mucoso son, en su mayoría, asintomáticos. Sin embargo, según su ubicación dentro del seno, tamaño o compromiso del ostium de drenaje del seno

maxilar o estructuras nerviosas, se han visto asociados con parestesias, sensación vertiginosa, dolor/presión facial, rino-rrhea amarilla, congestión u obstrucción nasal, o escurrimiento posterior. Con frecuencia son pacientes asintomáticos que asisten a la consulta de otorrinolaringología remitidos por el odontólogo con un estudio radiográfico que reporta un quiste como hallazgo incidental.

Los criterios relacionados con mayor probabilidad de crecimiento del quiste son su tamaño al momento del diagnóstico (> 20 mm) y una presentación bilateral. En estos pacientes se recomienda vigilar la relación con los síntomas, y en algunos pacientes se debe considerar un control anual para determinar la necesidad de un tratamiento quirúrgico posterior. Las indicaciones quirúrgicas objetivas son obstrucción del ostium del seno paranasal comprometido, obstrucción del complejo ostiomeatal por extensión del quiste fuera del seno maxilar, parestesias o dolor sobre la región del nervio infraorbitario (secundario a compromiso del agujero infraorbitario en el seno maxilar) y un quiste que ocupa > 50 % del seno maxilar asociado con síntomas como presión y dolor facial.

El tratamiento consiste en la enucleación o curetaje del quiste mediante cirugía endoscópica funcional de SPN con ayuda de lentes angulados (30°-70°) que permiten la adecuada visualización del quiste a través de una antróstomía maxilar conservadora o extendida, según el tamaño y la localización del quiste. Su recurrencia es poco frecuente (3 %). En la **Figura 4** se propone un algoritmo para el estudio y tratamiento de los quistes de retención mucoso de los SPN.

## Conclusiones

El quiste de retención mucoso de los SPN es una entidad muy frecuente que cursa de forma asintomática en la gran mayoría de pacientes y su diagnóstico se realiza con imagenología de forma incidental. El manejo debe ser expectante ya que generalmente presentan involución o regresión espontánea con el tiempo. Las indicaciones quirúrgicas son puntuales y se basan en la obstrucción del ostium del seno

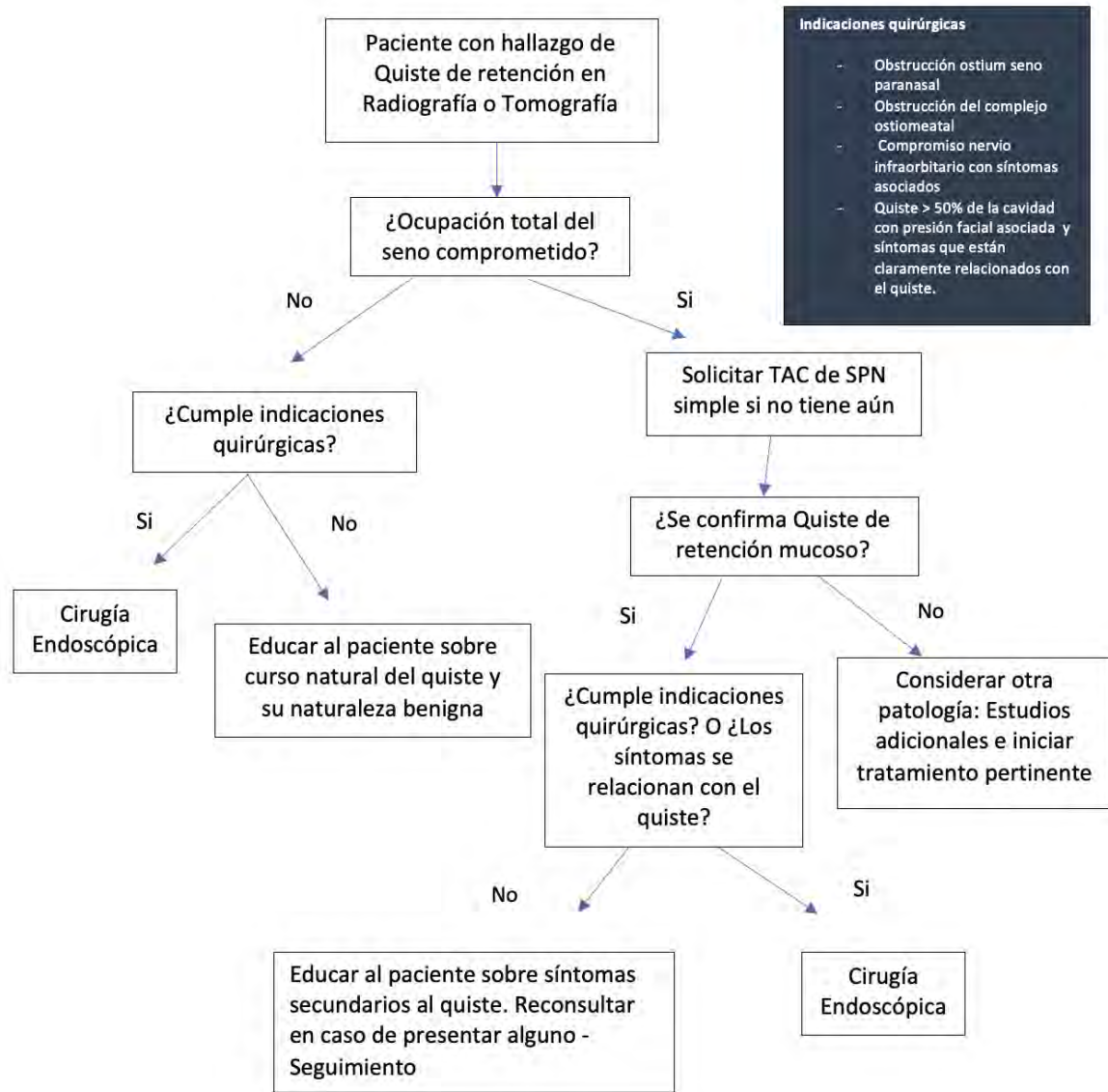


Figura 4. Algoritmo para estudio y tratamiento de los quistes de retención mucoso nasosinuales. Gráfica redactada por los autores del presente artículo. Información basada en la evidencia. Tomada de: Albu S. Symptomatic maxillary sinus retention cysts: Should they be removed? *Laryngoscope*. 2010 Sep;120(9):1904-9; Moon IJ, Kim SW, Han DH, Shin JM, Rhee CS, Lee CH, et al. Mucosal cysts in the paranasal sinuses: Long-term follow-up and clinical implications. *American Journal of Rhinology and Allergy*. 2011 Mar;25(2):98-102; Wang JH, Jang YJ, Lee BJ. Natural course of retention cysts of the maxillary sinus: Long-term follow-up results. Vol. 117, *Laryngoscope*. 2007. p. 341-4.

paranasal, compromiso del complejo ostiomeatal o, en muy raras ocasiones, compromiso del nervio infraorbitario con síntomas secundarios. El abordaje quirúrgico de elección es la cirugía endoscópica funcional de SPN. Es importante que el cirujano reconozca la naturaleza y comportamiento de esta patología para evitar procedimientos quirúrgicos innecesarios.

### Declaración conflicto de interés

Los autores declaran no tener conflictos de interés.

### Fuente de financiación

No se recibió ningún tipo de financiación.

### Consideraciones éticas

Se obtuvo consentimiento informado para permitir la publicación de imágenes diagnósticas o fotografías, con fines académicos, por parte de los pacientes.

### REFERENCIAS

1. Whyte A, Boeddinghaus R. The maxillary sinus: physiology, development and imaging anatomy. *Dentomaxillofac Radiol*. 2019;48(8):20190205. doi: 10.1259/dmfr.20190205.
2. Garate-Muñoz NM, Verdugo-Tinitana VI, Torracchi-Carrasco E, Bustos-González P. Presencia de quistes de retención mucosa a nivel de senos maxilares, Cuenca-Ecuador, 2016-2017. *Rev Oactiva UC Cuenca*. 2019;4(3):9-14. doi: 10.31984/oactiva.v4i3.393.

3. Giotakis EI, Weber RK. Cysts of the maxillary sinus: a literature review. *Int Forum Allergy Rhinol*. 2013;3(9):766-71. doi: 10.1002/alr.21177.
4. Marçal Vieira EM, de Moraes S, de Musis CR, Borges ÁH, Palma VC, da Silva Basilio L, et al. Frequency of Maxillary Sinus Mucous Retention Cysts in a Central Brazilian Population. *J Dent (Shiraz)*. 2015;16(3):169-74.
5. Albu S. Symptomatic maxillary sinus retention cysts: should they be removed? *Laryngoscope*. 2010;120(9):1904-9. doi: 10.1002/lary.21040.
6. Morikawa-Saito M, Kuyama K. A Histopathological Study of Mucous Cyst of the Maxillary Sinus. *Int J Oral-Med Sciences*. 2012;11(3):163-71. doi: 10.5466/ijoms.11.163.
7. Rodrigues CD, Freire GF, Silva LB, Fonseca da Silveira MM, Estrela C. Prevalence and risk factors of mucous retention cysts in a Brazilian population. *Dentomaxillofac Radiol*. 2009;38(7):480-3. doi: 10.1259/dmfr/48774803.
8. Lindsay JR. Nonsecreting cysts of the maxillary sinus mucosa. *Laryngoscope*. 1942;52(2):84-100. doi: 10.1288/00005537-194202000-00002
9. Niknami M, Mirmohammadi M, Pezeshki A. Evaluation of the Prevalence of Mucous Retention Pseudocyst and its Correlation with the Associated Risk Factors Using Panoramic Radiography and Cone-Beam Computed Tomography. *J Dent (Tehran)*. 2018;15(2):123-9.
10. Tercanli Alkis H, Kurtuldu E, Bilge NH, Yilmaz S, Bilge OM. Environmental temperature and air humidity and prevalence of maxillary sinus retention cysts: possible relationships (preliminary study). *Oral Radiol*. 2019;35(3):296-300. doi: 10.1007/s11282-018-0362-8.
11. Casamassimo PS, Lilly GE. Mucosal cysts of the maxillary sinus: a clinical and radiographic study. *Oral Surg Oral Med Oral Pathol*. 1980;50(3):282-6. doi: 10.1016/0030-4220(80)90385-0.
12. Bhattacharyya N. Do maxillary sinus retention cysts reflect obstructive sinus phenomena? *Arch Otolaryngol Head Neck Surg*. 2000;126(11):1369-71. doi: 10.1001/archotol.126.11.1369.
13. Moon IJ, Kim SW, Han DH, Shin JM, Rhee CS, Lee CH, et al. Mucosal cysts in the paranasal sinuses: long-term follow-up and clinical implications. *Am J Rhinol Allergy*. 2011;25(2):98-102. doi: 10.2500/ajra.2011.25.3567.
14. Ence BK, Parsons DS. Mucous retention cyst causing pain of the infraorbital nerve. *Otolaryngol Head Neck Surg*. 1990;103(6):1031-4. doi: 10.1177/019459989010300625.
15. Hong SL, Cho KS, Roh HJ. Maxillary sinus retention cysts protruding into the inferior meatus. *Clin Exp Otorhinolaryngol*. 2014;7(3):226-8. doi: 10.3342/ceo.2014.7.3.226.
16. Sanches Gonçalves E, Guedes Barreto Gonçalves A, da Silva Lima E, Ferreira Rocha J, Noletto JW, Hochuli-Vieira E. Symptomatic mucous retention cysts of the maxillary sinus: case report. *RSBO*. 2015;12(2):233-7.
17. Tohnak S, Ngamwannagul P, Worasakwutiphong S, Chompuk L-O, Kruamak T. Bilateral Mucous Retention Cysts: A Case Report and Overview. *J Med Assoc Thai*. 2017;100(10):1139.
18. Donizeth-Rodrigues C, Fonseca-Da Silveira M, Gonçalves-De Alencar AH, Garcia-Santos-Silva MA, Francisco-De-Mendonça E, Estrela C. Three-dimensional images contribute to the diagnosis of mucous retention cyst in maxillary sinus. *Med Oral Patol Oral Cir Bucal*. 2013;18(1):e151-7. doi: 10.4317/medoral.18141.
19. Wang JH, Jang YJ, Lee BJ. Natural course of retention cysts of the maxillary sinus: long-term follow-up results. *Laryngoscope*. 2007;117(2):341-4. doi: 10.1097/01.mlg.0000250777.52882.7a.
20. Hadar T, Shvero J, Nageris BI, Yaniv E. Mucus retention cyst of the maxillary sinus: the endoscopic approach. *Br J Oral Maxillofac Surg*. 2000;38(3):227-9. doi: 10.1054/bjom.1999.0160.
21. Xiao J, Chen J, Wang Y. Balloon catheter dilation technology combined with a fibrolaryngoscope to treat a maxillary sinus cyst. *Eur Arch Otorhinolaryngol*. 2016;273(2):407-11. doi: 10.1007/s00405-015-3588-7.