



## Acta de Otorrinolaringología & Cirugía de Cabeza y Cuello

www.revista.acorl.org.co



### Reportes de caso

## Presentación simultánea de quiste epidermoide del ángulo pontocerebeloso y colesteatoma infiltrante del oído medio. Reporte de caso y revisión de literatura

### Simultaneous presentation of an epidermoid cyst of the cerebellopontine angle and infiltrating cholesteatoma of the middle ear. Case report and literature review

César Augusto Mosquera-Ortiz\*, Orlando López-Carvajal\*\*, Karin Dayana Vega-Hernández\*\*\*

\* *Otólogo y otorinolaringólogo, Fundación Universitaria de Ciencias de la Salud, Hospital San José; Bogotá, Colombia. Otorrinolaringólogo y cirujano de cabeza y cuello, Universidad de Antioquia; Medellín, Colombia. Médico y cirujano, Universidad de Caldas; Manizales, Colombia. Servicio de Otolología y Neurootología, Hospital Federico Lleras Acosta de Ibagué; Tolima, Colombia. ORCID: <https://orcid.org/0009-0007-2704-5187>*

\*\* *Neurocirujano, Universidad Nacional; Bogotá, Colombia. Médico y Cirujano, Universidad Nacional; Bogotá, Colombia. Servicio de Neurocirugía, Hospital Federico Lleras Acosta de Ibagué; Tolima, Colombia. ORCID: <https://orcid.org/0009-0008-4318-6876>*

\*\*\* *Médico, Universidad del Sinú Elías Bechara Zainúm - seccional Cartagena; Cartagena Colombia. ORCID: <https://orcid.org/0009-0004-1961-849X>*

Forma de citar: Mosquera-Ortiz CA, López-Carvajal O, Vega-Hernández KD. Presentación simultánea de quiste epidermoide del ángulo pontocerebeloso y colesteatoma infiltrante del oído medio. Reporte de caso y revisión de literatura. Acta otorrinolaringol. cir. cabeza cuello. 2023;51(2):150-154. DOI.10.37076/acorl.v51i1.666

#### INFORMACIÓN DEL ARTÍCULO

##### Historia del artículo:

Recibido: 20 de abril de 2022

Evaluado: 09 de junio 2023

Aceptado: 09 de junio 2023

##### Palabras clave (DeCS):

Quiste epidérmico, ángulo pontocerebeloso, colesteatoma.

#### RESUMEN

**Introducción:** los quistes epidermoides son el tercer tumor más común del ángulo pontocerebeloso (APC). Es infrecuente detectar simultáneamente un colesteatoma infiltrativo del oído medio (OM). **Caso clínico:** paciente de 51 años acude a urgencias por cefalea hemicraneal intensa, pulsátil secundaria a hidrocefalia aguda, requirió ventriculostomía. En la resonancia magnética nuclear (RMN) cerebral contrastada se reporta una masa en el APC sugestivo de quiste epidermoide y simultáneamente un colesteatoma infiltrativo del OM. La paciente fue intervenida primero con resección de colesteatoma del OM; en un segundo tiempo resección del quiste epidermoide del APC por vía translaberíntica. El posoperatorio la evolución clínica fue satisfactoria. **Discusión:** los quistes epidermoides del APC son histopatológicamente idénticos al colesteatoma del OM y pueden ser secundarios a estos. **Conclusión:** se debe individualizar el manejo sin descartar la posibilidad de tener las dos enfermedades de manera simultánea.

#### Correspondencia:

Dr. César Augusto Mosquera-Ortiz

E-mail: [cesarmosqueraotologo@gmail.com](mailto:cesarmosqueraotologo@gmail.com)

Dirección: Clínica Medicadiz - La Samaria vía al Aeropuerto. Cra. 12 sur #93-21, consultorio 905 Ibagué, Tolima.

Teléfono celular: (+57) 3178777862

## ABSTRACT

## Key words (MeSH):

Epidermal cyst, cerebellopontine angle, cholesteatoma.

**Introduction:** cysts are the third most common tumor of the cerebellopontine angle (CPA). It is rare to simultaneously detect an infiltrative cholesteatoma of the middle ear (OM). **Clinical case:** a 51-year-old patient attended the emergency department due to intense throbbing hemicranial headache secondary to acute hydrocephalus, requiring ventriculostomy. Contrast-enhanced cerebral magnetic resonance imaging (MRI) reported a mass in the APC suggestive of an epidermoid cyst and simultaneously an infiltrative cholesteatoma of the OM. The patient underwent first surgery with resection of the OM cholesteatoma; in a second stage, resection of the epidermoid cyst of the APC through a trans-labyrinthine approach. The postoperative clinical evolution was satisfactory. **Discussion:** APC epidermoid cysts are histopathologically identical to OM cholesteatoma and may be secondary to them. **Conclusion:** management must be individualized without ruling out the possibility of having both diseases simultaneously.

## Introducción

Los quistes epidermoides del ángulo pontocerebeloso (APC) son una patología poco frecuente que representa aproximadamente el 1 % de todos los tumores intracraneales (1) y comprenden aproximadamente el 7% de los tumores que se presentan en el APC (2, 3). En los Estados Unidos, un estudio reportó que la incidencia del colesteatoma es de seis por cada 100.000 habitantes (4). Por su composición histopatológica, son idénticos a los tumores epidermoides del ápex petroso y al colesteatoma del oído medio (2, 5). Se ha reportado que la edad media al momento del diagnóstico es de 39 años (entre 16 a 68 años), con predominio en la población femenina y con un tamaño promedio del tumor en el momento del diagnóstico de 3,3 cm (entre 0,8-5,7 cm) (2, 6-8). En raras ocasiones, se ha informado de la transformación maligna en carcinoma (9).

Presentamos el caso de una paciente con un quiste epidermoide del APC simultáneamente con un colesteatoma del oído medio.

## Reporte de caso clínico

Paciente femenina de 51 años de edad, quien acude al servicio de urgencias de nuestro hospital [Hospital Federico Lleras Acosta] por un cuadro clínico de tres días de evolución consistente en cefalea hemicraneal derecha de carácter pulsátil, asociado a deterioro neurológico rápidamente progresivo. La paciente tiene antecedentes de otalgia ipsilateral asociada con episodios de otorrea esporádica con resolución espontánea 20 años atrás, plenitud aural e hipoacusia progresiva hasta la cofosis. En examen físico se evidenció una perforación timpánica, un tapón de cerumen epidérmico con defecto amplio en la pared posterior y en el piso del conducto auditivo. Se realizó una tomografía axial computarizada (TAC) de cráneo simple, la cual evidenció una lesión hipodensa redondeada en el APC derecho con compresión sobre el cuarto ventrículo e hidrocefalia secundaria (**Figura 1**).

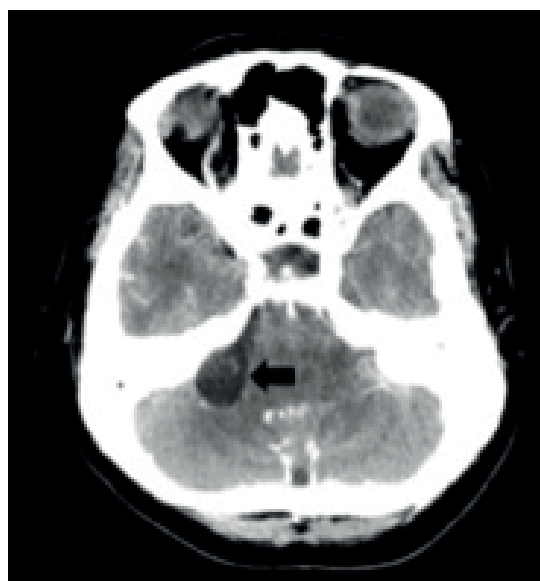


Figura 1. TAC de cráneo simple. Corte axial (la flecha negra señala una lesión hipodensa en el APC derecho). Fuente: imágenes tomadas de los pacientes [Fuente: imagen tomada del archivo de imágenes diagnósticas del paciente; Hospital Federico Lleras Acosta]

El paciente requirió, por parte del servicio de neurocirugía, una ventriculostomía para drenaje externo cuyo hallazgo fue hidrocefalia aguda. En la resonancia magnética nuclear (RMN) cerebral contrastada se reporta una masa extraaxial redondeada en el APC derecho de contornos bien definidos, aproximadamente 22 x 16 x 15 mm de sus diámetros anteroposterior x mediolateral x craneocaudal (LXAPXT), hipointensa y homogénea en las secuencias T1 e hiperintensa en las secuencias T2 y en la secuencia de difusión, sugestivo de un quiste epidermoide; adicionalmente, signos de compromiso del oído medio, mastoides y cápsula ótica ipsilateral (**Figura 2**). Fuente: imágenes tomadas de los pacientes [Nota: por favor indicar la fuente y el hospital] [Fuente: imagen tomada del archivo de imágenes diagnósticas del paciente; Hospital Federico Lleras Acosta]

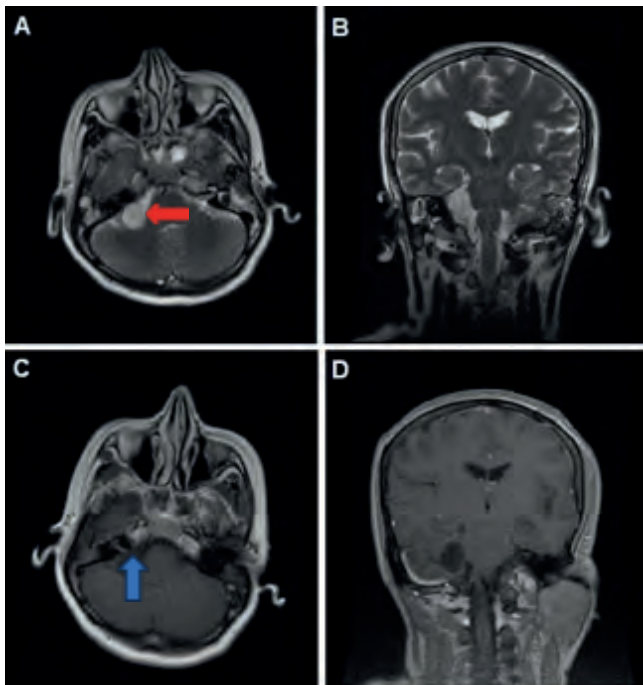


Figura 2. RNM de cerebro. A. Secuencia T2 corte axial, lesión hiperintensa redondeada en el APC derecho señalada con la flecha de color rojo. B. Secuencia T2 corte coronal, lesión hiperintensa redondeada en el APC derecho. C. Secuencia T1 con contraste corte axial, lesión redondeada hipointensa que no realza con el contraste señalada con la flecha de color azul. D. Secuencia T1 con contraste corte coronal, lesión redondeada hipointensa que no realza con el contraste. Fuente: imágenes tomadas de los pacientes [Fuente: imagen tomada del archivo de imágenes diagnósticas del paciente; Hospital Federico Lleras Acosta]

En la TAC de oídos se evidenció una mastoidees ebúrnea con erosión de la pared posterior del conducto auditivo externo y presencia de una lesión con densidad de tejidos blandos infiltrativa que genera destrucción de la cóclea y vestibulo, sin contacto con el fundus del conducto auditivo interno derecho (Figura 3).

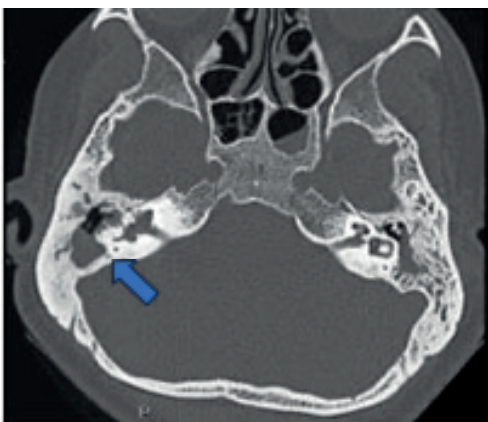


Figura 3. TAC de oídos simple. Corte axial: lesión hipodensa que genera erosión de celdillas mastoideas vestibulo y cóclea derecha, señalada con flecha de color azul. Otitis media con efusión derecha. Fuente: imágenes tomadas de los pacientes [Fuente: imagen tomada del archivo de imágenes diagnósticas del paciente, Hospital Federico Lleras Acosta]

Se realizó una petrosectomía subtotal con laberintectomía y desfuncionalización del meato auditivo externo. Se encontró una gran lesión colesteatomatosa infiltrativa con destrucción de la pared posterior del conducto auditivo externo, perforación timpánica, compromiso de la cadena osicular, erosión de los canales semicirculares lateral y posterior, vestibulo y cóclea, además dehiscencia del segmento timpánico del nervio facial envuelto 270° por la lesión (Figura 4).

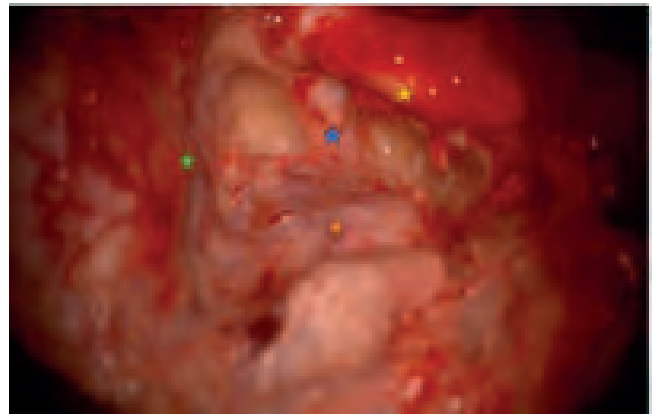

Figura 4. Imagen quirúrgica: abordaje translaberíntico derecho. Icono azul: conducto auditivo interno 270°. Icono naranja: quiste epidermoide. Icono verde: duramadre fosa craneal media. Icono amarillo: segmento mastoideo del nervio facial. Fuente: imágenes tomadas de los pacientes [Fuente: imagen tomada durante procedimiento quirúrgico de paciente por autorización de Dr. Cesar Mosquera, Hospital Federico Lleras Acosta]

A las dos semanas del posoperatorio, en junta médico-quirúrgica se decide y se realiza una resección near total del quiste epidermoide del APC por vía translaberíntica en conjunto entre los servicios de neurocirugía y otología. La paciente tuvo un posoperatorio sin complicaciones y una evolución clínica satisfactoria hasta la fecha (Figura 5).

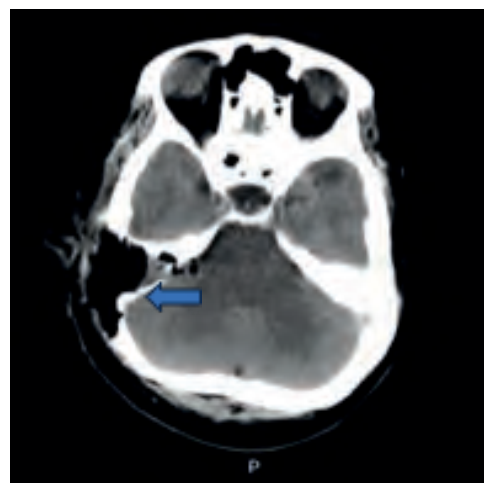


Figura 5. TAC de cráneo simple posoperatoria. Cambios quirúrgicos a nivel de la región temporo-petrosa derecha señalados con la flecha azul. Fuente: imágenes tomadas de los pacientes [Fuente: imagen tomada del archivo de imágenes diagnósticas del paciente, Hospital Federico Lleras Acosta]

## Discusión

Los quistes epidermoides del APC son una masa expansible con una pared de epitelio escamoso estratificado y un núcleo central de proteína queratina sólida, que representan la tercera causa de tumores en esta localización. Se hipotetiza que los quistes epidermoides surgen de los restos de células ectodérmicas de la línea media dorsal desplazados como resultado del cierre aberrante del tubo neural (5). Desde el punto de vista histopatológico, son idénticos al colesteatoma del oído medio y se caracterizan por su estructura quística con presencia de epitelio escamoso productor de queratina (10, 11).

Clínicamente, la enfermedad presenta un curso insidioso de signos y síntomas inespecíficos por el crecimiento lento del tumor. El síntoma más común de presentación clínica es la cefalea, la cual puede ir acompañada de diversas manifestaciones clínicas como alteración de los pares craneales, ya sea por disfunción hipoactiva (hipoestesia o paresia facial, hipoacusia) o hiperactiva (neuralgia del trigémino o espasmo hemifacial). Otras manifestaciones son el desequilibrio/vértigo (12-14), alteraciones secundarias a la compresión del tallo cerebral y cerebelo; así como episodios recurrentes de meningitis aséptica secundaria a la ruptura del quiste (15). Se considera que la cascada inflamatoria iniciada por el quiste epidermoide pueda explicar, en parte, la posibilidad de que cause paresia facial en algunos casos (16, 17).

Los avances en los estudios de imagen han permitido una caracterización más precisa de las lesiones a nivel del APC y han facilitado la elección del abordaje quirúrgico adecuado. En la actualidad existen secuencias de resonancia magnética, como la densidad de protones, el fluid-attenuated inversion recovery (FLAIR) y la imagen por difusión o diffusion weighted imaging (DWI), que tienen un papel imprescindible en el diagnóstico diferencial de entidades quísticas extraaxiales del APC (3, 6, 8).

En pacientes asintomáticos se sugiere el manejo expectante del quiste epidermoide del APC. A los pacientes sintomáticos con sospecha o inminencia de complicaciones se les recomienda tratamiento quirúrgico. El abordaje quirúrgico de elección es el retrosigmoideo. A pesar de que la resección completa del quiste es lo ideal, esta se asocia con una alta frecuencia de morbilidad, en especial por la adherencia de la cápsula tumoral al tallo cerebral. La adhesión firme de la cápsula tumoral es la causa más común de resección incompleta (3), pero se considera con el fin de preservar la función auditiva y conservar otras estructuras neurovasculares (18). Los pacientes que se someten a resecciones parciales del quiste pueden requerir reintervenciones tardías. Existen otras vías de abordaje quirúrgico como la translaberíntica y el abordaje presigmoideo retrolaberíntico, que disminuyen el riesgo de encefalomalacia por ausencia de retracción del cerebelo al momento de ampliar el campo quirúrgico para la resección del tumor (2, 3, 8, 19-21).

La complicación posquirúrgica más frecuente es la cefalea crónica. También puede presentarse una fístula de líquido

cefalorraquídeo (7, 22, 23), meningitis aséptica, infecciones de sitio operatorio, parálisis facial y/o vértigo/desequilibrio (24). La audición puede preservarse en la mayoría de los pacientes sometidos a procedimientos quirúrgicos, excepto en el abordaje translaberíntico (13, 25). La mortalidad y la ocurrencia de accidentes cerebrovasculares son poco reportados en la literatura (2).

La recurrencia es variable, y se requieren tiempos prolongados de seguimiento por el crecimiento lento del tumor. Es menester mencionar que no todas las recurrencias por imagen ameritan reintervención quirúrgica y depende en mayor medida de factores como la edad, la sintomatología y la condición preoperatoria del paciente (2, 19).

El colesteatoma del oído consiste en un cúmulo de epitelio queratinizado y descamado dentro del oído medio u otra porción del hueso temporal. Según su aspecto macroscópico, la estructura se observa gris perlina o amarilla, perfectamente definida. La matriz es epitelio escamoso bien diferenciado sobre el tejido conectivo con una capa de Malpighi integrada por cinco hileras de células prolongaciones intercelulares. Dependiendo de su origen, se ha clasificado en congénito o adquirido. La otorrea crónica y la hipoacusia son los síntomas más frecuentes de consulta. La TAC de oídos logra una excelente definición de los segmentos óseos del hueso temporal y la RMN con secuencia de difusión son una herramienta útil para determinar el diagnóstico y la extensión de la enfermedad, y sus posibles complicaciones para el planteamiento quirúrgico (11).

El objetivo de la cirugía del colesteatoma es erradicar la enfermedad para obtener un oído seco y seguro que no condicione complicaciones posteriores. Debido a esto, la restauración de la audición pasa a un segundo plano. Existen varias técnicas quirúrgicas en el manejo del colesteatoma; la elección de cada una de ellas dependerá de las condiciones generales del paciente, la extensión de la enfermedad, el estado auditivo y del entrenamiento y la experiencia del cirujano tratante (11).

Es importante enfatizar e individualizar el manejo médico-quirúrgico de cada paciente. En nuestro caso particular, se realizó el abordaje quirúrgico por vía translaberíntica debido a que se cuenta con una vía expedita por la petrosectomía con laberintectomía previas.

La presentación de este caso nos conduce a hipotetizar la formación de quistes epidermoides en el APC a partir de la extensión de colesteatomas del oído medio, dada la similitud histopatológica entre estas dos patologías; a su vez, marca un precedente para nuevos métodos diagnósticos y de tratamiento, requiriendo un abordaje interdisciplinario.

## Conclusiones

Los quistes epidermoides del APC son una entidad poco frecuente, su presentación clínica es insidiosa y depende del alto grado de sospecha diagnóstica del explorador, así como la disposición de imágenes diagnósticas especializadas. La similitud histopatológica entre los quistes epidermoides y

el colesteatoma genera un panorama para la formulación de múltiples hipótesis. Se debe individualizar el manejo médico-quirúrgico de cada paciente con el fin de proporcionar un control adecuado del cuadro clínico, lo que disminuye los riesgos de morbimortalidad que puedan presentarse. Por esta razón, es necesaria la estrecha colaboración entre los servicios de neurocirugía y otorrinolaringología. Cabe destacar que las limitaciones diagnósticas se reflejaron en las complicaciones posiblemente prevenibles previas al tratamiento médico-quirúrgico intrahospitalario, por lo que se delimitaron otras opciones terapéuticas.

### Conflicto de interés

No existe conflicto de interés.

### REFERENCIAS

- Hasegawa M, Nouri M, Nagahisa S, Yoshida K, Adachi K, Inamasu J, et al. Cerebellopontine angle epidermoid cysts: clinical presentations and surgical outcome. *Neurosurg Rev*. 2016;39(2):259-66; discussion 266-7. doi: 10.1007/s10143-015-0684-5
- Yawn RJ, Patel NS, Driscoll CL, Link MJ, Haynes DS, Wanna GB, et al. Primary Epidermoid Tumors of the Cerebellopontine Angle: A Review of 47 Cases. *Otol Neurotol*. 2016;37(7):951-5. doi: 10.1097/MAO.0000000000001085
- David EA, Chen JM. Posterior Fossa Epidermoid Cyst. *Otology & Neurotology*. 2003;24(4):699-700.
- Aquino JE, Cruz Filho NA, de Aquino JN. Epidemiology of middle ear and mastoid cholesteatomas: study of 1146 cases. *Braz J Otorhinolaryngol*. 2011;77(3):341-7. doi: 10.1590/s1808-86942011000300012
- Dutt SN, Mirza S, Chavda SV, Irving RM. Radiologic differentiation of intracranial epidermoids from arachnoid cysts. *Otol Neurotol*. 2002;23(1):84-92. doi: 10.1097/00129492-200201000-00019
- Yaşargil MG, Abernathy CD, Sarioglu AC. Microneurosurgical treatment of intracranial dermoid and epidermoid tumors. *Neurosurgery*. 1989;24(4):561-7. doi: 10.1227/00006123-198904000-00012
- Mohanty A, Venkatrama SK, Rao BR, Chandramouli BA, Jayakumar PN, Das BS. Experience with cerebellopontine angle epidermoids. *Neurosurgery*. 1997 Jan;40(1):24-9; discussion 29-30. doi: 10.1097/00006123-199701000-00004
- Revuelta-Gutiérrez R, Díaz-Romero PRF, Vales-Hidalgo LO, Hinojosa-González R, Barges-Coll J. Quistes epidermoides del ángulo pontocerebeloso. Experiencia en 43 casos con seguimiento a largo plazo. *Cir Ciruj*. 2009;77(4):257-65.
- Vellutini EA, de Oliveira MF, Ribeiro AP, Rotta JM. Malignant transformation of intracranial epidermoid cyst. *Br J Neurosurg*. 2014;28(4):507-9. doi: 10.3109/02688697.2013.869552
- Muñoz Rivera C, Macías Fernández LA, Cruz Meza F. Colesteatoma de oído. *Anales de Radiología México* 2007;6(1):71-7.
- Olszewska E, Wagner M, Bernal-Sprekelsen M, Ebmeyer J, Dazert S, Hildmann H, et al. Etiopathogenesis of cholesteatoma. *Eur Arch Otorhinolaryngol*. 2004;261(1):6-24. doi: 10.1007/s00405-003-0623-x
- Lee SH, Rhee BA, Choi SK, Koh JS, Lim YJ. Cerebellopontine angle tumors causing hemifacial spasm: types, incidence, and mechanism in nine reported cases and literature review. *Acta Neurochir (Wien)*. 2010;152(11):1901-8. doi: 10.1007/s00701-010-0796-1
- Safavi-Abbasi S, Di Rocco F, Bambakidis N, Talley MC, Gharabaghi A, Luedemann W, et al. Has management of epidermoid tumors of the cerebellopontine angle improved? A surgical synopsis of the past and present. *Skull Base*. 2008;18(2):85-98. doi: 10.1055/s-2007-991108
- Auger RG, Piegras DG. Hemifacial spasm associated with epidermoid tumors of the cerebellopontine angle. *Neurology*. 1989;39(4):577-80. doi: 10.1212/wnl.39.4.577
- Roy K, Bhattacharyya AK, Tripathy P, Bhattacharyya MK, Das B. Intracranial epidermoid--a 10-year study. *J Indian Med Assoc*. 2008;106(7):450-3.
- Chu FW, Jackler RK. Anterior epitympanic cholesteatoma with facial paralysis: a characteristic growth pattern. *Laryngoscope*. 1988;98(3):274-9. doi: 10.1288/00005537-198803000-00007
- Louw L. Acquired cholesteatoma: summary of the cascade of molecular events. *J Laryngol Otol*. 2013;127(6):542-9. doi: 10.1017/S0022215113000601
- Miller ME, Mastrodimos B, Cueva RA. Hearing preservation in management of epidermoids of the cerebellopontine angle: CPA epidermoids and hearing preservation. *Otol Neurotol*. 2012;33(9):1599-603. doi: 10.1097/MAO.0b013e31826bed8d.
- Díaz-Romero Paz RF, Balhen Martín CM, Revuelta Gutiérrez R, Vales Hidalgo LO, Hinojosa González R, Barges Coll J. Quistes epidermoides del ángulo pontocerebeloso. *Arch Neurocién (Mex)*. 2009;14(2):85-93.
- Kaylie DM, Warren FM 3rd, Haynes DS, Jackson CG. Neurotologic management of intracranial epidermoid tumors. *Laryngoscope*. 2005;115(6):1082-6. doi: 10.1097/01.MLG.0000163103.36739.AC
- Darrouzet V, Franco-Vidal V, Hilton M, Nguyen DQ, Lacher-Fougere S, Guerin J, et al. Surgery of cerebellopontine angle epidermoid cysts: role of the widened retrolabyrinthine approach combined with endoscopy. *Otolaryngol Head Neck Surg*. 2004;131(1):120-5. doi: 10.1016/j.otohns.2004.02.023
- Doyle KJ, De la Cruz A. Cerebellopontine angle epidermoids: results of surgical treatment. *Skull Base Surg*. 1996;6(1):27-33. doi: 10.1055/s-2008-1058910
- Altschuler EM, Jungreis CA, Sekhar LN, Jannetta PJ, Sheptak PE. Operative treatment of intracranial epidermoid cysts and cholesterol granulomas: report of 21 cases. *Neurosurgery*. 1990;26(4):606-13; discussion 614. doi: 10.1097/00006123-199004000-00008
- Yamakawa K, Shitara N, Genka S, Manaka S, Takakura K. Clinical course and surgical prognosis of 33 cases of intracranial epidermoid tumors. *Neurosurgery*. 1989;24(4):568-73. doi: 10.1227/00006123-198904000-00013
- Berger MS, Wilson CB. Epidermoid cysts of the posterior fossa. *J Neurosurg*. 1985;62(2):214-9. doi: 10.3171/jns.1985.62.2.0214