

# Acta de Otorrinolaringología & Cirugía de Cabeza y Cuello

www.revista.acorl.org.co



## Trabajos originales

### Patrones de neumatización del seno esfenoidal en la tomografía computarizada como parte de la evaluación preoperatoria para cirugía endoscópica transesfenoidal

### Pneumatization pattern of the sphenoid sinus on computed tomography as part of preoperative evaluation for transsphenoidal endoscopic surgery

Nataly Vanegas-Bustamante\*, Néstor Ricardo González-Marín\*\*, Carolina Mora-Díaz\*\*\*.

\* Especialista en otorrinolaringología, Universidad Militar Nueva Granada, Hospital Militar Central.

ORCID: <https://orcid.org/0000-0002-6712-5591>

\*\* Especialista en otorrinolaringología, Universidad Militar Nueva Granada, Hospital Militar Central.

ORCID: <https://orcid.org/0000-0003-1449-9458>

\*\*\* Especialista en otorrinolaringología, Universidad Militar Nueva Granada, Hospital Militar Central.

ORCID: <https://orcid.org/0000-0002-4257-2379>

Forma de citar: Vanegas-Bustamante N, González-Marín NR, Mora-Díaz C. Patrones de neumatización del seno esfenoidal en la tomografía computarizada como parte de la evaluación preoperatoria para cirugía endoscópica transesfenoidal. Acta otorrinolaringol. cir. cabeza cuello. 2023;51(3): 194-204. DOI.10.37076/acorl.v51i3.688

#### INFORMACIÓN DEL ARTÍCULO

##### Historia del artículo:

Recibido: 20 de junio de 2022

Evaluado: 05 de septiembre 2023

Aceptado: 15 de septiembre 2023

##### Palabras clave (DeCS):

Seno esfenoidal, tomografía computarizada, arteria carótida, interna, riesgo.

#### RESUMEN

**Introducción:** la determinación del patrón de neumatización del seno esfenoidal (SE) y su relación con estructuras neurovasculares en el análisis tomográfico preoperatorio provee un mayor entendimiento de la anatomía para minimizar el riesgo intraoperatorio potencial sobre estructuras vitales. El objetivo de este estudio fue estimar la frecuencia de presentación de los diferentes tipos de neumatización del SE, protrusión/dehiscencia de la arteria carótida interna (ACI), septación intersinusal y neumatización “aberrante” en la evaluación de tomografía computarizada (TC) de senos paranasales en el Hospital Militar Central de Bogotá. Metodología: estudio observacional descriptivo de corte transversal que revisó 756 tomografías, de estas seleccionó aleatoriamente 422. Se estimó la frecuencia de presentación de cada tipo de neumatización del SE. Los hallazgos fueron analizados con estadística descriptiva. **Resultados:** el tipo de neumatización más frecuente utilizando la clasificación Güldner y colaboradores fue el tipo postsellar IVa, seguido del sellar y postsellar

#### Correspondencia:

Dra. Nataly Vanegas-Bustamante

E-mail: [orl.natalyv@gmail.com](mailto:orl.natalyv@gmail.com)

Dirección: Transversal 3.a No. 49-00, Bogotá, Colombia. Servicio de Otorrinolaringología, Hospital Militar Central

Teléfono celular: 300 6535038

IVb. La protrusión y dehiscencia de la ACI estuvieron ambas más comúnmente presentes en los tipos de neumatización más extensa del SE, así como los patrones de neumatización “aberrante”. El patrón de septación múltiple predominó en 86,3 % de los casos. *Conclusiones:* el análisis de la tomografía preoperatoria para cirugía endoscópica transesfenoidal es fundamental para reconocer el tipo de neumatización del SE y sus variantes, lo que permite minimizar el riesgo de lesionar estructuras vitales. La mayor extensión de la neumatización se relaciona con mayor frecuencia de variantes de riesgo de la ACI, estos tipos de neumatización más extensa predominaron en este estudio.

## ABSTRACT

### Key words (MeSH):

Sphenoid sinus, computed Tomography, carotid artery, internal, risk.

*Background:* The determination of the pneumatization pattern of the Sphenoid Sinus (SS) and its relationship with neurovascular structures in the preoperative tomographic analysis provides a greater insight of the SS anatomy to minimize the potential intraoperative risk to vital structures. The objective of this study was to estimate the frequency of presentation of the different types of pneumatization of the SS, protrusion/dehiscence of the Internal Carotid Artery (ICA), intersinus septation and aberrant pneumatization in the evaluation of CT scan of paranasal sinuses in the Central Military Hospital from Bogota. *Methods:* A descriptive cross-sectional study. It reviewed 756 CT scans, randomly selecting 422 of these. The frequency of presentation of each type of pneumatization of the SS was estimated. The findings were analyzed with descriptive statistics. *Results:* The most frequent type of pneumatization using the Guldner *et al.* classification was the Postsellar IVa, followed by the Sellar and Postsellar IVb. The protrusion of the ICA and its dehiscence were both more commonly present in the more extensive types of pneumatization of the SS, as well as “aberrant” pneumatization patterns. The multiple septation pattern predominated in 86.3% of the cases. *Conclusion:* The analysis of preoperative tomography for transsphenoidal endoscopic surgery is essential to recognize the type of pneumatization of the SS and its variants, which allows minimizing the risk of injuring vital structures. The greater extent of pneumatization is related to a greater frequency of risk variants of ICA; these types of more extensive pneumatization predominated in this study.

## Introducción

El esfenoides es el principal hueso de la base central del cráneo. En su cuerpo central se encuentra la silla turca arriba y el seno esfenoidal abajo, cuenta con cuatro extensiones laterales (alas mayores y menores del esfenoides) y dos proyecciones inferiores (procesos pterigoideos). La silla turca es una depresión en forma de silla de montar en la parte superior del cuerpo del hueso esfenoides, es el punto de referencia más sobresaliente de la base central del cráneo, se encuentra limitada por el tuberculum sellae y por el dorso de la silla turca y contiene la glándula hipófisis (1).

El seno esfenoidal (SE), por su parte, es una extensión posterior de los senos paranasales con una neumatización variable revestida por mucosa que se desarrolla luego del nacimiento y alcanza su tamaño máximo generalmente a los 12 años; está rodeado por importantes estructuras como la silla turca, las arterias carótidas internas (ACI) y los nervios vidiano, óptico y trigémino (1).

El SE es de gran importancia para la cirugía endoscópica que necesita acceso a la base del cráneo, aporta una vía de

fácil acceso con menos riesgos para abordar la silla turca, el nervio óptico, el plano esfenoidal, el tubérculo y la unión orbitario-selar lateral con fines diagnósticos o de tratamiento quirúrgico (2).

La vía transesfenoidal, que incluye los espacios de aire naturales de la cavidad nasal y el SE, es la de elección para el abordaje quirúrgico de la mayoría de los tumores selares debido a la relación del hueso esfenoides con la cavidad nasal y la glándula hipófisis. Enfoques recientes han ampliado las indicaciones de la cirugía transesfenoidal mediante el uso de diferentes corredores, logrando alcanzar lugares anatómicos desde la crista galli hasta la unión espinomedular (3).

La cirugía endoscópica endonasal transesfenoidal (CEET) se ha postulado como el estándar de oro para abordar lesiones de la base del cráneo, con mínima invasividad, menor incidencia de complicaciones y menores tasas de morbilidad y mortalidad en comparación con los abordajes abiertos tradicionales (1, 3, 4). La endoscopia endonasal ofrece una vista panorámica clara y en tiempo real de la ruta quirúrgica, lo que garantiza un acceso rápido y directo a los SE y a todas las estructuras neu-

rovasculares circundantes y minimiza la posibilidad de complicaciones serias (5).

Determinar si un paciente es candidato a la CEET requiere además de una evaluación clínica estricta, una evaluación radiológica preoperatoria completa que incluye la estructura del seno paranasal, la anatomía de la base del cráneo y la localización de la lesión; esta evaluación permite identificar de manera temprana posibles características que aumenten los riesgos intraoperatorios (6).

Las variaciones anatómicas dentro de la cavidad nasal que son relevantes para el acceso endoscópico seguro a la base del cráneo son: la altura de la base del cráneo, el grado de neumatización del SE, la inserción del intersepto, la presencia de celdillas de Onodi y el curso de la cavidad nasal y las arterias etmoidales (4). Tanto la tomografía computarizada (TC) como la resonancia magnética nuclear (RMN) son necesarias para la selección adecuada del paciente y para la guía quirúrgica intraoperatoria en la CEET. La RMN tiene una resolución de tejidos blandos muy alta que proporciona más detalles sobre la ubicación de la lesión y su relación con las estructuras neurovasculares adyacentes, pero aporta menos información sobre las estructuras óseas que se utilizan como referentes anatómicos para guiar la cirugía endoscópica. Por esta razón, la TC preoperatoria es la modalidad preferida para mostrar puntos de referencia óseos, variantes anatómicas y estructuras vasculares circundantes que facilitan el acceso seguro al SE para el cirujano (1, 3, 6).

La extensión de la neumatización del SE, como ya se mencionó, es una de las variables que determinan la viabilidad del abordaje transesfenoidal endonasal. Los SE se evalúan en la vista sagital de la TC y el tipo de neumatización del SE depende de la posición del seno en relación con la silla turca (7, 8). La clasificación del tipo de neumatización ha venido evolucionando junto con las técnicas quirúrgicas; la primera definición fue descrita en 1967 por Hardy y colaboradores (9) que la describe en tres tipos: conchal, sellar y presellar; en 2008 Hamid y colaboradores (10) realizaron una descripción de la neumatización más detallada con cuatro tipos: conchal, presellar, sellar y postsellar; y, finalmente, en 2011 Guldner y colaboradores proponen la siguiente diferenciación (7):

- Tipo I conchal: neumatización mínima o ausente del SE (Figura 1).

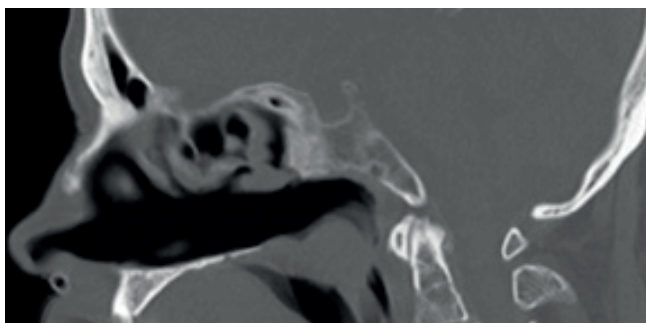


Figura 1. TC sagital en ventana ósea que muestra la neumatización del SE de tipo I conchal. Hospital Militar Central de Bogotá, Colombia; 2021.

- Tipo II presellar: la pared posterior del SE está en frente de la pared anterior de la silla turca (Figura 2).

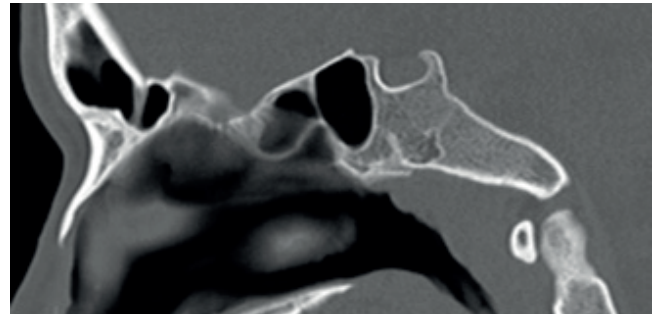


Figura 2. TC sagital en ventana ósea que muestra la neumatización del SE de tipo II presellar. Hospital Militar Central de Bogotá, Colombia; 2021.

- Tipo III sellar: la pared posterior del SE se encuentra entre la pared anterior y posterior de la silla turca (Figura 3).

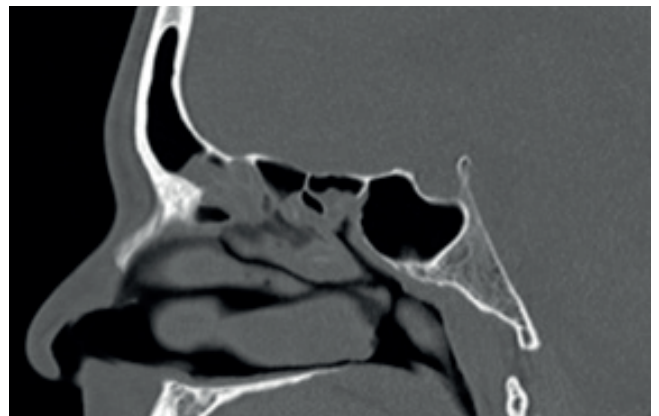


Figura 3. TC sagital en ventana ósea que muestra la neumatización del SE de tipo III sellar. Hospital Militar Central de Bogotá, Colombia; 2021.

- Tipo IVa postsellar: la pared posterior del SE está detrás de la pared posterior de la silla turca, sin aire dorsal (Figura 4A).

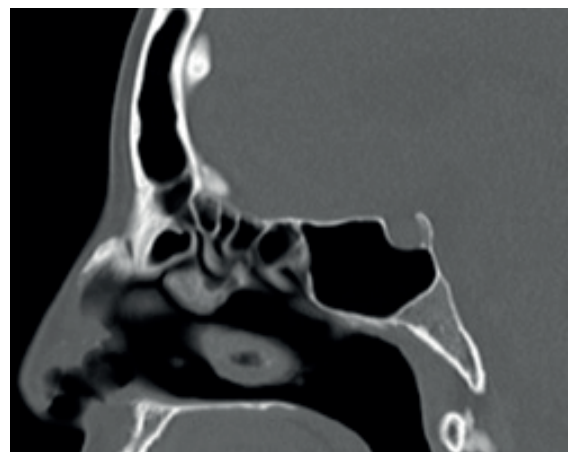


Figura 4A. TC sagital en ventana ósea que muestra la neumatización del SE de tipo postsellar IVa. Hospital Militar Central de Bogotá, Colombia; 2021.

- Tipo IVb postsellar: la pared posterior del SE está detrás de la pared posterior de la silla turca, con aire dorsal (**Figura 4B**).

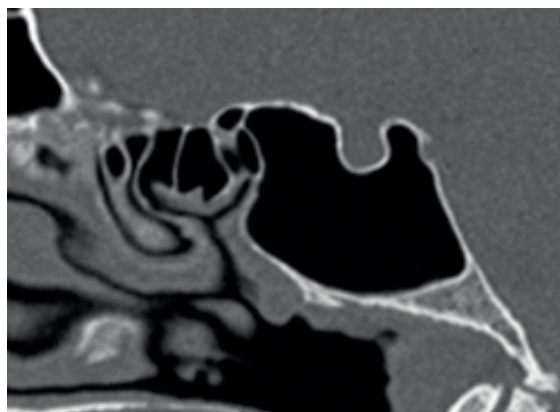


Figura 4B. TC Sagital en ventana ósea que muestra la neumatización del SE de tipo postsellar IVb. Hospital Militar Central de Bogotá, Colombia; 2021.

La clasificación propuesta por Gldner es clnicamente relevante porque permite una descripcin ms detallada del SE, lo que conlleva diferentes perfiles de riesgo que han promovido su amplia utilizacin en publicaciones recientes (7, 8).

Segn las diferentes publicaciones, pueden encontrarse variaciones respecto a la prevalencia de cada uno de los tipos de neumatizacin del SE, las cuales pueden explicarse por el tipo de poblacin si se tratan de estudios de anlisis imagenolgico, anlisis anatmico en especmenes cadavricos o ambos; sin embargo, en general puede resumirse que los rangos de prevalencia reportados para el tipo de neumatizacin conchal son del 0 %-4%, presellar 2 %-36 %, sellar 14 %-59 % y postsellar 12 %-82 %. Dentro de este ltimo, el tipo postsellar IVa 38 % y el postsellar IVb 13,1 % (8).

En los estudios que han comparado los diferentes tipos de neumatizacin del SE entre las poblaciones tnicas, el tipo de neumatizacin conchal es el menos prevalente de todos en todas las poblaciones (0 %-4 %); el tipo de neumatizacin sellar es ms prevalente en la poblacin afroamericana (53,8 %); en asiticos los tipos sellar y postsellar representan un 50 % cada uno de ellos; en caucsicos e hispanos la neumatizacin postsellar es contundentemente predominante (56 % y 48,2 %, respectivamente) (11).

Los tipos de neumatizacin sellar y postsellar son los ms aptos para la CEET. Sin embargo, se debe tener en cuenta el grado de neumatizacin ya que, si es demasiado amplio y existe un estado de "hiperneumatizacin" o neumatizacin extendida, la anatoma circundante puede distorsionarse con la protrusin o dehiscencia de los nervios pticos (NO) y ACI, lo que aumenta el riesgo de perforacin inadvertida y dao en estructuras adyacentes (10). El aumento de la neumatizacin puede conllevar que el piso de la fosa craneal media se confunda con la silla turca y predisponer a una entrada intracraneal errnea. Adicionalmente, cuando no se es

consciente de una extensa neumatizacin a nivel del dorso de la silla turca y el receso clival, la penetracin de la pared posterior del SE y clivus llevara a una fstula de lquido cefalorraquideo accidental (11).

Raseman y colaboradores en 2020 defini la protrusin de una estructura neurovascular hacia el SE como una exposicin superior o igual al 50 % de la estructura hacia el seno. Para determinar dicho porcentaje de protrusin neurovascular, trazaron una lnea entre los mrgenes externos de la hendidura sea y luego se evalu el porcentaje de la estructura abarcada por esa lnea. La dehiscencia de las estructuras neurovasculares la defini como la ausencia de hueso o la incapacidad para identificar la presencia de hueso que recubre la ACI o NO con un intento de confirmacin en mltiples cortes y/o planos (8).

Publicaciones previas describen las neumatizaciones sellar y postsellar como los tipos de neumatizacin ms prevalentes y los menos frecuentes la presellar y conchal. La identificacin de los tipos de neumatizacin presellar y conchal es importante porque constituyen el mayor obstculo para acceder a la silla turca; de hecho, la presencia de la neumatizacin conchal se haba considerado como una contraindicacin para el abordaje transesfenoidal. Sin embargo, en la actualidad, con la implementacin de las ayudas tecnolgicas como sistemas de neuronavegacin intraoperatorios, ha dejado de considerarse como contraindicacin (12-17).

En Movahhedian y colaboradores en 2020, la neumatizacin ms frecuente (n=500) fue la postsellar IVa con un 38,9 % y la menos frecuente la conchal con un 1 %, lo que resulta ser acorde con publicaciones previas. Movahhedian y colaboradores en 2020 encontraron que la tasa de protrusin de la ACI y la dehiscencia de su pared hacia el SE fue significativamente mayor en los senos postsellares (IVa) y (IVb). La ACI estaba protruida en el 91,5 % de los senos de tipo postsellar IVb y el 69,5 % de los senos de tipo postsellar IVa.

Las tasas de dehiscencia de la ACI y el NO respecto al SE mostraron estar directamente relacionadas con el grado de neumatizacin del seno. Hubo dehiscencia entre la ACI y el SE en el 70 % de las neumatizaciones tipo postsellar IVb y en el 58,1 % del tipo postsellar IVa. Se observ dehiscencia del NO en el 85,4 % de los senos postsellares IVb. A medida que aumentaba la extensin de la protrusin de la ACI y del NO, aumentaba tambin la probabilidad de la dehiscencia de sus paredes al seno, pues se observ dehiscencia en ms del 85 % de las ACI y los NO con una extensin de protrusin superior al 50 % (12).

Refaat y colaboradores en 2020 concluy tambin que la prevalencia de protrusin y dehiscencia de las estructuras neurovasculares est significativamente relacionada con el tipo de neumatizacin del SE y que dicha prevalencia aumenta a medida que aumenta el grado de neumatizacin (18).

En el estudio desarrollado por Raseman y colaboradores en 2020 (n=81), los patrones de neumatizacin esfenoidal ms comunes fueron los tipos sellar (45 %) y postsellar (49 %) y ninguno de sus pacientes present el tipo conchal. La



protrusión de la ACI y el NO hacia el SE estuvo presente en el 30 % y 17 % de los casos, respectivamente; sin embargo, ellos no estudiaron la relación entre estas estructuras y el grado de neumatización. Estos autores no utilizaron la subdivisión postsellar (IVa) y (IVb), pues analizaron la neumatización del dorso de la silla turca por separado, y encontraron que estaba presente solo en el 5 % de su población.

La neumatización del dorso de la silla turca se define como la neumatización que se extiende a la cara superior del dorso de la silla turca. Según revisiones previas de la literatura, la neumatización sellar dorsal está presente solo en una pequeña parte de la población que oscila entre un 5 % a 14 % de los pacientes (2, 8, 10). La presencia de dicha neumatización sellar dorsal puede predisponer a los pacientes a lesión ósea a nivel sellar posterior y clivus superior y a fístula de líquido cefalorraquídeo (LCR) accidental, como ya se describió previamente (8).

La variación de las prevalencias entre los tipos de neumatización sellar y postsellar puede estar relacionada al uso de diferentes clasificaciones. En estudios antiguos usaron la clasificación de Radberg y la mayoría de los estudios más recientes utilizan la clasificación de Guldner. Otro factor radica en que definir con precisión la neumatización puede estar sujeto a variabilidad interobservador cuando la neumatización se encuentra en los márgenes de la silla turca anterior o posterior, y también se ven involucrados aspectos demográficos como la etnia de la población incluida en el estudio (8, 12).

El análisis de las imágenes de TC es fundamental en el escenario del planeamiento quirúrgico de la cirugía endoscópica de senos paranasales y de base de cráneo, analizar el tipo de neumatización, septación del SE, así como la presencia de variantes anatómicas en las estructuras neurovasculares es de suma importancia y alertará a los cirujanos sobre las regiones sensibles de ser lesionadas (8, 19).

El conocimiento especializado de las técnicas quirúrgicas endoscópicas y el análisis preoperatorio detallado de la anatomía del SE y sus límites con estructuras neurovasculares circundantes es crucial para facilitar la entrada a la fosa pituitaria y reducir las complicaciones intraoperatorias de la cirugía endoscópica transnasal transesfenoidal (1, 20, 21).

El objetivo de este estudio fue conocer los patrones de neumatización del SE en las TC de senos paranasales de los pacientes atendidos en el Hospital Militar Central de Bogotá, como parte de la evaluación preoperatoria para cirugía transesfenoidal.

## Metodología

Se realizó un estudio observacional descriptivo de corte transversal a partir de la evaluación retrospectiva de TC de senos paranasales. Se incluyeron tomografías simples de senos paranasales realizadas a pacientes mayores de 18 años que asistieron al Hospital Militar Central de Bogotá. Se excluyeron aquellas tomografías en las cuales la anatomía estuvo modificada o distorsionada, como es el caso de pacientes con antecedente de trauma craneoencefálico y/o

trauma facial, antecedente de cirugía previa de los senos paranasales etmoides y esfenoides, pacientes con patología tumoral nasosinusal con compromiso y/o extensión al SE y pacientes con patología tumoral de base de cráneo anterior.

Se revisó el registro de imágenes diagnósticas del Hospital Militar Central de Bogotá y se encontraron 4326 estudios de senos paranasales, de los cuales 2639 cumplieron criterios de inclusión y 1883 se excluyeron, dejando así un total de 756 estudios elegibles. Finalmente, de este marco muestral se seleccionó aleatoriamente una muestra previamente calculada de 422 TC de senos paranasales (Figura 5).

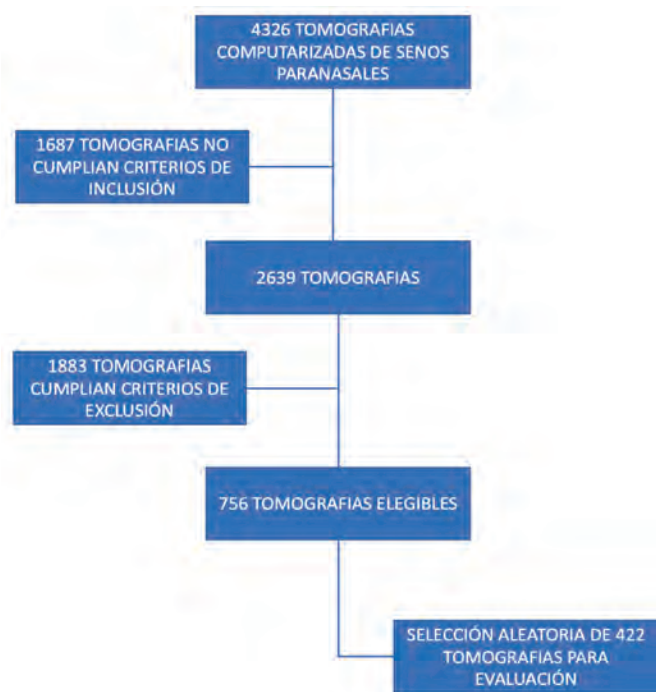


Figura 5. Flujograma de reclutamiento para el estudio "Patrones de neumatización del SE en la TC como parte de la evaluación preoperatoria para cirugía endoscópica transesfenoidal". Hospital Militar Central. Bogotá, Colombia; 2021.

Se tomaron varias consideraciones para calcular el tamaño de la muestra en el contexto de un estudio de corte transversal para estimar la prevalencia de los patrones de neumatización del SE. Se estableció un nivel de confianza del 95 %, poder del estudio del 80 %, un error de muestreo del 5 % y se tomó el mayor tamaño de muestra calculada tomando como referencia la prevalencia de los IV tipos de neumatización del SE reportada en la literatura. Finalmente, se tomó como parámetro la información reportada por Tomovic y colaboradores, donde el mayor tamaño de muestra calculado en el presente estudio se obtuvo con la prevalencia de neumatización postsellar en población hispana de 48,2 %.  $E =$  precisión (0,05),  $Z_{(1-\alpha/2)}$  = percentil de la distribución normal estándar para este caso (1,96);  $p =$  prevalencia del patrón de neumatización 48,2 %;  $n = 383$ . Se aplicó un factor de corrección poblacional del 10 % determinando así un tamaño de la muestra de 422 TC a evaluar.

Se realizó una revisión retrospectiva de las imágenes de TC simple de senos paranasales. Las imágenes fueron obtenidas con tomógrafo de 80 detectores Toshiba® modelo Aquilion Prime. Su protocolo incluyó cortes desde 2 cm por encima de los senos frontales hasta 2 cm por debajo de la mandíbula, el grosor de corte en los planos axial, coronal y sagital fue de 2 mm por un intervalo de 2 mm, y se dispuso de las imágenes en ventana de tejido óseo y tejido blando.

Las imágenes de TC fueron revisadas por dos evaluadores independientes (investigadores del Hospital Militar Central). El análisis de las imágenes se realizó utilizando el software VisualMedica (tecnología en imagen médica), que permite revisar cada uno de los cortes y las reconstrucciones a partir del corte axial de la TC. De este mismo software se extrajeron los datos demográficos relacionados con sexo y edad de los pacientes que fueron seleccionados para el estudio.

Se usaron las siguientes definiciones en el estudio: el plano de identificación de la neumatización del SE en la TC se define como la orientación de las imágenes tomográficas que seccionan el cuerpo humano en un sentido específico y permiten analizar los hallazgos anatómicos en tres planos, que corresponden a:

- **Plano axial:** plano horizontal que divide en superior e inferior.
- **Plano sagital:** plano que pasa por la mitad de la línea media del cuerpo. Es sagital porque se alinea con la sutura sagital del cráneo y divide el cuerpo en anterior y posterior.
- **Plano coronal:** plano que va de un lado a otro del cuerpo, derecha a izquierda o viceversa.

Para definir el tipo de neumatización del SE, se utilizó el sistema de clasificación propuesto por Güldner y colaboradores en el corte sagital de la TC.

La protrusión de la ACI fue definida como la proyección de la estructura vascular hacia el interior del espacio neumatizado del SE mayor o igual al 50 % de la ACI, pero con cobertura ósea intacta. Este hallazgo fue valorado en el corte axial de la TC (**Figura 6**).

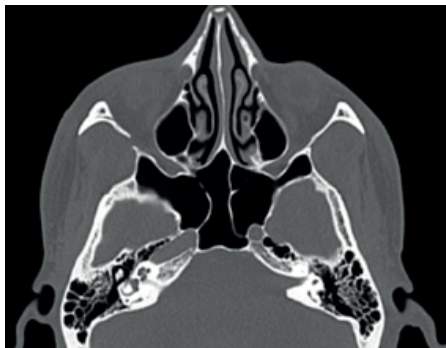


Figura 6. TC axial en ventana ósea que muestra una protrusión bilateral de la ACI con septos intersinusales que se insertan sobre ambas estructuras vasculares. Hospital Militar Central de Bogotá, Colombia; 2021

La dehiscencia de la ACI fue definida como la falta de un margen óseo parcial o completo alrededor de la estructura vascular. Este hallazgo fue valorado en el corte axial de la TC (**Figura 7**).

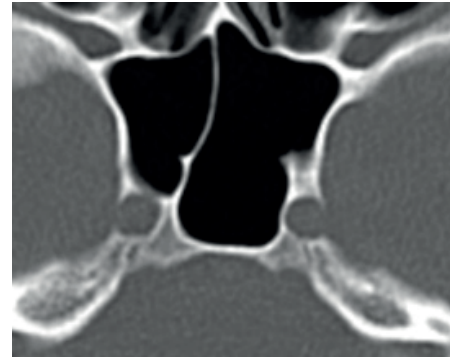


Figura 7. TC axial en ventana ósea que muestra una dehiscencia de la ACI. Hospital Militar Central de Bogotá, Colombia; 2021.

Para describir el tipo de septación intersinusal del SE, se utilizó la definición de septación simple como la presencia de un único septo intersinusal y septación múltiple o septos accesorios cuando existía más de un septo intersinusal; en las vistas axial y coronal de la TC (**Figura 8A y 8B**).

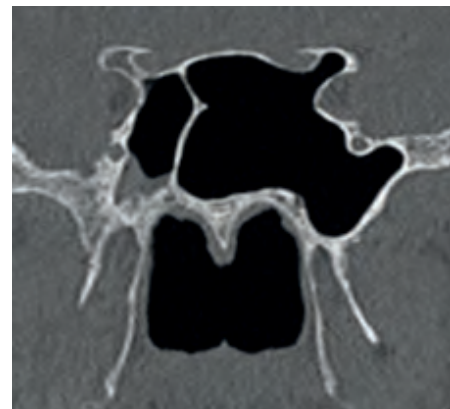


Figura 8A. TC coronal en ventana ósea que muestra una septación intersinusal simple con división asimétrica de la cavidad del SE. Hospital Militar Central de Bogotá, Colombia; 2021.

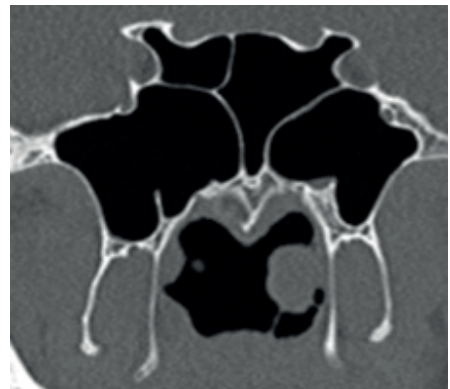


Figura 8B. TC coronal en ventana ósea que muestra una septación intersinusal múltiple. Hospital Militar Central de Bogotá, Colombia; 2021.

Para definir neumatización “aberrante” del SE, se identificó la presencia de aire (neumatización) en al menos una de las siguientes estructuras: proceso pterigoides (PP), proceso clinoides anterior (PCA) y ala mayor del esfenoides (AME) en los cortes axial, coronal y sagital de la TC (**Figura 9**).

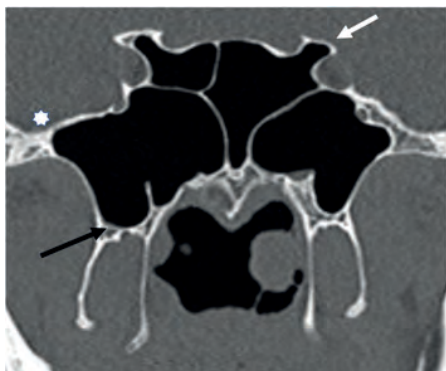


Figura 9. TC coronal en ventana ósea que muestra patrones de neumatización “aberrante” del SE. Neumatización del PCA (flecha blanca); neumatización del PP (flecha negra); neumatización del AME (estrella blanca). Hospital Militar Central de Bogotá, Colombia; 2021.

Se identificaron y controlaron los siguientes sesgos:

- **Sesgo de información:** se minimizó con un evaluador con conocimiento del tema en la recolección de la información de las tomografías, no se pudo eliminar completamente al utilizar una fuente de información documental histórica o retrospectiva.
- **Sesgo de selección:** una persona se encargó del proceso de selección de las tomografías siguiendo los criterios de inclusión del estudio.
- **Sesgo debido a la falta de representatividad:** se aplicó una técnica de muestreo que permitió obtener una muestra representativa de la población general.
- **Sesgo de medición:** se registraron los datos en una base de datos diseñada para el estudio con opciones predefinidas para el diligenciamiento de las variables.

Este estudio fue evaluado y aprobado por el comité de ética en investigación del Hospital Militar Central. La privacidad de los participantes y sus estudios de imágenes diagnósticas fue protegida y sus nombres no fueron usados de manera alguna; además, no hubo conflictos de interés. Los datos obtenidos a partir de la revisión de las TC fueron registrados en una base de datos diseñada para este fin, usando un instrumento de recolección de datos en la plataforma web REDCap. Una vez se recogió la información, se ingresó al programa SPSS (v.20), en el cual se realizó el análisis estadístico consistente en estadística descriptiva.

## Resultados

Del total de tomografías evaluadas, la mayoría correspondieron a pacientes del sexo masculino, 64,6 % (n=272),

mientras que la participación de las mujeres en la muestra fue 35,4 % (n=149); con una edad promedio de 42,37 años, siendo la edad mínima 18 años y la máxima de 92 años. El tipo de neumatización más frecuente utilizando la clasificación Güldner y colaboradores fue el tipo postsellar IVa en 47,4 % (n=200), seguido del tipo sellar en 37,2 % (n=157) y postsellar IVb en 8,1 % (n=34). El tipo de neumatización presellar representó el 6,6 % (n=28). A su vez, el tipo de neumatización más infrecuente en la población correspondió al tipo conchal en 0,7 % (n=3) (**Tabla 1**).

Tabla 1. Tipo de neumatización del SE en la evaluación de TC de senos paranasales utilizando la clasificación de Güldner y colaboradores

Tipo de neumatización del SE	N	%	[IC 95%]
Conchal	3	0,7	[-0,1-1,5]
Presellar	28	6,6	[4,2-9]
Sellar	157	37,2	[32,6-41,8]
Postsellar IVa	200	47,4	[42,6-52,2]
Postsellar IVb	34	8,1	[5,5-10,7]

Hospital Militar Central de Bogotá, Colombia; 2021.

La protrusión de la ACI estuvo ausente en la mayoría de los casos (58,7 %), se encontró una presentación bilateral en el 26,7 %, derecha en el 9,2 % e izquierda en el 5,4%. La dehiscencia de la ACI también estuvo ausente en la mayoría (91 %), su presentación derecha (4,1 %) e izquierda (3,7 %) y bilateral (1,2 %). Sin embargo, la protrusión de la ACI estuvo más comúnmente presente en los tipos de neumatización más extensa como son la postsellar IVa y IVb (32,9 % y 7,1 %, respectivamente). La dehiscencia de la ACI también estuvo presente en relación con los tipos de neumatización “más extensa” sellar, postsellar IVa y postsellar IVb (2,8 %, 5,4 % y 0,71 %, respectivamente) (**Tabla 2**).

Tabla 2. Tipo de neumatización del SE y frecuencia de protrusión/dehiscencia de la ACI

Tipo de neumatización del SE	Protrusión de la arteria carótida interna (ACI)	Dehiscencia de la arteria carótida interna (ACI)
Conchal	0	0
Presellar	0	0
Sellar	5 (1.1%)	12 (2.8%)
Postsellar IVa	139 (32.9%)	23 (5.4%)
Postsellar IVb	30 (7.1%)	3 (0.71%)

Hospital Militar Central de Bogotá, Colombia; 2021.

En la mayoría de las tomografías se evidenció una contundente predominancia del tipo de septación intersinusal múltiple en el 86,3 % de los casos (n=364) frente a 13,7 % (n=58) para el tipo de septación intersinusal simple.

Finalmente, en la mayoría de las tomografías no se encontraron patrones de neumatización “aberrante” del SE. El



Tabla 3. Patrones "aberrantes" de neumatización del SE

Neumatización "aberrante" del SE	Bilateral	Derecha	Izquierda	Total	Ausente
PP	70 (16,6 %)	31 (7,3 %)	33 (7,8 %)	134 (31,7 %)	288 (68,2 %)
PCA	30 (7,1 %)	24 (5,7 %)	17 (4,0 %)	71 (16,8 %)	351 (83,2 %)
AME	58 (13,7 %)	23 (5,5 %)	35 (8,3 %)	116 (27,5 %)	306 (72,5 %)

Hospital Militar Central de Bogotá, Colombia; 2021.

tipo más frecuentemente encontrado fue la neumatización del PP en el 31,7 %, seguido del AME en el 27,5 % y del PCA en el 16,8 % (Tabla 3), todos ellos en relación con los tipos de neumatización sellar, postsellar IVa y postsellar IVb y ninguno relacionado con los tipos de neumatización conchal y presellar (Tabla 4).

Tabla 4. Tipo de neumatización del SE y frecuencia de patrones de neumatización "aberrante"

Tipo de neumatización del SE	Neumatización "aberrante" del SE		
	PP	AME	PCA
Conchal	0	0	0
Presellar	0	0	0
Sellar	14 (3,3 %)	11 (2,6 %)	9 (2,1 %)
Postsellar IVa	93 (22 %)	79 (18,7 %)	48 (11,3 %)
Postsellar IVb	27 (6,3 %)	26 (6,16 %)	14 (3,3 %)

Hospital Militar Central de Bogotá, Colombia; 2021.

## Discusión

El SE es de gran importancia para la CEET, ya que aporta una vía de fácil acceso y con menos riesgos para alcanzar estructuras de la base de cráneo anterior con fines diagnósticos o de tratamiento quirúrgico (2).

El análisis de las imágenes de TC es fundamental en el escenario del planeamiento prequirúrgico, la TC es la modalidad de imagen preferida para mostrar puntos de referencia óseos, variantes anatómicas y estructuras vasculares circundantes que son de suma importancia para un abordaje seguro al SE (1, 3, 6). Analizar el tipo de neumatización, septación del SE, así como la presencia de variantes anatómicas en las estructuras neurovasculares, alertará a los cirujanos sobre las regiones sensibles de ser lesionadas durante la cirugía (8, 19).

Según las diferentes publicaciones, pueden encontrarse variaciones respecto a la prevalencia de cada uno de los tipos de neumatización del SE, explicadas posiblemente por el tipo de población y por el diseño del estudio. En general, puede resumirse que los rangos de prevalencia reportados para el tipo de neumatización conchal son del 0 %-4 %, presellar del 2 %-36 %, sellar del 14 %-59 % y postsellar del 12 %-82 %; dentro de este último, el tipo postsellar IVa del 38 % y postsellar IVb del 13,1 % (8).

En los estudios que han comparado los diferentes tipos de neumatización del SE entre las poblaciones étnicas, el tipo de neumatización conchal es el menos prevalente de to-

dos en todas las poblaciones (0 %-4 %), mientras que el tipo de neumatización sellar es más prevalente en la población afroamericana (53,8 %), en asiáticos los tipos sellar y postsellar representan un 50% cada uno de ellos; en caucásicos e hispanos la neumatización postsellar es contundentemente predominante (56% y 48.2% respectivamente) (11).

Los resultados del presente estudio se correlacionan con lo hasta ahora reportado en la literatura, el tipo de neumatización más frecuente utilizando la clasificación Güldner y colaboradores fue el tipo postsellar IVa en el 47,4 %, seguido del tipo sellar en el 37,2 % y postsellar IVb en el 8,1 %. El tipo de neumatización presellar representó el 6,6 %. A su vez, el tipo de neumatización más infrecuente en la población estudiada correspondió al tipo conchal en el 0,7 % (Figura 10). Datos que resultan ser muy relevantes si recordamos que los patrones de neumatización "más extensa" del SE, como son los tipos sellar y postsellar, se han relacionado con mayor probabilidad de anatomía distorsionada con una mayor frecuencia de variantes anatómicas neurovasculares de riesgo que predisponen a lesión involuntaria de dichas estructuras o a una penetración accidental al contenido intracraneal durante una CEET, lo que conlleva complicaciones serias e incluso fatales durante la cirugía y con secuelas graves para el paciente (10-12).

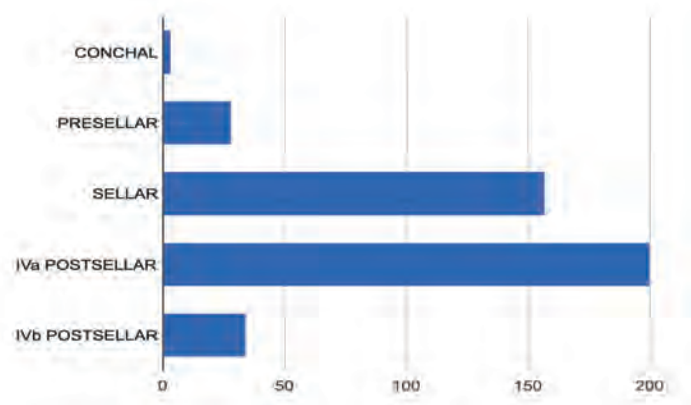


Figura 10. Distribución del tipo de neumatización del SE según la clasificación de Güldner y colaboradores en la tomografía de senos paranasales de los pacientes del Hospital Militar Central. Bogotá, Colombia; 2021.

Conteo/frecuencia: conchal (3, 0,7 %), presellar (28, 6,6 %), sellar (157, 37,2 %), postsellar IVa (200, 47,4 %), postsellar IVb (34, 8,1 %)



Aunque los tipos de neumatización sellar y postsellar son los más aptos para la CEET, se debe tener en cuenta que, cuando nos encontramos con un grado de neumatización del SE que es demasiado amplio o en otras palabras cuando existe un estado de “hiperneumatización” o “neumatización extendida”, la anatomía circundante puede distorsionarse con la protrusión o dehiscencia de las estructuras neurovasculares, lo que aumenta el riesgo de perforación inadvertida y lesiones graves (10). El aumento de la neumatización también puede conllevar que el piso de la fosa craneal media se confunda con la silla turca y predisponer a una entrada intracraneal accidental. Adicionalmente, cuando no se es consciente de una extensa neumatización a nivel del dorso de la silla turca, la penetración de la pared posterior del SE y del clivus llevaría a una fístula de LCR iatrogénica (11).

En este estudio se centró la atención sobre la frecuencia de protrusión y/o dehiscencia de la ACI, así como la presentación de patrones “aberrantes” de neumatización del SE, refiriéndose a estructuras óseas que normalmente no deberían estar neumatizadas (aireadas) como lo son el PP, el AME y el PCA.

Movahhedian y colaboradores en 2020 encontraron que la tasa de protrusión de la ACI y la dehiscencia de su pared hacia el SE fue significativamente mayor en los senos postsellares (IVa y IVb). La ACI estaba protruida en el 91,5 % de los senos de tipo postsellar IVb y el 69,5 % de los senos de tipo postsellar IVa (12).

Refaat y colaboradores en 2020 concluyó también que la prevalencia de protrusión y dehiscencia de las estructuras neurovasculares está significativamente relacionada con el tipo de neumatización del SE y que dicha prevalencia aumenta a medida que aumenta el grado de neumatización (18).

En el presente estudio se encontró que, analizando la muestra total de 422 TC, tanto la protrusión como la dehiscencia de la ACI estuvieron ausentes en la mayoría de los casos 58,7 % y 91 %, respectivamente. Sin embargo, la protrusión de la ACI estuvo más comúnmente presente en los tipos de neumatización “más extensa” postsellar IVa y IVb, 32,9 % y 7,1 %, respectivamente. La dehiscencia de la ACI también estuvo presente en relación con los tipos de neumatización “más extensa” sellar, postsellar IVa y postsellar IVb, 2,8 %, 5,4 % y 0,71 %, respectivamente.

Se ha descrito que el SE está generalmente dividido por una septación intersinusal, la cual debe ser removida parcial o completamente para exponer adecuadamente el piso de la silla turca. Esta septación intersinusal usualmente se desvía hacia un solo lado, dividiendo por lo general la cavidad en dos porciones asimétricas. Se ha reportado que la septación puede desviarse ligeramente lateral e incluso terminar sobre la ACI hasta en el 40 % de los pacientes. En estas circunstancias se hace muy importante su reconocimiento previo a la cirugía para evitar la lesión de la ACI durante la resección del septo.

Se ha reportado en estudios previos una prevalencia del

tipo de septación intersinusal dentro de los siguientes rangos (simple con 20 %-77 % y múltiple con 20 %-80 %). En el estudio de Hamid y colaboradores encontraron septación múltiple solo en el 8,7 % de los casos (10). Raseman y colaboradores reportó una ligera y mayor presentación de septación múltiple en el 57 % de los casos (8). En contraste con estos resultados, este estudio evidenció una contundente predominancia del tipo de septación intersinusal múltiple en el 86,3 % de los casos frente al 13,7 % para el tipo de septación intersinusal simple. Como hallazgos adicionales, se encontró que estos septos intersinuales pueden cursar en un trayecto horizontal y/o vertical y se pudo observar en muchos casos que los septos intersinuales presentaban su inserción en estrecha relación con la ACI.

Finalmente, en la mayoría de tomografías analizadas en este estudio no se encontraron patrones de neumatización “aberrante” del SE. En este aspecto, Refaat y colaboradores reportó 77 de 170 pacientes con algún tipo de neumatización “aberrante”, siendo el más frecuente la neumatización del PCA en el 27,6 %, seguido de la neumatización del PP en el 26,5 % y, por último, la neumatización del AME en el 22,9 % (18). Las tasas reportadas en la literatura para la neumatización del PCA están entre 13 % a 29,3 %, la neumatización del PP entre 15,5 % a 43,6 % y AME entre 10,7 % a 20 %. En el presente estudio, el tipo de neumatización “aberrante” que fue más comúnmente encontrado correspondió a la neumatización del PP en 31,7 %, seguido del AME en 27,5 % y del PCA en 16,8 %, todos ellos en relación con los tipos de neumatización sellar, postsellar IVa y postsellar IVb y ninguno relacionado con los tipos de neumatización conchal y presellar.

---

## Conclusiones

El conocimiento especializado de las técnicas quirúrgicas endoscópicas y el análisis preoperatorio detallado de la anatomía del SE, reconociendo sus límites y las estructuras neurovasculares circundantes, es crucial para facilitar el acceso a la silla turca y reducir las complicaciones intraoperatorias de la CEET. El análisis preoperatorio de las imágenes de TC es esencial para minimizar los riesgos y hacer técnicamente más sencillo el abordaje.

A partir de los resultados obtenidos en el presente estudio, es posible concluir que la población atendida en el Hospital Militar Central de Bogotá presentó con mayor frecuencia los tipos de neumatización del SE considerados como “patrones de neumatización extensa”, correspondiente a los tipos sellar y postsellar IVa y IVb, condiciones anatómicas que, dada la información expuesta, tienen mayor relación con la presencia de protrusión y/o dehiscencia de las estructuras neurovasculares. En el presente estudio se corroboraron los hallazgos respecto a la ACI. Así mismo, se demostró que hubo una mayor frecuencia de presentación del patrón de septación intersinusal múltiple; en cuanto a los patrones de “neumatización aberrante”, estuvieron presentes en relación con los tipos de neumatización más extensa antes

mencionados. Todas estas características están relacionadas ampliamente en la literatura como perfiles anatómicos de riesgo para lesión neurovascular, fístula de LCR y entrada intracraneal accidental durante la cirugía endoscópica.

Los abordajes endoscópicos transnasales son una práctica cotidiana en el Hospital Militar Central de Bogotá, donde, además, se ha consolidado un grupo multidisciplinario conformado por otorrinolaringólogos y neurocirujanos para el manejo de patología de base de cráneo, con experiencia creciente en el abordaje endoscópico endonasal transesfenoidal para acceder a la silla turca y tratar las lesiones selares; esto otorga una relevancia contundente al presente estudio y conlleva que los cirujanos realicen el análisis imagenológico preoperatorio de manera sistemática y organizada previendo que la población atendida puede exhibir variaciones anatómicas del SE asociadas con mayor riesgo intraoperatorio.

A partir de los resultados de este estudio, surge el interés por describir detalladamente la frecuencia de presentación de otras variantes anatómicas relacionadas con el SE que puedan incrementar el riesgo relacionado con la CEET.

Se necesitan otros estudios que evalúen no sólo la frecuencia de presentación, sino que busquen establecer correlación entre variantes anatómicas previamente definidas con perfiles de riesgo para lesiones intraoperatorias durante el abordaje endoscópico del SE como ruta de acceso a la base del cráneo.

Con la información obtenida en este estudio, sumado al análisis imagenológico de otras variantes anatómicas que puedan evaluarse en futuros estudios, se podrá constituir una lista de chequeo o checklist para una evaluación preoperatoria de las imágenes de TC que resulte práctica de realizar y recordar para no omitir aspectos importantes que deben revisarse; con esta lista de chequeo podrán analizarse sistemáticamente los patrones de neumatización y las variantes anatómicas de riesgo, lo cual facilitará el análisis del cirujano y le permitirá planear el mejor abordaje, disminuyendo el riesgo quirúrgico y obteniendo beneficios para el paciente en términos de seguridad y facilidad de acceso.

### Financiación

Este artículo fue autofinanciado por los autores. La licencia del instrumento de recolección de datos usado (plataforma web REDCap) es propiedad del Hospital Militar Central de Bogotá.

### Conflicto de intereses

Los autores declaran no tener conflicto de interés.

### Aspectos éticos

Este estudio fue evaluado y aprobado por el comité de ética en investigación del Hospital Militar Central. La privacidad de los participantes y sus estudios de imágenes diagnósticas fue protegida y sus nombres no fueron usados de manera alguna.

## REFERENCIAS

- García-Garrigós E, Arenas-Jiménez JJ, Monjas-Cánovas I, Abarca-Olivas J, Cortés-Vela JJ, De La Hoz-Rosa J, et al. Transsphenoidal Approach in Endoscopic Endonasal Surgery for Skull Base Lesions: What Radiologists and Surgeons Need to Know. *Radiographics*. 2015;35(4):1170-85. doi: 10.1148/rg.2015140105
- Wiebracht ND, Zimmer LA. Complex anatomy of the sphenoid sinus: a radiographic study and literature review. *J Neurol Surg B Skull Base*. 2014;75(6):378-82. doi: 10.1055/s-0034-1376195
- Famurewa OC, Ibitoye BO, Ameye SA, Asaleye CM, Ayoola OO, Onigbinde OS. Sphenoid Sinus Pneumatization, Septation, and the Internal Carotid Artery: A Computed Tomography Study. *Niger Med J*. 2018;59(1):7-13. doi: 10.4103/nmj.NMJ\_138\_18
- Locatelli M, Di Cristofori A, Draghi R, Bertani G, Guastella C, Pignataro L, et al. Is Complex Sphenoidal Sinus Anatomy a Contraindication to a Transsphenoidal Approach for Resection of Sellar Lesions? Case Series and Review of the Literature. *World Neurosurg*. 2017;100:173-79. doi: 10.1016/j.wneu.2016.12.123
- Jiang WH, Xiao JY, Zhao SP, Xie ZH, Zhang H. Resection of extensive sellar tumors with extended endoscopic transsphenoidal approach. *Eur Arch Otorhinolaryngol*. 2007;264(11):1301-8. doi: 10.1007/s00405-007-0360-7
- Learned KO, Lee JYK, Adappa ND, Palmer JN, Newman JG, Mohan S, et al. Radiologic Evaluation for Endoscopic Endonasal Skull Base Surgery Candidates. *Neurographics*. 2015;5(2):41-55. doi: 10.3174/ng.2150110
- Güldner C, Pistorius SM, Diogo I, Bien S, Sesterhenn A, Werner JA. Analysis of pneumatization and neurovascular structures of the sphenoid sinus using cone-beam tomography (CBT). *Acta Radiol*. 2012;53(2):214-9. doi: 10.1258/ar.2011.110381
- Raseman J, Guryildirim M, Beer-Furlan A, Jhaveri M, Tajudeen BA, Byrne RW, et al. Preoperative Computed Tomography Imaging of the Sphenoid Sinus: Striving Towards Safe Transsphenoidal Surgery. *J Neurol Surg B Skull Base*. 2020;81(3):251-62. doi: 10.1055/s-0039-1691831
- Hardy J. La chirurgie de l'hypophyse par voie trans-sphénoïdale ouverte. Etude comparative de deux modalités techniques [Surgery of the pituitary gland, using the open trans-sphenoidal approach. Comparative study of 2 technical methods]. *Ann Chir*. 1967;21(15):1011-22.
- Hamid O, El Fiky L, Hassan O, Kotb A, El Fiky S. Anatomic Variations of the Sphenoid Sinus and Their Impact on Transsphenoid Pituitary Surgery. *Skull Base*. 2008;18(1):9-15. doi: 10.1055/s-2007-992764
- Tomovic S, Esmacili A, Chan NJ, Shukla PA, Choudhry OJ, Liu JK, et al. High-resolution computed tomography analysis of variations of the sphenoid sinus. *J Neurol Surg B Skull Base*. 2013;74(2):82-90. doi: 10.1055/s-0033-1333619
- Movahhedian N, Paknahad M, Abbasinia F, Khojatepour L. Cone Beam Computed Tomography Analysis of Sphenoid Sinus Pneumatization and Relationship with Neurovascular Structures. *J Maxillofac Oral Surg*. 2021;20(1):105-14. doi: 10.1007/s12663-020-01326-x
- Lu Y, Pan J, Qi S, Shi J, Zhang X, Wu K. Pneumatization of the sphenoid sinus in Chinese: the differences from Caucasian and its application in the extended transsphenoidal approach. *J Anat*. 2011;219(2):132-42. doi: 10.1111/j.1469-7580.2011.01380.x
- Batra PS, Citardi MJ, Gallivan RP, Roh HJ, Lanza DC. Software-enabled CT analysis of optic nerve position and paranasal

- sinus pneumatization patterns. *Otolaryngol Head Neck Surg.* 2004;131(6):940-5. doi: 10.1016/j.otohns.2004.07.013
15. Štoković N, Trkulja V, Dumić-Čule I, Čuković-Bagić I, Lauc T, Vukičević S, et al. Sphenoid sinus types, dimensions and relationship with surrounding structures. *Ann Anat.* 2016;203:69-76. doi: 10.1016/j.aanat.2015.02.013
  16. Rahmati A, Ghafari R, AnjomShoa M. Normal Variations of Sphenoid Sinus and the Adjacent Structures Detected in Cone Beam Computed Tomography. *J Dent (Shiraz).* 2016;17(1):32-7.
  17. Idowu OE, Balogun BO, Okoli CA. Dimensions, septation, and pattern of pneumatization of the sphenoidal sinus. *Folia Morphol (Warsz).* 2009;68(4):228-32.
  18. Refaat R, Basha MAA. The impact of sphenoid sinus pneumatization type on the protrusion and dehiscence of the adjacent neurovascular structures: A prospective MDCT imaging study. *Acad Radiol.* 2020;27(6):e132-e139. doi: 10.1016/j.acra.2019.09.005
  19. Dal Secchi MM, Dolci RLL, Teixeira R, Lazarini PR. An Analysis of Anatomic Variations of the Sphenoid Sinus and Its Relationship to the Internal Carotid Artery. *Int Arch Otorhinolaryngol.* 2018;22(2):161-66. doi: 10.1055/s-0037-1607336
  20. Unal B, Bademci G, Bilgili YK, Batay F, Avci E. Risky anatomic variations of sphenoid sinus for surgery. *Surg Radiol Anat.* 2006;28(2):195-201. doi: 10.1007/s00276-005-0073-9
  21. Cappello ZJ, Minutello K, Dublin AB. *Anatomy, Head and Neck, Nose Paranasal Sinuses.* [Actualizado el 11 de febrero de 2023]. En: StatPearls [Internet]. Treasure Island (FL): StatPearls Publishing; 2023. Disponible en: <https://www.ncbi.nlm.nih.gov/books/NBK499826/>