



## Acta de Otorrinolaringología & Cirugía de Cabeza y Cuello

www.revista.acorl.org.co



### Reportes de caso

## Mentoplastia de reducción en armonización facial: reporte de caso

## Reduction genioplasty in facial harmonization: case report

Leonel Fernando Malaver-Caicedo\*, Juan Pablo Mejía-Barbosa\*\*, Katherin Andrea Borda-Pedraza\*\*\*, Luiz Felipe Maranhão-Tavares Cardozo\*\*\*\*, Manuela Díaz-Valenzuela\*\*\*\*\*

\* Otorrinolaringólogo, Departamento de Cirugía, Facultad de Medicina, Universidad Nacional de Colombia. ORCID: <https://orcid.org/0000-0003-3464-1992>

\*\* Cirujano Oral y Maxilofacial, Clínica infantil Santa María del Lago, Clínica Universitaria Colombia-Grupo Keralty. ORCID: <https://orcid.org/0000-0002-5614-3305>

\*\*\* Residente de tercer año de otorrinolaringología, Departamento de Cirugía, Facultad de Medicina, Universidad Nacional de Colombia. ORCID: <https://orcid.org/0000-0002-4694-7115>

\*\*\*\* Médico general, Universidad del Norte, Barranquilla. ORCID: <https://orcid.org/0000-0002-4835-855X>

\*\*\*\*\* Médico general, Universidad Pontificia Bolivariana, Medellín. ORCID: <https://orcid.org/0000-0002-4676-4263>

Forma de citar: Malaver-Caicedo LF, Mejía-Barbosa JP, Borda-Pedraza KA, Maranhão-Tavares Cardozo LF, Díaz-Valenzuela M. Mentoplastia de reducción en armonización facial: reporte de caso. Acta otorrinolaringol. cir. cabeza cuello. 2023;51(3): 232-238. DOI.10.37076/acorl.v51i3.704

### INFORMACIÓN DEL ARTÍCULO

#### Historia del artículo:

Recibido: 16 de septiembre de 2022

Evaluado: 05 de septiembre de 2023

Aceptado: 15 de septiembre de 2023

#### Palabras clave (DeCS):

Mentón, mentoplastia.

### RESUMEN

**Introducción:** la mentoplastia es una herramienta importante en la cirugía estética del tercio inferior de la cara, permite la armonización mediante movimientos del segmento osteotomizado en diferentes planos. **Objetivo:** describir el análisis prequirúrgico para una mentoplastia en un paciente con anomalía esquelética y macrogenia en las dimensiones vertical y horizontal. **Resultados:** el análisis concluye una reducción de mentón en dos planos, un procedimiento infrecuente en el manejo quirúrgico del tercio inferior. **Discusión:** aunque la mayoría de las correcciones realizadas en la actualidad implican un avance o descenso del mentón en casos de retro o microgenia, es importante reconocer otras deformidades y evaluar las proporciones faciales, la oclusión dental, las mediciones cefalométri-

#### Correspondencia:

Dra. Katherin Andrea Borda-Pedraza

E-mail: [kabordap@unal.edu.co](mailto:kabordap@unal.edu.co)

Dirección: Carrera 68 B 76 a 42 U24 I7, Apto 501 Bogotá, Colombia.

Teléfono celular: 3208983636

cas y las imágenes fotográficas identificando las necesidades específicas de cada paciente. *Conclusión:* realizar una correcta identificación de la clase esquelética y un análisis estético facial permite identificar el tipo de deformidad y planificar su manejo quirúrgico.

#### ABSTRACT

#### Key words (MeSH):

Chin, Genioplasty.

*Introduction:* Sliding Genioplasty is an important tool in the aesthetic surgery of the lower third of the face, it allows the harmonization by moving the osteotomized segment in different planes. *Objective:* to describe the pre-surgical analysis for a Genioplasty in a patient with skeletal anomaly and macrogenia in the vertical and horizontal dimensions. *Results:* the analysis concludes a chin reduction in two planes, an infrequent procedure in the surgical management of the lower third. *Discussion:* although most of the corrections made today involve an advance or descent of the chin in cases of retro or microgenia, it is important to recognize other deformities and evaluate facial proportions, dental occlusion, cephalometric measurements and photographic images identifying the specific needs of each patient. *Conclusion:* performing a correct identification of the skeletal class and an aesthetic facial analysis allows identifying the type of deformity and planning its surgical management.

#### Introducción

El mentón es un componente crítico en la armonía facial del tercio inferior debido a su significativo impacto estético. Por lo tanto, la mentoplastia, una intervención quirúrgica para corregir el mentón, es uno de los procedimientos estéticos más realizados, a menudo en combinación con rinoplastia, ritidectomía o cirugía de mandíbula (1). Aunque la caracterización epidemiológica de este procedimiento no ha sido documentada exhaustivamente, se reconoce que, entre todas las modalidades de reposicionamiento del mentón, la mentoplastia de avance para corregir un mentón retraído es el procedimiento más comúnmente realizado (2). En contraste, la mentoplastia de reducción no es un procedimiento habitual y se ofrece raramente a los pacientes con macrogenia (3).

En términos de la armonía del tercio facial inferior, se considera que un perfil ideal es aquel que es recto, sin protrusión ni retrusión del mentón (4). Según un estudio realizado por Naini y colaboradores, una retrusión o protrusión de 4 mm o menos no tiene un impacto significativo en la percepción de la belleza. Por lo tanto, se sugiere que la corrección quirúrgica debería considerarse en pacientes con una protrusión del mentón de más de 6 mm o una retrusión de más de 10 mm (5).

La posición irregular del mentón puede ser considerada como un aspecto meramente estético en pacientes sin anomalías esqueléticas. Sin embargo, en pacientes con microgenia, es común encontrar maloclusión de clase II, mientras que en pacientes con macrogenia, el prognatismo mandibular con maloclusión de clase III es frecuente. El tratamiento de pacientes con maloclusión de clase III generalmente implica una combinación de osteotomía Lefort I de avance y, en

algunos casos, una osteotomía de rama mandibular y una mentoplastia de reducción (6). Cuando se realiza únicamente una mentoplastia en un paciente con maloclusión, es crucial evaluar sus variables cefalométricas y las características de su mordida, y establecer claramente que se trata de un procedimiento de camuflaje.

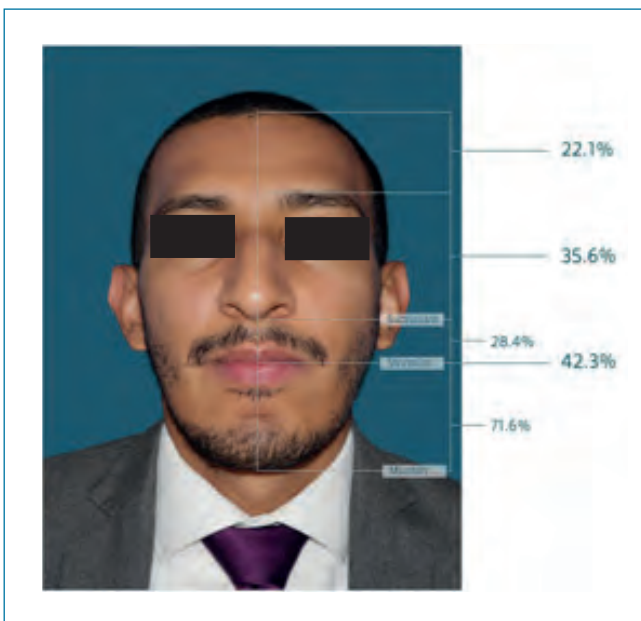
Este reporte de caso detalla el tratamiento estético integral (nariz y mentón) en un paciente masculino con desarmonía facial debido a macrogenia y maloclusión clase III. El caso resalta la importancia de realizar un análisis exhaustivo por parte de un equipo interdisciplinario para lograr resultados precisos y estéticamente favorables, incorporando funcionalidad en el análisis.

#### Presentación del caso clínico

Un hombre mestizo de 34 años, oficinista, originario y residente de Bogotá, consultó a una clínica de otorrinolaringología buscando mejorar estéticamente su tercio medio e inferior facial mediante cirugía en nariz y mentón. Tiene antecedentes de rinitis leve intermitente no tratada, psoriasis controlada con risankizumab y un trauma dentoalveolar hace 12 años que requirió tres implantes dentales. El examen físico reveló un rostro dolicocefálico, perfil convexo, piel nasal gruesa, giba dorsal mixta, pirámide nasal ancha, hiperproyectada con laterorrinia derecha. La punta nasal es ptósica, con cartílagos alares grandes, narinas simétricas, la columela centrada e hipertrofia de los pies de crura.

En la valoración del tercio inferior facial, se evidenció macrogenia en los planos vertical y horizontal. A la palpación, el tejido blando presentaba un espesor normal, con compensación dental de anomalía dentofacial clase III sin disfunción asociada de la articulación temporomandibular.

Para objetivar y planificar el procedimiento quirúrgico, se realizaron fotografías médicas, radiografías y un análisis prequirúrgico en colaboración con el departamento de cirugía maxilofacial. Se llevó a cabo un análisis de imagen frontal para cuantificar la desproporción de los tercios faciales y se identificó un predominio del tercio inferior que representaba el 42,3 % de la altura facial total. Se evaluó la relación Subnasale-Stomion:Stomion-Mentón (Sn-St:St-Me), y se encontró una proporción de 28,4 %: 71,6 %, lo que indica un exceso vertical del mentón de 7 mm según las mediciones presentadas en la **Figura 1**.



Subnasale | Stomion | Mentón | 22,1% | 35,6% | 28,4% | 42,3% | 71,6%  
 Figura 1. Análisis prequirúrgico. Imagen frontal con desproporción en los tercios faciales y en relación Subnasale-Stomion:Stomion-Mentón (Sn-St:St-Me).

En el análisis del perfil lateral se trazaron los ángulos de referencia para el análisis prequirúrgico de rinoplastia y se encontró un ángulo nasofrontal de 151°, nasolabial de 99° y nasofacial de 34°, ilustrados en la **Figura 2A**. Para el análisis del tercio inferior se encontró un mentón con protrusión de 6 mm respecto al plano de González-Ulloa y una línea de Riedel que, al proyectarse hacia inferior por el punto más anterior del labio superior e inferior, evidenció un punto pogonion protruido de 6 mm (ideal 0 mm) respecto a la misma. Adicionalmente, se evaluó la relación labial y se encontró una línea de Ricketts con una distancia al labio superior de 7 mm (ideal de 4 mm) y una distancia al labio inferior de 5 mm (ideal de 2 mm), ilustrado en la **Figura 2B**.

En el análisis de la cefalometría se valoran las relaciones maxilomandibulares y se encuentra una relación SNA 74°, SNB 76°, ANB -2°, IPP 122°, IMPA 69°, MPP-PP 46° y ángulo convexidad de 14°, ilustradas en **Figura 3**, que concluyen una anomalía dentofacial clase III con proinclinación de incisivos superiores y retroinclinación de incisivos

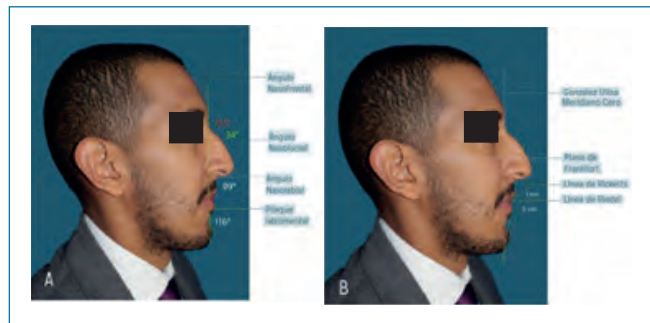

Figura 2. Análisis prequirúrgico del perfil. A. Ángulo nasofrontal de 151°, nasolabial de 99° y nasofacial de 34°. B. Análisis prequirúrgico de perfil, línea de Riedel proyectada por el labio superior e inferior que evidencia macrogenia anteroposterior y línea de Ricketts que evidencia relación labial alterada.

inferiores. Se concluye, entonces, que es candidato a cirugía ortognática bimaxilar; sin embargo, por decisión del paciente, se realizó únicamente mentoplastia con el objetivo de camuflar la anomalía dentofacial. Se consideró realizar en conjunto con cirugía maxilofacial y mentoplastia para la reducción vertical y horizontal.

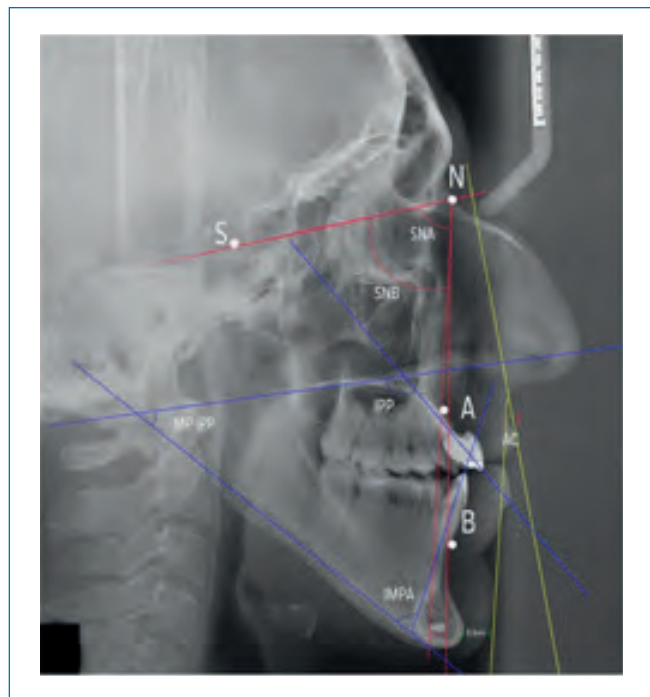


Figura 3. Puntos cefalométricos y radiografía lateral con puntos cefalométricos: SNA 74° SNB 76°, ANB -2°, IPP 122°, IMPA 69°, MPP-PP 46°, ángulo convexidad de 14° y cojinete blando en el mentón de 8,6 milímetros.

El procedimiento es ilustrado en la **Figura 4**, en la cual se muestra una reducción en dos planos mediante una resección en cuña. Este abordaje consiste en la infiltración de la mucosa con anestésico local, la incisión mucosa de 5 mm por delante de la línea del surco bucal con extensión de canino a canino, la disección mucoperiostica hasta alcanzar la cara anterior de la sínfisis mandibular (**Figura 4A**), la tuneliza-

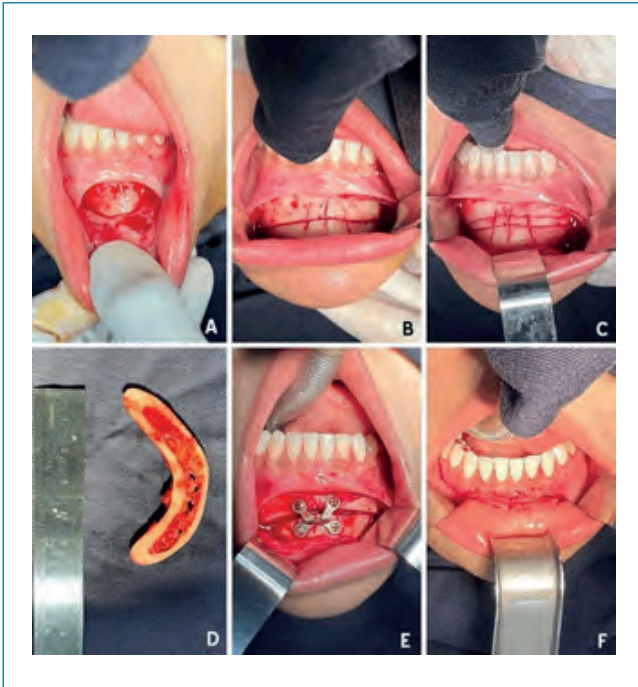

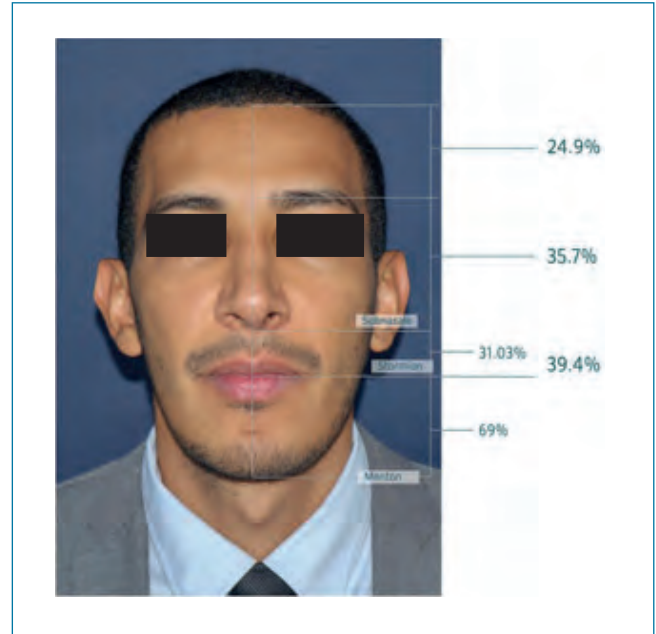
Figura 4. Mentoplastia de reducción en dos planos con resección en cuña. A. Exposición de tejidos hasta el hueso. B. Osteotomía distal. C. Osteotomía proximal. D. Segmento resecaado. E. Fijación de placa de osteosíntesis en posición cefálica y con impactación de segmento distal. F. Cierre de incisión con sutura absorbible.

ción transversal bilateral tomando como reparo anatómico la emergencia del nervio mentoniano, evitando la desperiositización completa de la sínfisis mandibular, y la marcación de líneas verticales de referencia para un reposicionamiento preciso.

Posteriormente, la resección en cuña se realiza mediante una primera osteotomía distal (Figura 4B), que permite la realización de una osteotomía superior o proximal (Figura 4C), y se completan ambos cortes, lo que permite retirar el segmento osteotomizado (Figura 4D) para realizar la fijación con material de osteosíntesis en una posición más cefálica con impactación (Figura 4E). Finalmente, el cierre por planos se realiza con una sutura absorbible en plano profundo y mucosa (Figura 4F).

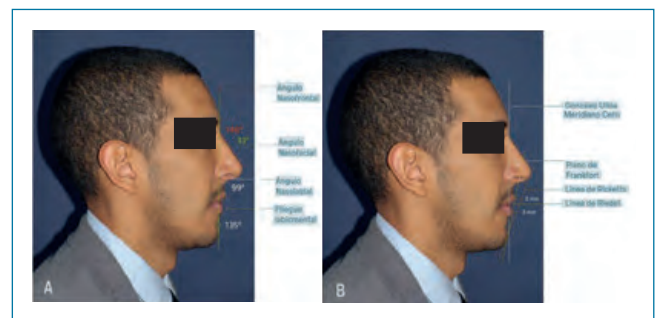
Al presente paciente se le realizó una resección en cuña, como se describe anteriormente, para la disminución de 7 mm verticales y 6 en el plano anteroposterior. Adicionalmente, y en el mismo tiempo quirúrgico, se realiza una septorinoplastia estructural abierta con el fin de armonizar el tercio medio.

En el seguimiento posoperatorio se presenta una evolución favorable y un año después se toman imágenes control con el fin de evaluar los resultados. En la Figura 5 se revalora la simetría de tercios en la imagen frontal y se encontró una mejor distribución de los mismos, con una disminución del porcentaje correspondiente al tercio inferior que en el posoperatorio es del 39,4 %, también se resalta una relación Sn-St:St-Me de 31 %:69 %, más cercana a la ideal (33,3 %:66,6 %).



Subnasale | Stormion | Mentón | 24,9 % | 35,7 % | 31,03 % | 39,4 % | 69 %  
Figura 5. Análisis posquirúrgico. Imagen frontal que evidencia una mejoría en la proporción de tercios y en la relación Sn-St:St-Me.

En el perfil lateral se evidencia la mejoría en el ángulo nasofrontal y un pliegue labiomentoniano más obtuso, menos marcado y más agradable respecto al prequirúrgico (Figura 6A). Así mismo, se evidencia un punto pogonion que se posiciona inmediatamente posterior al plano de González-Ulloa, como idealmente debe encontrarse. Se encuentra una línea de Riedel en donde la proyección de los labios se interseca con el punto pogonion, lo que confirma la corrección de macrogenia anteroposterior (Figura 6B). Adicionalmente, y como consecuencia de los procedimientos de rinoplastia y mentoplastia, mejora la armonía del tercio inferior evidenciada en una línea de Ricketts con una relación labial más cercana a la ideal, 5 mm en el labio superior y 3 mm en el labio inferior.



146° Ángulo nasofrontal | 33° Ángulo nasofacial | 99° Ángulo nasolabial | 135° Pliegue labiomentoniano | González-Ulloa | Meridiano cero | Plano de Frankfort | Línea de Ricketts | Línea de Riedel | 5 mm | 3 mm  
Figura 6. Análisis posquirúrgico de perfil. Ángulo nasofrontal de 146°, nasolabial de 99° y nasofacial de 33°. Línea de Riedel: mejoría en la relación del labio superior, inferior y punto pogonion. Línea de Ricketts: mejoría en la relación labial.

## Discusión

El tercio inferior desempeña un papel clave en la armonización facial. Es importante valorar su forma, tamaño, posición y proporción dentro del análisis estético (7). Con el objetivo de categorizar las deformidades en el mentón y proponer un manejo específico para cada una de las dimensiones afectadas, Guyuron y colaboradores han propuesto una clasificación que integra tanto deformidades verdaderas como aparentes (**Tabla 1**). Adicionalmente, en una muestra de pacientes con oclusión normal los autores reportaron la existencia de diferentes tipos de deformidad. Encontraron que el 24,9 % pertenecía al grupo I, el 63,6 % al grupo II, el 7,9 % al grupo III, el 0,6 % al grupo IV, el 1,9 % al grupo V, el 0,73 % al grupo VI y el 0,4 % al grupo VII (8).

**Tabla 1. Clasificación deformidades de Mentón (1995)**

Clasificación de las deformidades del Mentón	
I Macrogenia	<ul style="list-style-type: none"> <li>• Horizontal</li> <li>• Vertical</li> <li>• Combinación</li> </ul>
II Microgenia	<ul style="list-style-type: none"> <li>• Horizontal</li> <li>• Vertical</li> <li>• Combinación</li> </ul>
III Combinación Micro y Macrogenia	<ul style="list-style-type: none"> <li>• Exceso vertical y deficiencia horizontal</li> <li>• Deficiencia vertical y exceso horizontal</li> </ul>
IV Mentón asimétrico	<ul style="list-style-type: none"> <li>• (a) Altura facial anterior corta normal</li> <li>• (b) Altura facial anterior normal</li> <li>• (c) Altura facial anterior aumentada</li> </ul>
V Deformidad mentón de bruja (tejidos blandos ptósicos).	
VI Pseudomacrogenia (mentón sobreproyectado anteriormente por un exceso de tejido blando que cubre una configuración ósea normal).	
VII Pseudomicrogenia (apariencia de mentón pequeño relacionada con la hiperplasia vertical maxilar y la rotación horaria de la mandíbula).	

Modificado de: Guyuron B et al. *Aesth Plast Surg*. 1995;19(3):257-64.

La mayoría de los pacientes consultan por asimetrías que requieren corrección en los tejidos blandos. Sin embargo, es indispensable realizar una valoración anatómica y esquelética dental, ya que en toda desproporción del tercio inferior se debe descartar la presencia de anomalías dentofaciales subyacentes. En el caso de pacientes con maloclusión de clase II, se puede identificar una pseudoretrogenia como resultado de un defecto mandibular o un exceso vertical del maxilar, lo que provoca una rotación horaria de la mandíbula (9). En pacientes con macrogenia, como en el caso que nos ocupa, es importante descartar una maloclusión de clase III o prognatismo verdadero con sus causas específicas. También es necesario descartar que dicha macrogenia sea el resultado de un exceso de tejidos blandos ptósicos o aumentados que generen una desproporción (10).

La macrogenia se refiere a un mentón de apariencia grande. Este fenotipo puede dar la impresión de un carácter fuerte y masculino, lo cual puede resultar indeseable

en un rostro femenino. En un rostro masculino, la macrogenia puede alterar la proporción de los tercios faciales, que resulta en un tercio inferior exagerado en comparación con los tercios medio y superior (10). Adicionalmente, es importante tener en cuenta que el tamaño del mentón puede impactar en la percepción del resto de los tercios faciales, específicamente en la percepción de la proyección de la nariz en el tercio medio (11).

Ante un paciente con un mentón de apariencia aumentada, es crucial realizar una historia clínica detallada, aclarando antecedentes de enfermedades endocrinológicas como la acromegalia, traumas, manejo ortodóntico, disfunción de la articulación temporomandibular o cirugías de corrección de anomalías dentales o esqueléticas (11). Se debe inspeccionar las características del perfil del paciente y determinar si este es cóncavo o convexo, describir la forma del mentón y su dimensión afectada, y describir la profundidad del pliegue labiomental. Es importante tener en cuenta que, a menor definición de dicho pliegue, habrá una apariencia de mentón más largo y, por ende, una necesidad de resección más amplia.

En el examen físico se debe valorar la estabilidad oclusal y palpar el componente blando sobre el mentón protruyente en reposo y durante la sonrisa. En pacientes con tejidos blandos aumentados, la apariencia de macrogenia mejora con el borramiento de la almohadilla blanda durante el movimiento. Por el contrario, un paciente con almohadilla blanda escasa empeorará su apariencia. Otra característica que puede evidenciarse durante la sonrisa es el descenso de los tejidos del mentón, lo que indica una posición descendida de los mismos, propio de pacientes envejecidos (3).

La evaluación fotográfica es una herramienta esencial para objetivar y planificar la intervención. Inicialmente, en una foto de frente se puede evaluar la asimetría vertical presente en los tercios faciales y describir en el tercio inferior la relación entre la altura Sn-St:St-Me, que idealmente debería ser de 1:2. Adicionalmente, una línea vertical trazada desde la glabella y proyectada hacia la punta nasal permite determinar asimetrías hemifaciales. La posición del mentón en la fotografía de perfil puede evaluarse trazando la línea de Riedel o línea de armonía facial, que conecta los puntos más prominentes del labio superior e inferior con un punto en el mentón sobre el pogonion. Si este último punto se encuentra 3 mm o más anterior al plano perpendicular, sugiere macrogenia en dirección anteroposterior (3). Adicionalmente, la línea de González-Ulloa o meridiano cero, que pasa por el nasion, y la línea de Goode son útiles para valorar la posición del mentón en perfil, entre otras múltiples líneas descritas.

La evaluación radiográfica incluye una radiografía anteroposterior en la cual se valoran las asimetrías esqueléticas transversales, que son comunes en pacientes sindrómicos en el espectro óculo-vertebro-auricular, microsomía hemifacial o en pacientes no sindrómicos asimétricos. Esta evaluación también permite comparar la línea media del mentón con las líneas medias en maxila y mandíbula. En caso de no ser coincidentes, pueden indicar la necesidad de una mentoplastia

asimétrica. La radiografía panorámica permite la valoración de raíces dentales, del canal alveolar inferior y del agujero mental con el fin de evitar lesionar el nervio alveolar inferior durante la osteotomía (11).

La cefalometría lateral permite la medición en tejidos blandos y esqueléticos. En estos últimos, el análisis de Steiner y la medición básica de las relaciones entre la base del cráneo, maxilar y mandíbula mediante SNA (sella-nasion-subspinale), SNB (sella-nasion-supramentale) y ANB (relación maxilo-mandibular) son esenciales para esclarecer si el paciente presenta anomalías dentofaciales y si tiene indicado un manejo ortognático previo (12). Adicionalmente, esclarecer la clase esquelética del paciente permite definir si el manejo quirúrgico del mentón es parte de un manejo estético en un paciente sin anomalía dentofacial (clase I) o si, por el contrario, corresponde a un proceso electivo de camuflaje en un paciente con anomalía dentofacial (clase II o III) para la armonización facial, como en el caso del presente paciente.

Una vez identificadas las dimensiones que se encuentran alteradas en el mentón, se procede a planear el procedimiento para la reducción. Para el tratamiento quirúrgico en el grupo de las deformidades tipo I (macrogenia), se considera que los pacientes con exceso horizontal anteroposterior de mentón o macrogenia anterior pueden recibir manejos, incluyendo la reducción ósea u osteotomía de contorno mediante el fresado del área o la realización de una osteotomía vertical en cuña con reposicionamiento del segmento distal.

Si el paciente presenta una macrogenia vertical, puede intervenir mediante la remoción del borde inferior de la sínfisis mandibular o mediante la realización de una osteotomía en cuña y reposicionamiento superior del segmento inferior. Por último, un paciente con macrogenia horizontal y vertical, como en el presente caso, requiere una remoción de segmento horizontal en bloque o en cuña y reposicionamiento posterior y cefálico del segmento distal, como se ilustró en el presente reporte (13).

Después del procedimiento, es importante realizar un análisis posquirúrgico detallado para objetivar la mejora en las proporciones faciales en el perfil de frente y lateral, con el fin de esclarecer la mejora y analizar los beneficios de la intervención.

## Conclusión

En la valoración de la armonía del tercio inferior en pacientes con macrogenia, es importante una correcta identificación de la clase esquelética y un análisis estético facial para identificar el tipo de deformidad y planear su manejo quirúrgico. En el presente caso, resaltamos la importancia del manejo en grupos interdisciplinarios que aportan al paciente la experiencia en diferentes áreas, logrando resultados estéticos y funcionales más satisfactorios.

## Conflicto de intereses

Ninguno de los autores declara tener conflictos de interés.

## Financiamiento

Este artículo se realizó con el financiamiento propio de los autores.

## Agradecimientos

Los autores agradecemos al Dr. Alberto Peña Valenzuela, jefe del departamento de Otorrinolaringología de la Universidad Nacional de Colombia, quien nos inspiró con el ejemplo de su vida.

## Aspectos éticos

La elaboración de este reporte de caso se realizó bajo el conocimiento y consentimiento del paciente, quien firmó la autorización para la publicación del contenido, incluyendo las imágenes presentadas.

## Autoría del manuscrito

Cada uno de los autores contribuimos en todas las etapas de elaboración y concepción del artículo.

## REFERENCIAS

- Bertossi D, Galzignato PF, Albanese M, Botti C, Botti G, Nocini PF. Chin Microgenia: A Clinical Comparative Study. *Aesthetic Plast Surg.* 2015;39(5):651-8. doi: 10.1007/s00266-015-0518-4
- Kumar BL, Raju GK, Kumar ND, Reddy GV, Naik BR, Achary CR. Long term stability following genioplasty: a cephalometric study. *J Int Oral Health.* 2015;7(4):44-50.
- Niechajev I. Reduction genioplasty for mandibular prognathism and long chin. *Oral Maxillofac Surg.* 2020;24(3):333-41. doi: 10.1007/s10006-020-00853-8
- Bueller H. Ideal Facial Relationships and Goals. *Facial Plast Surg.* 2018;34(5):458-65. doi: 10.1055/s-0038-1669401
- Naini FB, Donaldson AN, McDonald F, Cobourne MT. Assessing the influence of chin prominence on perceived attractiveness in the orthognathic patient, clinician and layperson. *Int J Oral Maxillofac Surg.* 2012;41(7):839-46. doi: 10.1016/j.ijom.2012.01.012
- Ho CT, Huang CS, Lo LJ. Improvement of chin profile after mandibular setback and reduction genioplasty for correction of prognathism and long chin. *Aesthetic Plast Surg.* 2012;36(5):1198-206. doi: 10.1007/s00266-012-9933-y
- Ward JL, Garri JJ, Wolfe SA. The osseous genioplasty. *Clin Plast Surg.* 2007;34(3):485-500. doi: 10.1016/j.cps.2007.05.009
- Guyuron B, Michelow BJ, Willis L. Practical classification of chin deformities. *Aesthetic Plast Surg.* 1995;19(3):257-64. doi: 10.1007/BF00451101
- Arroyo HH, Olivetti IP, Lima LF, Jurado JR. Clinical evaluation for chin augmentation: literature review and algorithm proposal.

- Braz J Otorhinolaryngol. 2016;82(5):596-601. doi: 10.1016/j.bjorl.2015.09.009
10. Zide BM, Warren SM, Spector JA. Chin surgery IV: the large chin--key parameters for successful chin reduction. *Plast Reconstr Surg.* 2007;120(2):530-37. doi: 10.1097/01.prs.0000267636.25672.81
11. Sykes JM, Suárez GA. Chin Advancement, Augmentation, and Reduction as Adjuncts to Rhinoplasty. *Clin Plast Surg.* 2016;43(1):295-306. doi: 10.1016/j.cps.2015.09.021
12. Lee EI. Aesthetic alteration of the chin. *Semin Plast Surg.* 2013;27(3):155-60. doi: 10.1055/s-0033-1357113
13. Hohl TH, Epker BN. Macrogenia: a study of treatment results, with surgical recommendations. *Oral Surg Oral Med Oral Pathol.* 1976;41(5):545-67. doi: 10.1016/0030-4220(76)90307-8