



# Acta de Otorrinolaringología & Cirugía de Cabeza y Cuello

www.revista.acorl.org.co



## Reporte de caso

# Dacriocistocele bilateral congénito: reporte de un caso

## Congenital bilateral dacryocystocele: case report

Andrea del Pilar Sierra-Ávila\*, Diana Carolina Hernández-Rodríguez\*\*, Nicolás García-Torres\*\*\*.

\* Otorrinolaringóloga, Fundación Hospital Pediátrico la Misericordia. Bogotá, Colombia.

ORCID: <https://orcid.org/0009-0003-6017-5128>

\*\* Médica, residente de otorrinolaringología, Universidad Nacional de Colombia. Bogotá, Colombia.

ORCID: <https://orcid.org/0000-0003-0184-745X>

\*\*\* Médico, residente de otorrinolaringología, Universidad Nacional de Colombia. Bogotá, Colombia.

ORCID: <https://orcid.org/0009-0004-5905-3382>

Forma de citar: Sierra-Ávila AP, Hernández-Rodríguez DC, García-Torres N. Dacriocistocele bilateral congénito: reporte de un caso. Acta otorrinolaringol. cir. cabeza cuello. 2023;51(4):297-300.DOI.10.37076/acorl.v51i4.719

### INFORMACIÓN DEL ARTÍCULO

#### Historia del artículo:

Recibido: 02 de Noviembre de 2022

Evaluado: 10 de Noviembre de 2023

Aceptado: 22 de Noviembre de 2023

#### Palabras clave (DeCS):

Anomalías congénitas, conducto nasolagrimal, obstrucción del conducto lagrimal.

### RESUMEN

**Introducción:** el dacriocistocele es una malformación congénita rara, secundaria a la obstrucción del conducto nasolagrimal; tiene una incidencia de 0,1 % de pacientes con obstrucción congénita del conducto nasolagrimal y se encuentra bilateralmente hasta en 25 % de casos. **Caso clínico:** lactante femenina de dos meses con celulitis periorbitaria derecha preseptal no asociada con lesión de entrada y diagnóstico inicial de dacriocistitis derecha. Al examen físico de ingreso, en el ojo derecho se evidencia gran masa abscedada en saco lagrimal; en el ojo izquierdo, un área indurada y leve reflujo a la presión del saco lagrimal. Se realiza tomografía computarizada de órbitas con hallazgos compatibles con dacriocistocele bilateral. **Discusión y conclusiones:** conocer la presentación y posibles complicaciones asociadas con esta patología previene una morbilidad importante al paciente. La mayoría de los casos de dacriocistocele se pueden manejar médicamente, sin embargo, aquellos asociados con complicaciones requieren de manejo quirúrgico oportuno.

#### Correspondencia:

Andrea del Pilar Sierra-Ávila

E-mail: [asierraavila@gmail.com](mailto:asierraavila@gmail.com)

Dirección: Carrera 19a # 82-85, Consultorio 411

Teléfono: 320 2619880

## ABSTRACT

**Key words (MeSH):**

Congenital abnormalities, nasolacrimal duct, lacrimal duct obstruction.

**Introduction:** Dacryocystocele is a rare congenital malformation secondary to nasolacrimal duct obstruction. It has an incidence of 0.1% of patients with congenital nasolacrimal duct obstruction, being found bilaterally in up to 25% of cases. **Case Report:** Two-month-old female infant with preseptal right periorbital cellulitis not associated with an entrance lesion, with an initial diagnosis of right dacryocystitis. On physical examination, a large abscessed mass in the lacrimal sac was evidenced in the right eye; in the left eye, there was an indurated area and slight reflux to the lacrimal sac pressure. Computed tomography of the orbits was performed with findings compatible with bilateral dacryocystocele. **Discussion and conclusions:** Knowing the presentation and possible complications associated with this pathology prevents significant patient morbidity. Most cases of dacryocystocele can be managed medically, however, cases associated with complications require timely surgical management.

**Introducción**

El dacriocistocele es una malformación congénita rara, secundaria a la obstrucción del conducto nasolagrimal, que se presenta como consecuencia de una obstrucción alta a nivel de la válvula de Rosenmüller o baja a nivel de la válvula de Hasner (1). Dado que los neonatos son respiradores nasales obligados, la dilatación del conducto nasolagrimal puede generar obstrucción nasal y, por tanto, asociarse con complicaciones como el síndrome de dificultad respiratoria (2). De la misma manera, la obstrucción del conducto nasolagrimal predispone a la colonización bacteriana a este nivel y al desarrollo de complicaciones infecciosas, ambos escenarios pueden ser la forma de presentación inicial.

Se ha reportado en la literatura su incidencia en el 0,1 % de los pacientes con obstrucción congénita del conducto nasolagrimal, y se encuentra de manera bilateral hasta en el 25 % de los casos (1, 3). Las complicaciones infecciosas suelen presentarse a lo largo del primer año de vida, sin embargo, es raro y son pocos los casos reportados de dacriocistitis en el período neonatal. Clínicamente, los pacientes se presentan con un edema facial localizado medial al canto interno del ojo; según el grado de obstrucción e infección, puede generarse un efecto de masa intranasal con los síntomas respectivos asociados, incluso generando dificultad respiratoria de acuerdo con su severidad (4).

El objetivo de este reporte de caso es describir las características generales, datos epidemiológicos, diagnóstico y tratamiento del dacriocistocele congénito a partir del reporte de un caso tratado en la Fundación Hospital Pediátrico de la Misericordia.

**Reporte de caso**

Se trata de una paciente femenina de dos meses con un cuadro clínico inicial de 10 días de evolución consistente en una masa localizada en el párpado inferior derecho asociada con rubor, calor, limitación de la apertura ocular derecha y fiebre. Ingresa con sospecha de celulitis periorbitaria derecha pre-

septal no asociada con lesión de entrada, por lo que se realiza el diagnóstico de dacriocistitis derecha y dacriocistocele bilateral gracias al reporte de la tomografía axial computarizada (TAC) de senos paranasales, realizada en la institución en la que consultó inicialmente. Recibió manejo con oxacilina y gentamicina durante 10 días sin obtener mejoría, por lo que la terapia se escalonó de forma empírica a clindamicina y ampicilina/sulbactam durante 10 días aún sin mejoría.

Los antecedentes personales son ictericia neonatal, que requirió manejo con fototerapia durante 4 días, y posterior al egreso presentó inyección conjuntival en el ojo derecho sin otros síntomas asociados; sus cuidadores niegan otros antecedentes personales o familiares.

En el examen físico de ingreso se encontró una gran masa abscedada en el saco lagrimal derecho, algunas áreas necróticas en su superficie y un punto de drenaje puntiforme sin drenaje activo; además de un área indurada en el saco lagrimal izquierdo, con leve reflujo a la presión de saco. En la rinoscopia anterior no se encontró drenaje de material purulento a nivel de meatos inferiores. Al momento de la valoración se realiza una nasolaringoscopia, donde se observa un abombamiento de la pared lateral derecho y material purulento en el meato inferior (**Figura 1**). Se realizan ajustes del manejo antibiótico de forma empírica con ceftriaxona y clindamicina.

No fue posible obtener imágenes de la TAC del hospital de remisión, por lo cual se solicita una TAC de órbitas que visualiza formaciones hipodensas de contornos regulares a nivel de la fosa lagrimal bilateral, sin reacción perióptica, en relación con dacriocistocele bilateral. Además, se realizó una TAC de senos paranasales que evidenció una dilatación bilateral de los conductos nasolagrimales en relación con dacriocistocele bilateral (**Figura 2**).

La paciente es llevada a cirugía y se le realiza un drenaje de dacriocistocele bilateral con hallazgos de mucosa nasal sana, tabique funcional, cornetes inferiores y medios eutróficos, coanas permeables y adenoides eutróficas. Del lado izquierdo, se encuentra una lesión quística intranasal en el meato inferior, en unión del tercio medio con anterior y pos-

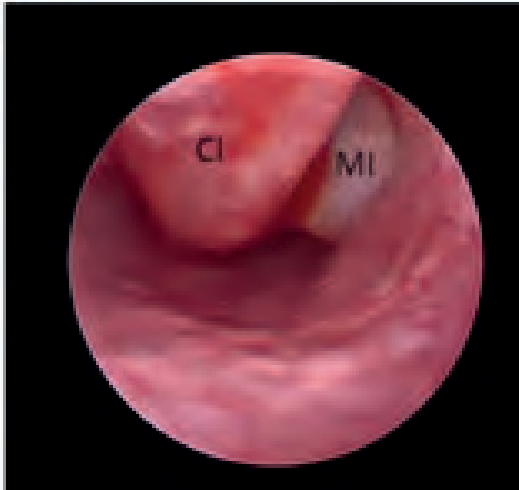

Figura 1. Nasolaringoscopia de la fosa nasal izquierda. Se observa material purulento a nivel del meato inferior (MI), cornete inferior (CI). Tomada de: servicio de otorrinolaringología de la Fundación Hospital de la Misericordia.

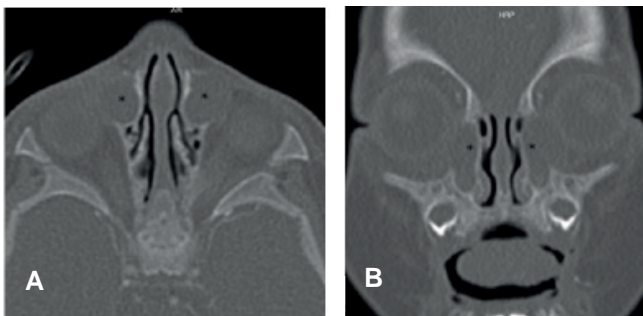


Figura 2. Tomografía de senos paranasales. A. Corte sagital. B. Corte coronal: se evidencia una dilatación bilateral de los conductos nasolagrimales (\*) de 6 x 8 mm el derecho y 6 x 10 mm el izquierdo, ocupados por dos colecciones con densidad de tejidos blandos y paredes delgadas, en relación con el dacriocistocele bilateral con cambios inflamatorios de los tejidos blandos preseptales asociados. Tomadas de: servicio de otorrinolaringología de la Fundación Hospital de la Misericordia.

terior a incisión de drenaje de 3 mL de material purulento. En el meato inferior derecho hay abombamiento de la pared lateral con la presión externa en el canto interno del ojo, posterior a la incisión de drenaje de escaso material purulento.

En el posoperatorio, la paciente presenta adecuada evolución, sin drenaje de material purulento por cavidad nasal y sin sangrado, con fístula a piel de canto interno derecho sin drenaje. Completó el manejo antibiótico con cefuroxima oral.

## Discusión

El dacriocistocele forma parte de las patologías congénitas de la vía lagrimal y se han clasificado como parte del subconjunto de mucocelos del conducto nasolagrimal (5). En esta patología se encuentra una dilatación quística del saco lagrimal que genera una obstrucción predominantemente a nivel de la válvula de Hasner o en el saco lagrimal. Dicha dilata-

ción localizada en el conducto nasolagrimal, que desemboca a las fosas nasales, se manifiesta como quistes intranasales (6). Algunos autores han planteado la teoría de que esta patología se da por una alteración en el desarrollo en el saco lagrimal durante el proceso de canalización lagrimal en el período intrauterino (6). Aunque se tiene reporte de la prevalencia del dacriocistocele congénito unilateral, los datos de esta patología de forma bilateral son escasos; se estima que corresponden a una cuarta parte de los casos congénitos (3).

En cuanto a su manifestación clínica, se presentan como una lesión indurada en el canto interno del ojo, en algunas ocasiones de coloración azulada en relación con el proceso necrótico infeccioso, a veces asociada con quistes intranasales (5). El diagnóstico se basa en los hallazgos descritos en el examen físico, apoyado en las imágenes diagnósticas, las cuales pueden ser de gran ayuda. La escanografía de órbitas y senos paranasales es la herramienta más utilizada, ya que en esta se puede observar una tríada de dilatación quística del saco lagrimal, dilatación del conducto nasolagrimal y masa quística intranasal (7).

Dentro de las complicaciones descritas en la literatura se encuentran altas tasas de desarrollo de infecciones como celulitis orbitarias y dacriocistitis o sepsis, que varían entre el 11 % al 85 %. Además, es posible el desarrollo de un síndrome de dificultad respiratoria secundario a la obstrucción nasal y la dificultad para la alimentación (5). En el caso de nuestra paciente, la primera manifestación que tuvo fue un proceso infeccioso dado por celulitis preseptal derecha con dacriocistitis derecha. En la literatura se ha reportado que aproximadamente el 45 % al 75 % de los casos con dacriocistocele desarrollan dacriocistitis aguda; así mismo, el 24 % de estos pacientes evolucionan a celulitis preseptal (8-10).

Los dacriocistoceles no infectados sin obstrucción nasal o quistes intranasales se pueden tratar de forma conservadora con medidas térmicas, ya que el 96 % se resolverá espontáneamente en un año. Los antibióticos sistémicos están indicados para pacientes con infección, los cuales posteriormente deben ser llevados a manejo quirúrgico. Además, pacientes con masas a nivel del saco lagrimal o intranasales requerirán intervención quirúrgica (9, 11, 12).

## Conclusión

Se presentó el caso de una lactante con diagnóstico de dacriocistocele bilateral y complicaciones infecciosas asociadas, quien requirió de manejo antibiótico de amplio espectro y drenaje quirúrgico. La incidencia de esta patología es baja, sin embargo, es importante conocer su presentación y posibles complicaciones asociadas; además, siempre se debe tener en cuenta su asociación con masas quísticas intranasales que pueden generar un síndrome de dificultad respiratoria, así como la progresión de la infección que puede generar sepsis. La mayoría de los casos de dacriocistocele se pueden manejar médicamente, teniendo en cuenta aquellos casos asociados con complicaciones como las descritas, los cuales requieren de un manejo quirúrgico oportuno.

## Agradecimientos

Agradecemos a la Fundación Hospital De La Misericordia

## Financiación

Financiación por autores.

## Conflictos de interés

Ninguno.

## Declaración de autoría

Ninguno

## Consideraciones éticas

Se cuenta con el consentimiento informado por parte de la madre, quien tiene conocimiento del reporte de caso y brindó la información completa.

Debido a que parte de la información se obtuvo a partir de la historia clínica, no implican ningún riesgo para el individuo, este proyecto se considera una investigación sin riesgo, según descrito en el Artículo 11, Resolución No. 008430 de 1993 del Ministerio de Salud de las “Normas Científicas, Técnicas y Administrativas para la Investigación en Salud” y cumple con las declaraciones de Helsinki .

## REFERENCIAS

1. Cavazza S, Laffi GL, Lodi L, Tassinari G, Dall’Olio D. Congenital dacryocystocele: diagnosis and treatment. *Acta Otorhinolaryngol Ital.* 2008 Dec;28(6):298-301.
2. Gupta M, Khan H, Gupta M. Bilateral Congenital Nasolacrimal Duct Cyst: A Rare Cause of Nasal Obstruction. *Cureus.* 2020;12(6):e8742. doi: 10.7759/cureus.8742
3. Carneiro de Sousa P, Neves M, Duarte D, Azevedo P. Congenital bilateral dacryocystocele. *Eur Ann Otorhinolaryngol Head Neck Dis.* 2019;136(1):41-2. doi: 10.1016/j.anorl.2017.10.006
4. Kim H, Park J, Jang J, Chun J. Urgent bilateral endoscopic marsupialization for respiratory distress due to bilateral dacryocystitis in a newborn. *J Craniofac Surg.* 2014;25(3):e292-3. doi: 10.1097/SCS.0000000000000724
5. Singh S, Ali MJ. Congenital Dacryocystocele: A Major Review. *Ophthalmic Plast Reconstr Surg.* 2019;35(4):309-17. doi: 10.1097/IOP.0000000000001297
6. Mimura M, Ueki M, Oku H, Sato B, Ikeda T. Process of spontaneous resolution in the conservative management of congenital dacryocystocele. *Clin Ophthalmol.* 2014;8:465-9. doi: 10.2147/OPHTH.S58342
7. Rand PK, Ball WS Jr, Kulwin DR. Congenital nasolacrimal mucocoeles: CT evaluation. *Radiology.* 1989;173(3):691-4. doi: 10.1148/radiology.173.3.2813773
8. Sevel D. Development and congenital abnormalities of the nasolacrimal apparatus. *J Pediatr Ophthalmol Strabismus.* 1981;18(5):13-9. doi: 10.3928/0191-3913-19810901-06
9. Ali MJ, Singh S, Naik MN. Long-term outcomes of cruceate marsupialization of intra-nasal cysts in patients with congenital dacryocoele. *Int J Pediatr Otorhinolaryngol.* 2016;86:34-6. doi: 10.1016/j.ijporl.2016.04.015
10. Dagi LR, Bhargava A, Melvin P, Prabhu SP. Associated signs, demographic characteristics, and management of dacryocystocele in 64 infants. *J AAPOS.* 2012;16(3):255-60. doi: 10.1016/j.jaapos.2012.01.004. Erratum in: *J AAPOS.* 2012;16(6):588. Prabhu, Sanjay P [added].
11. Imschoot JYC, Bauters W, Van Zele T, Ninclaus VGS. Dacriocistocele bilateral congénito: una emergencia neonatal. *Int J Surg Case Rep.* 2021;80:105603. doi: 10.1016/j.ijscr.2021.01.097
12. Yin T, van der Meer G. Neonatal airway obstruction in bilateral congenital dacryocystocele: Case report and review of the literature. *Int J Pediatr Otorhinolaryngol.* 2017;92:161-64. doi: 10.1016/j.ijporl.2016.11.027