

Acta Médica
Grupo Ángeles

Volumen **1**
Volume

Número **3**
Number

Julio-Septiembre **2003**
July-September

Artículo:




Reto diagnóstico.
Caso clínico-radiológico

Derechos reservados, Copyright © 2003:
Grupo Ángeles Servicios de Salud

**Otras secciones de
este sitio:**

-  **Índice de este número**
-  **Más revistas**
-  **Búsqueda**

***Others sections in
this web site:***

-  ***Contents of this number***
-  ***More journals***
-  ***Search***



Medigraphic.com



Reto diagnóstico. Caso clínico-radiológico

Óscar Quiroz Castro,* José Luis Ramírez Arias*

PRESENTACIÓN DEL CASO

Paciente de 53 años con antecedentes de EPOC severo secundario al contacto con solventes (pintor). Cuadro clínico de ocho días de evolución con dolor abdominal difuso importante, lateralizado a flanco izquierdo, ausencia de evacuaciones en 48 h y febrícula de 37.5 los últimos días.

A la exploración física el paciente presenta fascies pletórica con ingurgitación yugular, disminución impor-

tante del peristaltismo, dolor a la descompresión abdominal y timpanismo. No se encontraron puntos dolorosos específicos ni visceromegalia en abdomen. Ámpula rectal vacía.

Ante estos hallazgos se le solicita TAC abdominal para buscar la causa del síndrome de abdomen agudo. Se solicitó posteriormente ultrasonido Doppler de color del hígado para complementar los signos encontrados en la TAC abdominal.

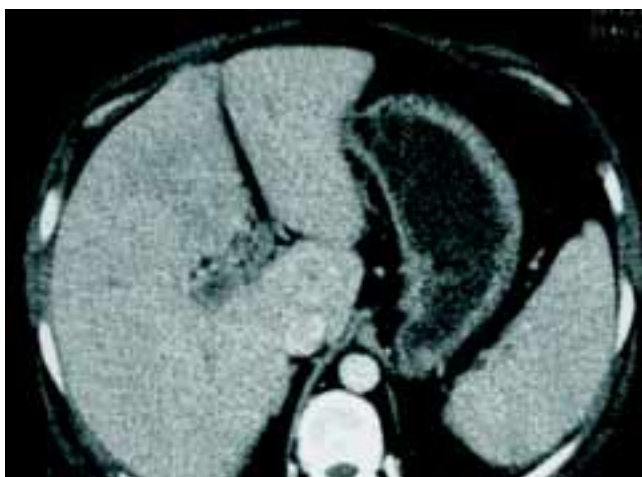

Figura 1. TAC abdominal contrastada (fase venosa).

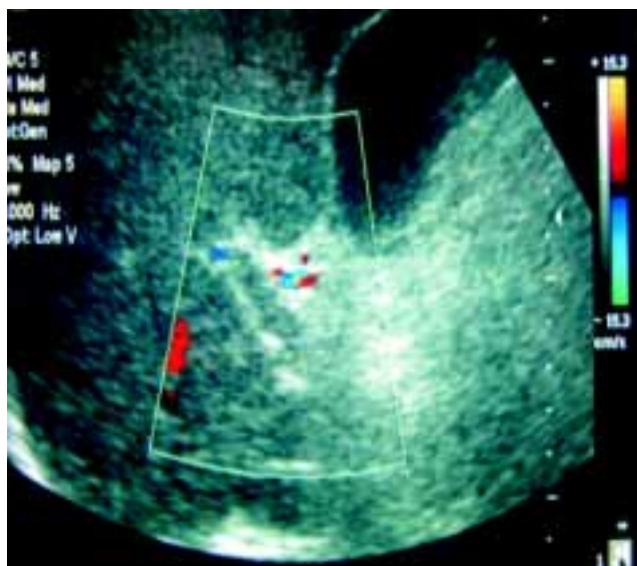


Figura 2. Doppler color del hilio hepático.

* Departamento de Radiología e Imagen. Hospital Ángeles del Pedregal.

Departamento de Imagen del Hospital Ángeles del Pedregal

Correspondencia:

Óscar Quiroz Castro

Departamento de Imagen

Hospital Ángeles del Pedregal

Camino a Sta. Teresa 1055

Col. Héroes de Padierna

10700 México, D.F.

Correo electrónico: oquirozi@yahoo.com

Aceptado: 26-08-2003.

(Ver respuesta y discusión en la página 185).

