



Hemoperitoneo

Carlos Castelar Huezo,* Gaspar Alberto Motta Ramírez,*
Óscar Quiroz Castro,* José Luis Ramírez Arias*

Paciente femenina de 22 años, con dolor abdominal de 24 horas de evolución y que a su ingreso presentó dolor hipogástrico que luego se generalizó y aumentó de intensidad, irradiado a tórax y miembro superior derecho. A la exploración física tuvo signos vitales estables con abdomen doloroso a la palpación, con puntos de Mc Burney, Rovsing y rebote positivos. La biometría hemática reportó eritrocitos: 407,000/mm³; plaquetas: 296,000; Hb: 12.9; Ht: 38.1; leucocitos: 9,900, N: 75%; TP: 13.5; TPT: 29.2; INR: 1.14; B-GCH: Negativo.

La tomografía computada (TC) inicial realizada únicamente en fase oral demostró imágenes en la región pélvica con área de mayor atenuación (64 UH) que corresponde a sangrado activo en ambos anexos, alcanzando dimensiones en el izquierdo de 3.9 x 4.2 cm.

La TC con medio de contraste oral e IV con opacificación y distensión gástrica e intestinal y opacificación vascular visceral demuestra en localización perihepática y hacia el reborde inferior líquido libre de baja atenuación con

densidad de 43 UH y en la región pélvica se corrobora lo evidenciado en la fase inicial oral.

Impresión por TC: Presencia de líquido libre perihepático y hemoperitoneo en cavidad pélvica asociado a masa anexial izquierda.

Diagnóstico postoperatorio: **Hemoperitoneo**, quiste ovárico izquierdo, **quiste ovárico derecho roto** y adherenciólisis.

REFERENCIAS

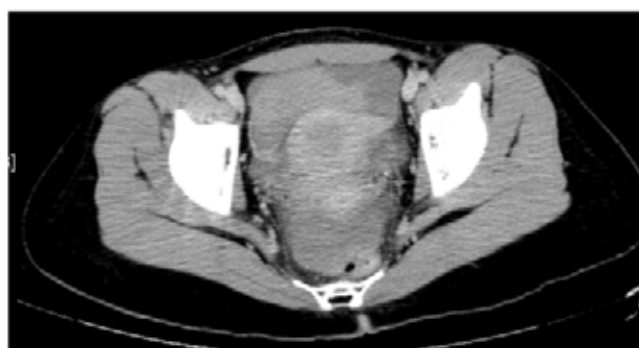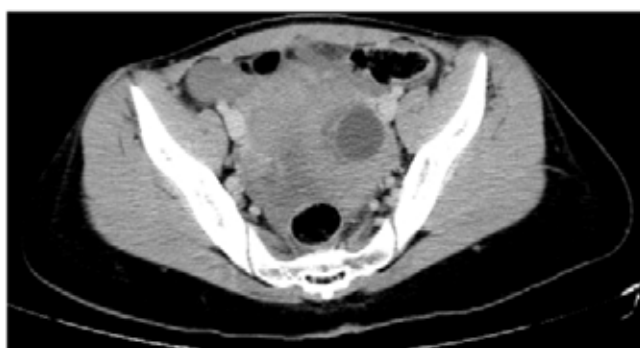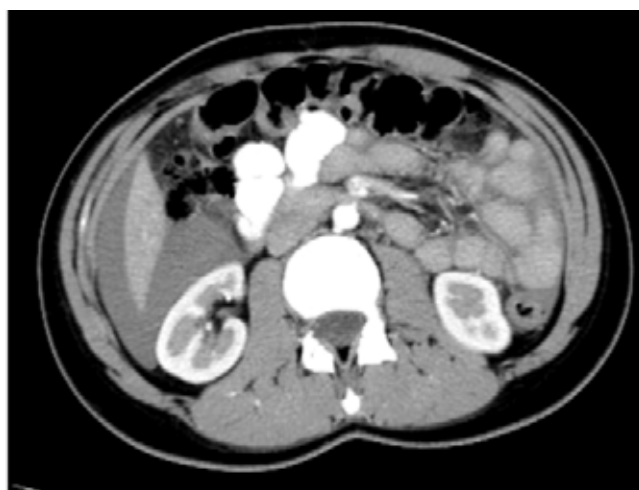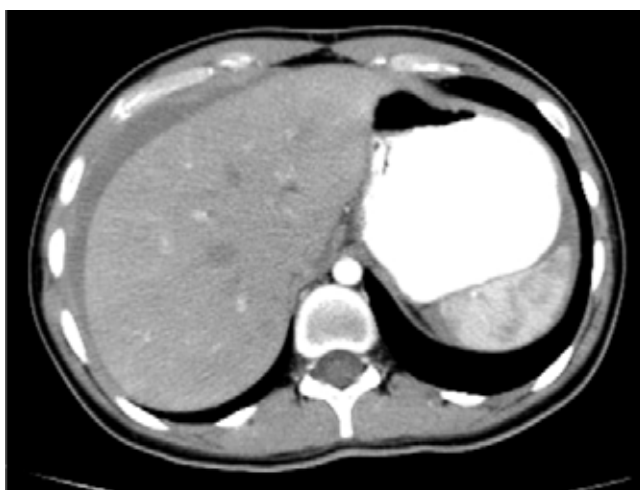
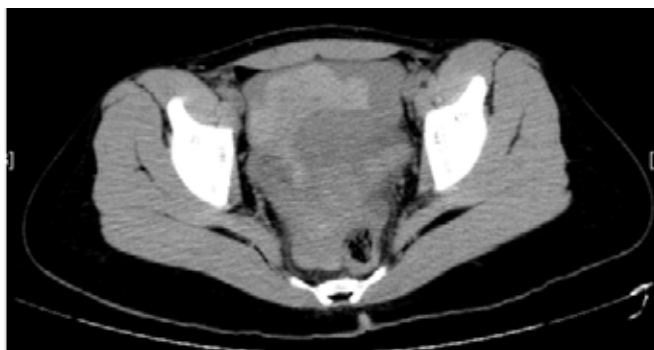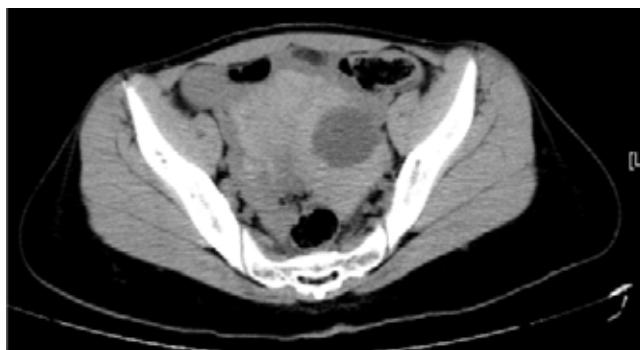1. Shanmuganathan K. Multi-detector row CT imaging of blunt abdominal trauma. *Semin Ultrasound CT MR* 2004; 25: 180-204.
2. Weishaupt D, Grozaj AM, Willman JK et al. Traumatic injuries: imaging of abdominal and pelvic injuries. *Eur Radiol* 2002; 12: 1295-1311.
3. Morteale KJ, Cantisani V, Brown DL, Ros PR. Spontaneous intraperitoneal hemorrhage: imaging features. *Radiol Clin North Am* 2003; 41: 1183-1201.

* Dpto. de Radiología e Imagen, Hospital Ángeles del Pedregal.

Correspondencia:

Carlos Castelar Huezo
Radiología e Imagen, Hospital Ángeles Pedregal
Camino a Santa Teresa Núm. 1055
Col. Héroes de Padierna
México, D.F.
Correo electrónico: iramirezchap@terra.com.mx

Aceptado: 01-06-2007.



medigraphic.com