



Tomografía tridimensional (T3D) como método diagnóstico de imagen en la identificación de fracturas del complejo maxilofacial

Fermín Guerrero del Ángel,¹ Enrique Huitzil Muñoz,² Abraham David Luna Sánchez,³ Beatriz Lucina Flores Balleza⁴

Resumen

Objetivo: Evaluar la utilidad de la tomografía con reconstrucción tridimensional en la identificación de fracturas del complejo cigomático malar y piso de órbita para establecer un diagnóstico certero y un plan de tratamiento adecuado. **Material y métodos:** El presente se llevó a cabo en el Servicio de Cirugía Maxilofacial del Hospital General Regional Núm. 6 “Lic. Ignacio García Téllez” del Instituto Mexicano del Seguro Social en Cd. Madero, Tamaulipas, en el periodo comprendido de octubre de 2014 a octubre de 2015. **Resultados:** El uso de la T3D permitió identificar los trazos de las fracturas y emplear un manejo quirúrgico adecuado en 35 pacientes. **Conclusiones:** La T3D es un auxiliar de diagnóstico de imagen indispensable en el manejo del trauma de la región maxilofacial.

Palabras clave: Tomografía, fractura, diagnóstico.

Summary

Objective: To evaluate the usefulness of tomography with three-dimensional reconstruction in identifying zygomatic complex fractures of malar and orbital floor to establish an accurate diagnosis and appropriate treatment plan. **Material and methods:** This study was carried out in the Maxillofacial Surgery Department of the General Regional Hospital No. 6 “Dr. Ignacio Garcia Tellez” of the Mexican Social Security Institute in Cd. Madero, Tamaulipas, in the period from October 2014 to October 2015. **Results:** Using 3D CT allowed identifying the traces of fractures and using an appropriate surgical treatment in 35 patients. **Conclusions:** The 3D CT is an indispensable diagnostic imaging aid for confirming the diagnosis of trauma of the maxillofacial region.

Key words: Tomography, fracture, diagnosis.

INTRODUCCIÓN

Las fracturas del complejo orbitomalar, por su peculiar posición prominente en la cara, constituyen una patología común para el cirujano oral y maxilofacial.¹⁻³ El hueso malar es el parachoques lateral medifacial y forma parte del suelo y la pared lateral orbitaria. En las fracturas orbitomales podemos encontrar afectación de sus cuatro arbotantes clásicos, que son su articulación con el maxilar (maxilomales, apófisis piramidal y apófisis ascendente del maxilar), con el hueso frontal (frontomalar) y con el temporal (cigomaticomalar).^{4,5} En la actualidad se considera un quinto arbotante en su unión con el ala mayor del esfenoides (pared lateral orbitaria). El patrón de fractura más frecuente es aquel que recorre las suturas naturales del cigoma con el resto de los huesos con que se articula. Por ello, la antigua denominación de “fracturas en trípode” ha dejado de emplearse para sustituirla por “fracturas en tétrápode”.^{6,7}

¹ Cirujano Maxilofacial. Hospital General Regional Núm. 6 “Lic. Ignacio García Téllez”. Instituto Mexicano del Seguro Social. Cd. Madero, Tamaulipas. Hospital Ángeles Tampico. Coordinador de la Especialidad de Cirugía Bucal. Universidad CEYESOV, Veracruz, Veracruz.

² Profesor Investigador. Benemérita Universidad Autónoma de Puebla.

³ Especialista en Periodoncia. Hospital Ángeles Tampico.

⁴ Especialista en Endodoncia. Hospital Ángeles Tampico.

Correspondencia:

Dr. Fermín Guerrero del Ángel

Correo electrónico: ferguean@gmail.com

Aceptado: 02-01-2017.

Este artículo puede ser consultado en versión completa en <http://www.medigraphic.com/actamedica>

El hueso malar tiene una posición de gran importancia en el tercio medio facial. Entre sus funciones se encuentran proteger al globo ocular al dar proyección a la zona del pómulos, dar inserción al músculo masetero y absorber la fuerza de cualquier impacto antes de que afecte al encéfalo.^{8,9} A la importante función de parachoques mediofacial hay que añadir una importante trascendencia en la estética facial (pómulos prominentes) (*Figuras 1 y 2*).

El desplazamiento hacia abajo y lateral del cigoma fracturado se debe a sus inserciones musculares, especialmente a la del músculo masetero. Este desplazamiento se ve contrarrestado por la inserción superior de la fascia y el músculo temporal.¹⁰⁻¹²

Las fracturas del complejo orbitomalar representan el 13% de las fracturas craneofaciales, siendo más frecuentes únicamente las fracturas de los huesos propios nasales. Entre las causas más comunes de fracturas orbitocigomáticas están las agresiones, seguidas por los accidentes de tráfico, caídas y accidentes deportivos.^{13,14}

El mecanismo por el que el hueso malar resulta dañado en las agresiones está relacionado con el giro de la cabeza que instintivamente hace el agredido cuando un objeto se dirige hacia su cara. Para evitar el impacto directo sobre el globo ocular, queda expuesta la zona prominente del malar –pómulo–. Con independencia de su frecuencia relativa y el mecanismo etiopatogénico de las fracturas

orbitomales, desde el punto de vista de su repercusión social, cabe destacar su elevada incidencia entre adolescentes y adultos jóvenes, por lo que un adecuado manejo terapéutico de estas lesiones resulta imprescindible para el futuro sociolaboral de estos pacientes.¹⁵⁻¹⁷

La base del tratamiento consiste en el abordaje de los focos de fractura, la correcta reducción anatómica de los fragmentos y la fijación –osteosíntesis– que permitan estabilidad, buen contacto óseo y una adecuada formación del callo de fractura.^{18,19}

El objetivo es una mejoría funcional (tratamiento de signos y/o síntomas como diplopía, hiperestesias del nervio infraorbitario, limitación de los movimientos mandibulares, etcétera) y una mejora estética (tratamiento de la asimetría facial, distopía ocular, mal posiciones del párpado inferior, entre otros).^{20,21} La cirugía se realiza bajo anestesia general y, dependiendo del grado de desplazamiento de los fragmentos de la fractura, la reducción puede hacerse de manera abierta (por medio de abordajes que expongan directamente el foco de fractura) o cerrada (se accede y manipula el hueso fracturado a través de una incisión lejana).²² El periodo de ingreso hospitalario suele oscilar entre 24 y 48 horas, aunque puede verse ampliado dependiendo del grado de inflamación y si el desplazamiento de las fracturas obliga a realizar grandes abordajes para su reducción (*Figuras 3*

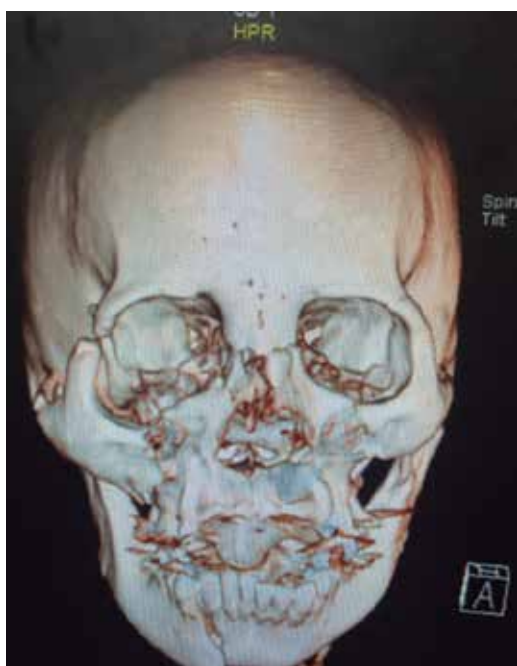

Figura 1. Tomografía computarizada con reconstrucción tridimensional donde se observa una fractura de malar en trípode con fractura de piso de órbita.

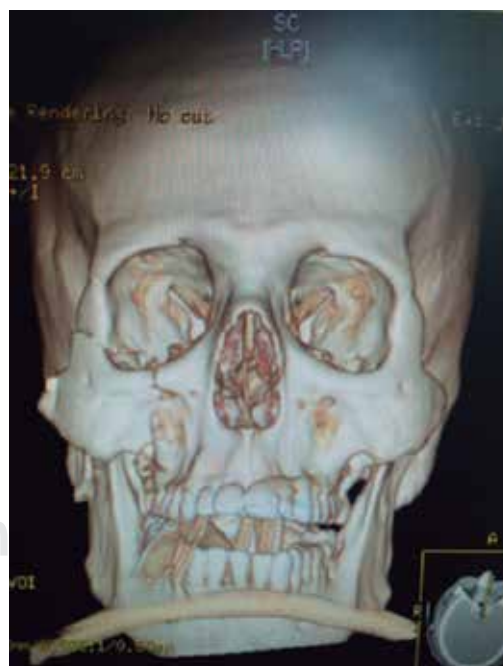


Figura 2. Tomografía computarizada con reconstrucción tridimensional donde se observa exclusivamente una fractura de malar en trípode.

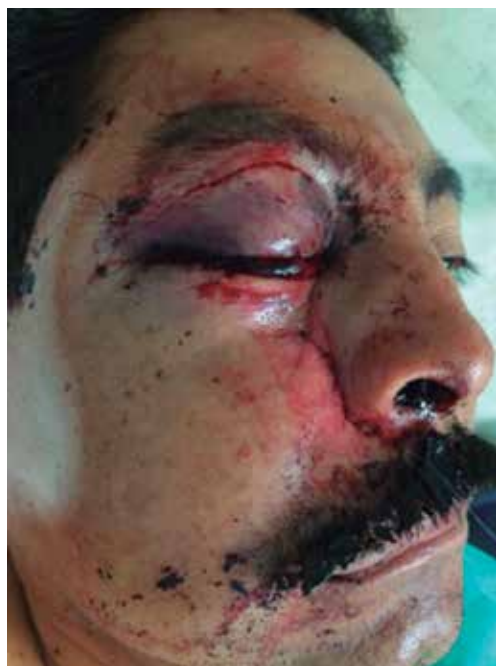

Figura 3. Paciente con traumatismo de la región maxilofacial que involucra la región malar por un accidente automovilístico.

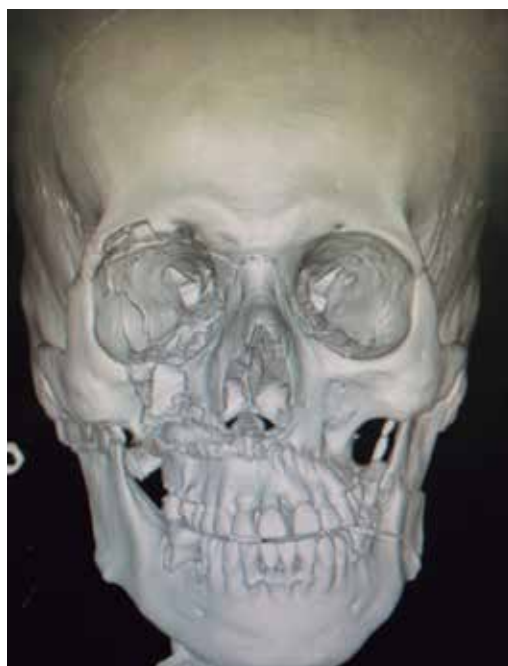


Figura 4. Tomografía computarizada con reconstrucción en tercera dimensión donde se aprecia una fractura malar derecha que involucra el reborde infraorbitario.

y 4). La inflamación suele mantenerse alrededor de una semana; por lo general, el periodo de reposo laboral no supera las tres semanas.²³

MATERIAL Y MÉTODOS

El presente estudio se llevó a cabo en el Hospital General Regional Núm. 6 “Lic. Ignacio García Téllez” del Instituto Mexicano del Seguro Social en Cd. Madero, Tamaulipas, en el periodo comprendido del primero de octubre de 2014 al primero de octubre de 2015. Consistió en la evaluación de pacientes que ingresaron al Servicio de Urgencias con diagnóstico de trauma facial y fractura cigomaticomalar. Se seleccionaron 220 casos con diagnóstico de ingreso de trauma facial; de ellos, 68 fueron diagnosticados con fractura cigomaticomalar y/o asociada a probable fractura de piso de órbita. De los 68, 55 fueron del género masculino y 13 femeninos.

Los pacientes ingresaron con radiografías convencionales de cráneo Watters, Hirtz y Cadwell, las cuales no evidenciaban con claridad la presencia de trazos de fractura. Se solicitó tomografía computarizada de cráneo con reconstrucción en tercera dimensión, donde se apreciaron los trazos de fractura de tipo frontomalar, reborde infraorbitario, maxilomalar, cigomaticomalar y piso de órbita.

Se identificaron, en los 68 pacientes, 42 fracturas malares en trípode —esto es, disyunción de la región frontomalar, reborde infraorbitario a la base maxilomalar y arco cigomático—, 12 fracturas de reborde infraorbitario con componente de piso de órbita y 14 fracturas malares en trípode y componente de piso de órbita.

Los pacientes fueron intervenidos quirúrgicamente para la reducción y fijación abierta por vía percutánea mediante sistema rígido interno con miniplacas de titanio de 1.8 de grosor, de cuatro orificios y tornillos autorroscantes de 2.0 × 5 mm de longitud. La cirugía se llevó a cabo sin complicaciones. Cabe mencionar que las fracturas de piso de órbita fueron reducidas mediante la colocación de malla dinámica de titanio en la reconstrucción de dicha área para devolver la anatomía correspondiente y evitar el descenso del globo ocular y la diplopía en los pacientes.

Posteriormente a la intervención quirúrgica y al manejo médico farmacológico intrahospitalario, los pacientes fueron enviados de alta a su domicilio a las 48 horas postquirúrgicas; se programaron sus citas de control a los siete, 14 y 21 días.

RESULTADOS

Los resultados postoperatorios de las reducciones abiertas fueron satisfactorios, con ausencia de compli-

caciones postoperatorias inesperadas. Se alcanzaron los objetivos terapéuticos prefijados: correcta proyección del malar, ausencia de sintomatología atribuible a la fractura orbitomalar, prevención de un potencial desarrollo posterior de patología como consecuencia de una deficiente reducción de la fractura, estabilidad de resultados, mínima morbilidad, satisfacción de las expectativas del paciente.

CONCLUSIONES

El hueso malar es el parachoques lateral mediofacial y forma parte del suelo y la pared lateral orbitaria. Las fracturas orbitomalares son las más frecuentes en el área maxilofacial después de las fracturas de huesos propios nasales; constituyen una de las patologías traumáticas más comunes para el cirujano oral y maxilofacial de hoy.

Este tipo de fracturas requiere un tratamiento multidisciplinario que debe ser dirigido de forma coordinada por un cirujano maxilofacial y un oftalmólogo. La base del tratamiento consiste en el abordaje de los focos de fractura, la correcta reducción anatómica de los fragmentos y la fijación –osteosíntesis– que permitan estabilidad, buen contacto óseo y una adecuada formación del callo de fractura. El objetivo es una mejoría funcional (tratamiento de signos y/o síntomas como diplopía, hipoestesis del nervio infraorbitario, limitación de los movimientos mandibulares, etcétera) y una mejora estética (tratamiento de la asimetría facial, distopía ocular, malposiciones del párpado inferior, entre otros).

La tomografía computarizada con reconstrucción en tercera dimensión permite al cirujano maxilofacial y al oftalmólogo identificar los trazos de la fractura, su desplazamiento y asociación con otras estructuras óseas, para poder realizar la reducción y fijación de las mismas con el propósito de devolver la anatomía y función de la zona afectada. Esta herramienta se considera un auxiliar de diagnóstico indispensable en el manejo de dichos traumatismos.

REFERENCIAS

- Carr RM, Mathog RH. Early and delayed repair of orbit zygomatic complex fractures. *J Oral Maxillofac Surg*. 1997; 55 (3): 253-258.
- Chamorro M, Gómez E. Fracturas orbito cigomáticas. En: Martínez-Villalobos S. *Osteosíntesis craneomaxilofacial*. Cap. 6: 81. Madrid: Ed. Ergon; 2002.
- Champy M, Blez P, Kahn JL. Osteosynthesis using resorbable plates in maxillofacial surgery: hopes and disappointments. *Chirurgie*. 1992; 118 (10): 596-600.
- Davidson J, Nickerson D, Nickerson B. Zygomatic fractures: comparison of methods of internal fixation. *Plast Reconstr Surg*. 1990; 86 (1): 25-32.
- Ellis E 3rd, Tan Y. Assessment of internal orbital reconstructions for pure blow-out fractures: Cranial bone grafts versus titanium mesh. *J Oral Maxillofac Surg*. 2003; 61 (4): 442-453.
- Ghali GE, Epker BN. Clinical neurosensory testing: practical applications. *J Oral Maxillofac Surg*. 1989; 47 (10): 1074-1078.
- Gruss JS, Van Wyck L, Phillips JH, Antonyshyn O. The importance of the zygomatic arch in complex midfacial fracture repair and correction of posttraumatic orbitozygomatic deformities. *Plast Reconstr Surg*. 1990; 85 (6): 878-890.
- Hartstein ME, Roper-Hall G. Update on orbital floor fractures: Indications and timing for repair. *Facial Plast Surg*. 2000; 16 (2): 95-106.
- Ilankovan V, Hadley D, Moos K, el Attar A. A comparison of imaging techniques with surgical experience in orbital injuries. A prospective study. *J Craniomaxillofac Surg*. 1991; 19 (8): 348-352.
- Jackson IT. Classification and treatment of orbitozygomatic and orbitoethmoid fractures. The place of bone grafting and plate fixation. *Clin Plast Surg*. 1989; 16 (1): 77-91.
- Kovacs AF, Ghahremani M. Minimization of zygomatic complex fracture treatment. *Int J Oral Maxillofac Surg*. 2001; 30 (5): 380-383.
- Larsen OD, Thomsen M. Zygomatic fracture. I. A simplified classification for practical use. *Scand J Plast Reconstr Surg*. 1978; 12 (1): 55-58.
- Manson PN, Crawley WA, Yaremchuk MJ, Rochman GM, Hoopes JE, French JH Jr. Midface fractures: advantages of immediate extended open reduction and bone grafting. *Plast Reconstr Surg*. 1985; 76 (1): 1-12.
- Michelet FX, Deymes J, Dessus B. Osteosynthesis with miniaturized screwed plates in maxillo-facial surgery. *J Maxillofac Surg*. 1973; 1 (2): 79-84.
- O'Sullivan ST, Panchal J, O'Donoghue JM, Beausang ES, O'Shaughnessy M, O'Connor TP. Is there still a role for traditional methods in the management of fractures of the zygomatic complex? *Injury*. 1998; 29 (6): 413-415.
- Peltomaa J, Rihkanen H. Infraorbital nerve recovery after minimally dislocated facial fractures. *Eur Arch Otorhinolaryngol*. 2000; 257 (8): 449-452.
- Rohner D, Tay A, Meng CS, Hutmacher DW, Hammer B. The sphenozygomatic suture as a key site for osteosynthesis of the orbitozygomatic complex in panfacial fractures: a biomechanical study in human cadavers based on clinical practice. *Plast Reconstr Surg*. 2002; 110 (6): 1463-1471.
- Shumrick KA, Campbell AC. Management of the orbital rim and floor in zygoma and midface fractures: criteria for selective exploration. *Facial Plast Surg*. 1998; 14 (1): 77-81.
- Vriens JP, Van Der Glas HW, Bosman F, Koole R, Moos KF. Information on infraorbital nerve damage from multitest of sensory function. *Int J Oral Maxillofac Surg*. 1998; 27: 20-26.
- Vriens JP, van der Glas HW, Moos KF, Koole R. Infraorbital nerve function following treatment of orbitozygomatic complex fractures. A multitest approach. *Int J Oral Maxillofac Surg*. 1998; 27 (1): 27-32.
- Westermark A, Jensen J, Sindet PS. Zygomatic fractures and infraorbital nerve disturbances. Miniplate osteosynthesis vs. other treatment modalities. *Oral Surg Oral Diagn*. 1992; 3: 27-30.
- Whitehouse RW, Batterbury M, Jackson A, Noble JL. Prediction of enophthalmos by computed tomography after "blow out" orbital fracture. *Br J Ophthalmol*. 1994; 78 (8): 618-620.
- Zachariades N, Papavassiliou D, Papademetriou I. The alterations in sensitivity of the infraorbital nerve following fractures of the zygomaticomaxillary complex. *J Craniomaxillofac Surg*. 1990; 18 (7): 315-318.