



Cáncer de mama triple negativo: frecuencia y características en el Hospital Ángeles Pedregal

Consuelo Hernández-Álvarez,¹ Catalina Romo-Aguirre,² Cecilia Ortiz-de Iturbide³

Resumen

Antecedentes: El cáncer de mama es la primera causa de muerte en la mujer en México; es una enfermedad heterogénea que exige un abordaje multidisciplinario. **Objetivo:** Revisar las características anatomopatológicas e inmunohistoquímicas de pacientes con cáncer de mama triple negativo descritas en la población mexicana y comparar con la muestra reportada de enero de 2009 a agosto de 2015 en el Hospital Ángeles Pedregal. **Material y métodos:** Estudio transversal, descriptivo y retrolectivo de pacientes con diagnóstico de cáncer de mama triple negativo y estudio mastográfico en el periodo de enero de 2009 a agosto de 2015 en el Hospital Ángeles Pedregal. **Resultados:** Se identificaron 3,290 especímenes con tejido mamario, 600 (18.24%) con diagnóstico histopatológico de cáncer de mama. Triple negativo, 58 casos (9.6 %). Edad promedio del diagnóstico: 56 años; tipo histológico: carcinoma ductal infiltrante sin patrón específico 80.13%; tamaño del tumor < 20 mm: 55.31%. Mastografía, 32 casos: BIRADS 5 (6.25%), BIRADS 4 (75%), BIRADS 3 (18.75%). **Conclusión:** Este estudio mostró una edad promedio de diagnóstico de 56 años, adecuada correlación mastográfica e histopatológica, tamaño del tumor < 2 cm en la mitad de los casos, con características similares a otros estudios reportados en población mexicana.

Palabras clave: Cáncer de mama triple negativo, mastografía, BIRADS®, población mexicana.

Summary

Background: Breast cancer is the leading cause of death in women in Mexico; it is a heterogeneous disease that requires a multidisciplinary approach. **Objective:** To review the anatomopathological and immunohistochemical characteristics in triple-negative breast cancer patients described in the Mexican population and compare them with the sample reported from January 2009 to August 2015 at the Hospital Ángeles Pedregal. **Material and methods:** We conducted a cross-sectional, descriptive and retrospective study of patients with diagnosis of triple-negative breast cancer and mammography studies performed during the period from January 2009 through August 2015 at the Hospital Ángeles Pedregal. **Results:** We identified 3,290 breast tissue specimens, 600 (18.24%) with histopathologic diagnosis of breast cancer. Triple-negative breast cancer was reported in 58 cases (9.6%). Average age of diagnosis: 56 years; histological type: 80.13% infiltrating ductal carcinoma; average tumor size < 20 mm: 55.31%. Mammography, 32 cases: BIRADS 5 (6.25%), BIRADS 4 (75%), BIRADS 3 (18.75%). **Conclusions:** This study showed an average age of diagnosis of 56 years, suitable mammographic and histopathologic correlation, tumor size < 2 cm in half the cases, with characteristics similar to other studies reported in Mexican population.

Key words: Triple-negative breast cancer, mammography, BIRADS®, Mexican population.

¹ Residente de Ginecología y Obstetricia. Facultad Mexicana de Medicina de la Universidad La Salle.

² Médico Anatomopatólogo. Servicio de Patología.

³ Médico Radiólogo. Servicio de Mastografía y Clínica de Diagnóstico.

Hospital Ángeles Pedregal, Ciudad de México.

Correspondencia:

Dra. Consuelo Hernández Álvarez

Correo electrónico: cheloah83@hotmail.com

Aceptado: 04-05-2017.

Este artículo puede ser consultado en versión completa en <http://www.medigraphic.com/actamedica>

INTRODUCCIÓN

En la República Mexicana, el cáncer de mama ocupa en la actualidad el primer lugar en incidencia de las neoplasias malignas en mujeres, representando el 11.34% de todos los casos de cáncer. Los estudios de biología molecular han permitido la clasificación del cáncer de mama en subgrupos moleculares con diferente pronóstico por su perfil de expresión genética.¹

Los subgrupos moleculares distinguen dos grandes grupos: receptores estrógeno positivo luminal A y B, así como otros tres grupos caracterizados por expresión baja o nula de receptores de estrógeno, denominados basal, HERB-2 y *normal-like* (BCNL).² En cuanto a los subgrupos luminales, estos se caracterizan principalmente por expresión de citoqueratinas (CK) de bajo peso molecular, entre las que destacan CK7, CK8, CK18 y CK19, además de poseer positividad para receptores de estrógenos y progesterona, y expresión de la integrina alfa-6 muc-1 y moléculas de adhesión de células epiteliales.³⁻⁵

En el subtipo basal encontramos la falta de expresión de receptores de estrógeno, progesterona y HERB-2. Expresa las citoqueratinas de alto peso molecular CK5-6, CK-14, CK-17 y EGFR (receptor del factor de crecimiento epidérmico). Además, este subgrupo se caracteriza por la presencia de células mioepiteliales, alto índice de proliferación celular y genes involucrados en la proliferación celular. El subtipo HER/B2 muestra expresión aumentada de genes asociados con el ErbB2 (receptor para el factor de crecimiento de tipo epidérmico humano); son receptores hormonales negativos, poseen una incrementada actividad biológica del tumor; es decir, una tasa de división acelerada por la mayor respuesta de la célula a los niveles normales de factores de crecimiento. El tipo *normal-like* comparte características con el tejido mamario normal y presenta positividad para receptores estrogénicos y EGFR, además de expresión de citoqueratina 5/6.⁶

El cáncer de mama triple negativo (TNBC) se define como un "estado inmunohistoquímico con biología y conducta clínica heterogénea", con ausencia de expresión de receptores de estrógeno, progesterona y crecimiento epidérmico humano (HER/B2).^{5,7}

En México, el cáncer de mama triple negativo representa del 15 al 23% de todos los cánceres. Sus principales características incluyen el hecho de afectar principalmente a pacientes menores de 50 años, de raza negra o hispana. Por lo general, corresponde a tumores de gran tamaño, poco diferenciados, con alto grado histológico e índice mitótico y afectación ganglionar; tiene mayor tasa de recurrencia y menor supervivencia libre de enfermedad y global; además, predominan las metástasis viscerales y de tejidos blandos a cerebro y pulmón.⁸⁻¹²

MATERIAL Y MÉTODOS

Se efectuó un estudio transversal, descriptivo y retrospectivo en el cual se evaluaron, durante el periodo de enero de 2009 a agosto de 2015, en el Hospital Ángeles Pedregal, las pacientes con diagnóstico de cáncer de mama triple negativo integrado en el Departamento de Patología y con estudio de imagen mastográfico.

El estado triple negativo, variedad histológica y grado tumoral fue extraído de los reportes de histopatología; los datos clínicos se obtuvieron de los expedientes del archivo clínico durante el periodo de estudio y se recabaron los reportes radiológicos del Servicio de Mastografía efectuados en esta unidad hospitalaria.

Criterios de inclusión: pacientes con diagnóstico corroborado de cáncer de mama, expediente clínico completo; resultado inmunohistoquímico de subtipo triple negativo y reporte radiológico durante el periodo de enero de 2009 a agosto de 2015.

RESULTADOS

Se identificaron del archivo del laboratorio de patología 3,290 especímenes de tejido mamario, lo cual representó el 5% del total de los procedimientos de patología efectuados durante el periodo de estudio. De estos especímenes, 2,690 (81.76%) se clasificaron como benignos y 600 (18.24%) como malignos. El cáncer de mama triple negativo se diagnosticó en 58 casos, lo cual constituyó el 9.6%.

La edad promedio al diagnóstico fue 56 años (rango 30-87 años). Lateralidad: mama derecha, 35 casos (60.34%), e izquierda, 23 casos (39.66%). Las extirpes histológicas más frecuentes fueron el carcinoma ductal infiltrante sin patrón específico (80.13%), el carcinoma lobulillar (11.68%) y mixto (8.19%).

Se realizaron estudios de inmunohistoquímica, con los cuales se corroboró la negatividad a receptores de estrógeno, progesterona y ERB-2. Éstos se efectuaron con el método de puntuación de Allred,¹³ en el cual se toma en cuenta tanto la intensidad (0-3+) como el porcentaje de positividad (0-100%). Clona RBT 11 para receptores de estrógenos y RBT22 para receptores de progesterona. Un ejemplo de esto lo podemos observar en la *figura 1*, que muestra la diferencia entre receptores positivos a estrógeno, positivos a progesterona y negativos a ambos.

La interpretación del c-erbB-2 (HER-2/neu) se basa en que éste es un protooncogén de la familia del receptor del crecimiento epidérmico y tirosina quinasa; se asocia con alto grado histológico y mayor agresividad tumoral. Se evalúa tomando en cuenta el nivel de tinción de membrana y el porcentaje celular (0 a 3+).¹⁴

Imágenes en color en: www.medigraphic.com/actamedica

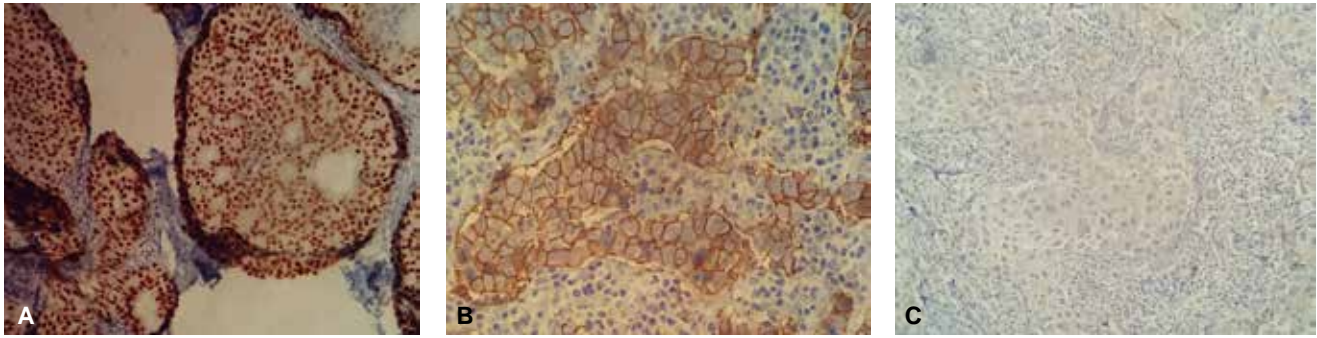


Figura 1. Inmunohistoquímica: receptores estrógeno positivos (A), receptores progesterona positivos (B) en comparación con inmunohistoquímica con receptores negativos (C).

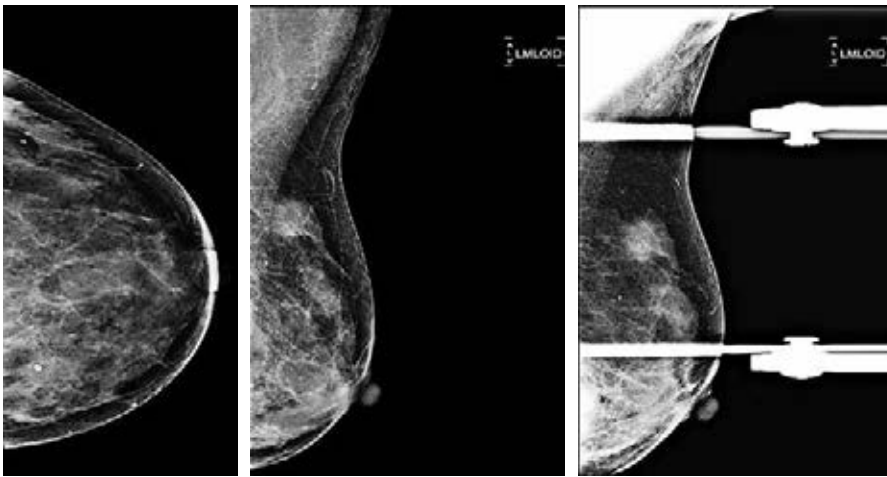


Figura 2.

Femenino de 55 años, proyecciones mastográficas CC y MLO con una lesión ocupante de espacio en el cuadrante superior externo de la mama izquierda, Ca ductal infiltrante poco diferenciado. Inmunohistoquímica: RE (-), RP (-), HERB2 (-), Ki67 (50%), CD-34 (10-15), P-53 (100%).

Se realizó biopsia con aguja de corte gruesa guiada por ultrasonido y biopsia escisional en 23 casos (39.65%), cirugía radical en 19 casos (32.76%), cirugía conservadora en 16 casos (27.59%), además de cirugía axilar: ganglio centinela en 11 casos y disección axilar nivel I y II en 19 casos. El tamaño del tumor fue menor a 20 mm (55.31%) en 32 casos, entre 20 y 50 mm (36.17%) en 21 casos y mayor de 50 mm (8.5%) en cinco casos.

REPORTES DE RADIOLOGÍA

Se contó con 32 reportes de ultrasonido y mastografía, lo que corresponde al 55.17% de las pacientes con diagnóstico de cáncer de mama triple negativo. Los principales hallazgos fueron masa irregular (85%), bordes lobulados (65%), márgenes espiculados (15%), asimetría focal (25%), distorsión de la arquitectura (15%), microcalcificaciones (15%) y sin alteraciones (5%). En la *figura 2* podemos observar un ejemplo de una mastografía con una lesión ocupante triple negativo (*Figuras 2 y 3*). En la *figura 4* podemos

observar el hallazgo en un ultrasonido con cáncer ductal infiltrante poco diferenciado, característico del cáncer de mama triple negativo.

De acuerdo con la quinta edición de BI-RADS® (*Breast Imaging Reporting and Data System*), se catalogaron estos hallazgos mastográficos y ultrasonográficos como BIRADS 5 (6.25%), BIRADS 4 (75%), BIRADS 3 (18.75%), lo que corresponde a dos, 24 y seis casos, respectivamente. A continuación se presentan los hallazgos descritos en los estudios previos en población mexicana y lo reportado en el trabajo actual, resumido en el *cuadro 1*; podemos observar las similitudes con los reportes previos.

DISCUSIÓN

A pesar de los avances de la oncología moderna, el cáncer de mama es la primera causa de muerte por neoplasia en la mujer en el mundo; se trata de una enfermedad con una evolución natural compleja. Es un grupo heterogéneo de patología mamaria con marcadas diferencias biológicas y

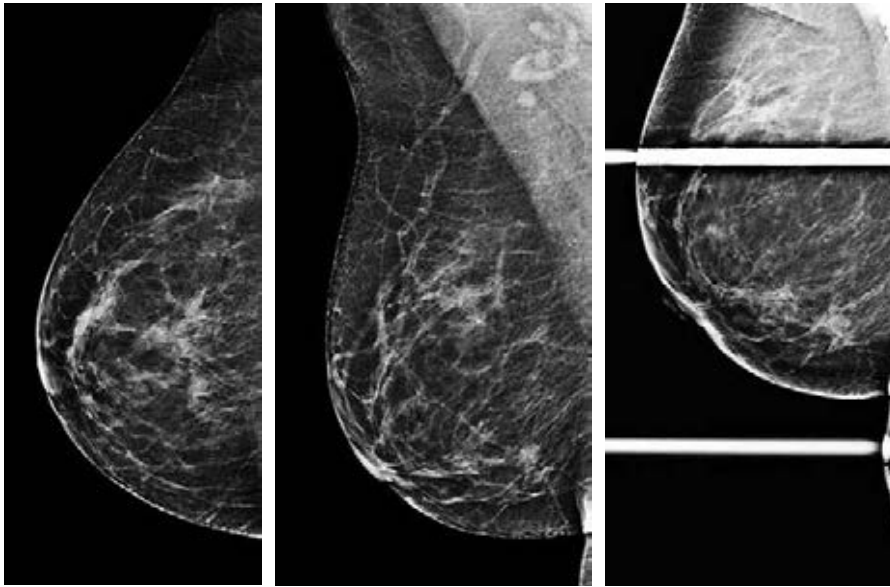


Figura 3.

Femenino de 60 años, proyecciones mastográficas CC y MLO con una lesión irregular de contornos espiculados en el cuadrante inferior interno de la mama derecha, Ca ductal infiltrante moderadamente diferenciado. Inmunohistoquímica: RE (-), RP (-), HERB2 (-), Ki67 (60%), CD-34 (10), P-53 (100%).

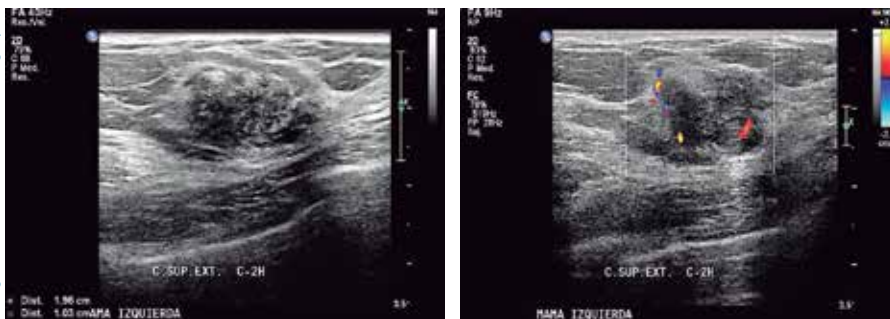

Figura 4.

Femenino de 55 años, ultrasonido de mama izquierda con masa hipoecoica con masa hipoecoica de ecogenidad heterogénea, con escasa vascularidad al Doppler color, TNBC Ca ductal infiltrante poco diferenciado.

Imágenes en color en: www.medigrafix.com/actamedica

Cuadro 1. Comparación entre las variables clínicas y demográficas de los estudios realizados en México.

Autor	Tamaño de la muestra	Frecuencia reportada	Edad de diagnóstico	Características demográficas y clínicas reportadas
Gerson, 2008	208	17 (15.4%)	45.8	Etapa clínica IIA, con un tamaño promedio de 2.6, angiogénesis 9.7, proliferación Ki67 46.6
Lara Medina, 2011	2,074	23.1%	50 años	Mayor paridad, uso de anticonceptivos hormonales, mayor grado histológico, estadios más avanzados, menor supervivencia
Ramón JR, 2014	Sólo pacientes triple negativo	100	41-50 años	Tumor de 2 a 5 cm con metástasis a pulmón, nódulo irregular o lobulado en mastografía
Pérez, 2015	1,380	190 (14%)	50 a 59 años (35%)	Asociado al cuadrante superior externo
Maffuz-Aziz, 2016	3,738	14.36%	53 (todos los subtipos)	No se realizó asociación entre este subtipo y variables clínicas
Hernández-Álvarez 2017	600	58 (9.6)	56 años	Asociado a tipo ductal infiltrante, alto grado histológico, sin permeabilidad vascular

diverso comportamiento clínico. El cáncer de mama triple negativo constituye un desafío para el médico; considerando las características clínicas de este subtipo, destaca su rápido crecimiento, alta capacidad de diseminación ganglionar y a distancia, así como su presentación en mujeres jóvenes, lo que le confiere un pronóstico sombrío.

Las características clínicas y demográficas del subtipo triple negativo en población mexicana han sido reportadas en algunos estudios, tanto en población derechohabiente de alguna institución como en población abierta. La mayor parte de los trabajos son de tipo retrospectivo y muestran variables demográficas parecidas a las que reportamos en nuestros resultados. En el Instituto Nacional de Cancerología se encontró una edad promedio de 50 años, con un índice de masa corporal mayor, así como mayor riesgo de recurrencia y baja supervivencia comparado con otros subtipos, lo que coincide con nuestros hallazgos.¹⁵

Como podemos observar, en el medio privado se encontró que 17% de las pacientes presentaron el subtipo triple negativo; ellas tenían una edad promedio de 45.8 años; la mayor parte se encontraba en una etapa clínica IIA (52.9%), con un promedio de tamaño tumoral de 2.6 cm. En relación con otros subtipos, fueron pacientes más jóvenes, con menor detección de enfermedad mamaria en etapa I y mayor tamaño del tumor; presentaban mayor proliferación celular y una expresión positiva de P53 en 8.5% de ellas, lo que coincide con nuestros resultados. Desafortunadamente, nosotros no observamos la supervivencia, pero estos autores refieren una influencia negativa en la supervivencia comparado con otros tipos de cáncer.¹⁶

La incidencia del cáncer de mama triple negativo en nuestra investigación fue del 9.6%, que es inferior respecto a lo reportado en la literatura internacional y en población mexicana, que va de 15 hasta 23% en algunos estudios. Esto lo podemos atribuir a que la población incluida quizás presentaba menores factores de riesgo asociados a este tipo, como la edad, el ser detectadas más precozmente y que se hacían mastografías de una manera más frecuente que otro tipo de población. Sin embargo, es necesario estudiar esta baja frecuencia de este subtipo en relación con otras variables reportadas (como el peso, el uso de anticonceptivos orales y la paridad) en trabajos posteriores.^{3,17,18}

En nuestra muestra, el grupo de pacientes con mayor afectación fue el de 56 años, lo que es parecido a lo reportado en estudios mexicanos; desafortunadamente, esto se replica también en otros subtipos biológicos, donde la población latinoamericana ha mostrado una edad de inicio menor con respecto a lo referido a nivel mundial, sobre todo al compararla con población caucásica, donde el rango de edad con mayor prevalencia de cáncer de mama se sitúa alrededor de los 60 años.⁴

En cuanto al tipo histológico, encontramos similitudes con lo reportado respecto al cáncer de mama triple negativo, donde se encuentra mayor prevalencia del tipo histológico ductal infiltrante sin patrón específico, con alto grado histológico, sin permeación vascular y bajo porcentaje de diseminación axilar al momento del estudio histopatológico; esto coincide con lo descrito también en diversos estudios de población mexicana. Los resultados de la mastografía fueron, en su mayoría, concordantes, ya que más de tres cuartas partes de éstos se reportaron como sospechosos de malignidad, por lo que existió una adecuada correlación en cuanto a los hallazgos histopatológicos y mastográficos. Hasta el momento actual no se cuenta con reporte de recurrencia locoregional o a distancia en esta unidad hospitalaria, por lo que se hace necesario realizar más investigaciones en este sentido; debemos tomar en cuenta que este subtipo histológico tiene mal pronóstico, con menor tasa de supervivencia y mayor grado de malignidad, lo que hace necesaria una vigilancia estrecha en esta población.^{13,19,20}

Una de las limitaciones del presente trabajo fue no poder contar con todas las variables clínicas de las pacientes, al ser un estudio retrospectivo, además de no haber realizado seguimiento para observar supervivencia o respuesta al tratamiento. El ser pacientes de diferentes médicos dificultó su seguimiento estrecho y la comparación con otros estudios en población mexicana. Otra de las limitaciones de la investigación fue contar con sesgos en la inclusión, ya que no se realizó de manera aleatoria y no se hizo como tal un cálculo de muestra con el fin de mejorar el poder estadístico.

La clasificación de los subtipos moleculares de cáncer de mama ha incrementado el conocimiento y entendimiento de la biología del tumor. El cáncer de mama triple negativo es un grupo heterogéneo que engloba un rango amplio de características clínicas. Actualmente, no cuenta con una manera eficaz de detección en etapa temprana ni tratamiento específico. Al dilucidarse los perfiles genéticos y moleculares de este tipo de cáncer, una serie de dianas terapéuticas han sido identificadas; éstas continúan aún en investigación. Al momento, la mejor opción de tratamiento en este tipo de cáncer de mama es el quirúrgico, asociado con quimioterapia.²¹

El estudio nos muestra la necesidad de una medicina personalizada y de un trabajo multi- e interdisciplinario, con la participación de investigadores, clínicos, patólogos, médicos radiólogos y cirujanos, con el fin de ofertar a los pacientes el mejor tratamiento individualizado.

CONCLUSIONES

Las características clínicas, radiológicas e histológicas del cáncer de mama triple negativo obtenidas en nuestro es-

tudio fueron similares a las referidas en otras poblaciones mexicanas. Debe hacerse notar la necesidad de continuar con el seguimiento de esta población y describir otras características clínicas, como supervivencia y malignidad, con el fin mejorar la calidad de la atención, tomando en cuenta que este subtipo biológico tiene peor pronóstico y menores tasas de supervivencia que otros.

Aspectos éticos y legales

Aprobación por Comité de Ética de la Investigación Núm. 2385, Hospital Ángeles Pedregal.

REFERENCIAS

- De la Vara-Salazar E, Suárez-López L, Ángeles-Llerenas A, Torres-Mejía G, Lazcano-Ponce E. Tendencias de la mortalidad por cáncer de mama en México, 1980-2009. *Salud pública Méx.* 2011; 53 (5): 385-393.
- Hartmann WH. Minimal breast cancer. An update. *Cancer.* 1984; 53 (3 Suppl): 681-684.
- Hernández-Paz JR. *Cáncer de mama triple negativo. Experiencia en pacientes del INCAN* [Tesis]. México: Instituto Nacional de Cancerología; 2013.
- Melcior-Sentís C, Tortajada-Giménez L. Características de imagen del carcinoma triple negativo. *Rev Senol Patol Mamar.* 2012; 25 (1): 22-31.
- Schwartz GF, Finkel GC, Garcia JC, Patchefsky AS. Subclinical ductal carcinoma in situ of the breast. Treatment by local excision and surveillance alone. *Cancer.* 1992; 70 (10): 2468-2474.
- Olaya-Guzmán EJ. Cáncer de mama triple negativo, estado actual. *Rev Esp Med Quir.* 2010; 15 (4): 228-236.
- Rosen PP, Groshen S, Kinne DW, Norton L. Factors influencing prognosis in node-negative breast carcinoma: analysis of 767 T1N0M0/T2N0M0 patients with long-term follow-up. *J Clin Oncol.* 1993; 11 (11): 2090-2100.
- Silverstein MJ, Gierson ED, Waisman JR, Senofsky GM, Colburn WJ, Gamagami P. Axillary lymph node dissection for T1a breast carcinoma. Is it indicated? *Cancer.* 1994; 73 (3): 664-667.
- Rasmussen BB, Pedersen BV, Thorpe SM, Rose C. Elastosis in relation to prognosis in primary breast carcinoma. *Cancer Res.* 1985; 45 (3): 1428-1430.
- Masters JR, Sangster K, Hawkins RA, Shivas AA. Elastosis and oestrogen receptors in human breast cancer. *Br J Cancer.* 1976; 33 (3): 342-343.
- Mohammed RH, Lakatua DJ, Haus E, Yasmineh WJ. Estrogen and progesterone receptors in human breast cancer. Correlation with histologic subtype and degree of differentiation. *Cancer.* 1986; 58 (5): 1076-1081.
- Butler JA, Bretsky S, Menendez-Botet C, Kinne DW. Estrogen receptor protein of breast cancer as a predictor of recurrence. *Cancer.* 1985; 55 (6): 1178-1181.
- Allred DC, Harvey JM, Berardo M, Clark GM. Prognostic and predictive factors in breast cancer by immunohistochemical analysis. *Mod Pathol.* 1998; 11 (2): 155-168.
- De Mascarel I, Soubeyran I, MacGrogan G, Wafflard J, Bonichon F, Durand M et al. Immunohistochemical analysis of estrogen receptors in 938 breast carcinomas, concordance with biochemical assay and prognostic significance. *Appl Immunohistochem.* 1995; 3 (4): 222-231.
- Lara-Medina F, Pérez-Sánchez V, Saavedra-Pérez D, Blake-Cerda M, Arce C, Motola-Kuba D et al. Triple-negative breast cancer in Hispanic patients: high prevalence, poor prognosis, and association with menopausal status, body mass index, and parity. *Cancer.* 2011; 117 (16): 3658-3669.
- Gerson R, Alban F, Villalobos A, Serrano A. Recurrencia y supervivencia en cáncer mamario temprano con inmunofenotipo triple negativo. *Gac Med Mex.* 2008 144 (1): 27-34.
- Pérez-Rodríguez G. Prevalencia de subtipos por inmunohistoquímica del cáncer de mama en pacientes del Hospital General Regional 72, Instituto Mexicano del Seguro Social. *Cir Cir.* 2015; 83 (3): 193-198.
- Maffuz-Aziz A, Labastida-Almendaro S, Espejo-Fonseca A, Rodríguez-Cuevas S. Características clinicopatológicas del cáncer de mama en población de mujeres en México. *Cir Cir.* 2017; 85 (3): 201-207.
- Wilbur DC, Willis J, Mooney RA, Fallon MA, Moynes R, di Sant'Agnes PA. Estrogen and progesterone receptor detection in archival formalin-fixed, paraffin-embedded tissue from breast carcinoma: a comparison of immunohistochemistry with the dextran-coated charcoal assay. *Mod Pathol.* 1992; 5 (1): 79-84.
- Kinsel LB, Szabo E, Greene GL, Konrath J, Leight GS, McCarty KS Jr. Immunocytochemical analysis of estrogen receptors as a predictor of prognosis in breast cancer patients: comparison with quantitative biochemical methods. *Cancer Res.* 1989; 49 (4): 1052-1056.
- Ross JS, Fletcher JA. HER-2/neu (c-erb-B2) gene and protein in breast cancer. *Am J Clin Pathol.* 1999; 112 (1 Suppl 1): S53-S67.