



Obstrucción intestinal por cálculo biliar. *Gallstone ileus*

Juan Francisco Funes Rodríguez,¹ María Esther Funes Curiel,²
Francisco de Paula Funes Curiel,³ Ramiro Gálvez Valdovinos¹

Resumen

Antecedentes: El íleo por lito biliar es una causa infrecuente de obstrucción intestinal mecánica, es una complicación de coledolitiasis, representa menos de 0.5% de los casos de obstrucción intestinal, se observa con mayor frecuencia en adultos mayores. Se origina por la impactación de un lito biliar en el íleo después de su paso a través de una fístula bilioentérica. Su diagnóstico en general se retrasa, pues los síntomas pueden ser intermitentes y los estudios no son concluyentes para diagnosticar la causa de la obstrucción intestinal. El tratamiento es la remoción del cálculo. **Caso clínico:** Masculino de 48 años, con evolución de 72 horas de dolor abdominal cólico en mesogastrio pasando a ser generalizado, con distensión abdominal progresiva, náuseas y vómitos. Exploración: abdomen con gran distensión, sin peristalsis, timpanismo generalizado y dolor abdominal generalizado difuso, laboratoriales normales, la tomografía mostró aumento del diámetro de las asas de yeyuno y de íleon proximal, con engrosamiento de su pared y cambio abrupto de calibre en el íleon. En laparotomía, se detectó cuadro oclusivo intestinal secundario a lito biliar esférico con diámetro de 3 cm, a 120 cm de válvula ileocecal. Postoperatorio sin complicaciones.

Palabras clave: Íleo biliar, obstrucción intestinal.

Summary

Background: *Gallstone ileus* is an infrequent cause of mechanical bowel obstruction, it is an unusual complication of cholelithiasis, occurring in less than 0.5 percent of patients who present with mechanical small bowel obstruction, affecting older adult patients. It is caused by impaction of a gallstone in the ileum after being passed through a biliary-enteric fistula. The diagnosis is often delayed since symptoms may be intermittent and investigations fail to identify the cause of the obstruction. The mainstay of treatment is removal of the obstructing stone. **Case report:** 48-year-old man, with a 72-hour course characterized by: colicky abdominal pain of onset in the mesogastrium that at 24 hours became generalized, accompanied by progressive abdominal distension, nausea and vomiting. Physical: great abdominal distension, without peristalsis, generalized tympanism, on palpation generalized diffuse pain; with normal laboratories; tomography showed an increase in the diameter of the jejunal and proximal ileum loops, with thickening of the wall and abrupt change of gage in the ileum. At laparotomy was found an intestinal occlusive condition, secondary to the presence of a spherical biliary lithium with a diameter of 3 cm, at 120 cm. before ileocecal valve. Postoperative without complications.

Key words: *Gallstone ileus*, bowel obstruction.

¹ Cirujano Gastroenterólogo. División de Cirugía.

² Anestesiólogo. Departamento de Anestesiología.

³ Médico General. Adscrito a la División de Cirugía.

Hospital Ángeles León.

Correspondencia:

Dra. María Esther Funes Curiel

Correo electrónico: tetefc@hotmail.com

Aceptado: 12-01-2017.

Este artículo puede ser consultado en versión completa en <http://www.medigraphic.com/actamedica>

INTRODUCCIÓN

El íleo biliar¹ es una causa poco frecuente de obstrucción intestinal que afecta con mayor frecuencia a adultos mayores, se origina por el impacto de uno o más cálculos biliares en el intestino delgado después de pasar a través de una fístula bilioentérica. El término *íleo biliar* fue descrito por Bartolin en 1654. El sitio más común de impactación de los cálculos es el íleon terminal y la válvula ileocecal; se observan con menor frecuencia en yeyuno. Esta comunicación se realiza al presentarse un paciente relativamente joven en relación con la edad habitual de afectación del íleo biliar.

CASO CLÍNICO

Paciente masculino de 48 años, sin antecedentes de importancia; con evolución de 72 horas caracterizada por dolor abdominal tipo cólico de inicio en mesogastrio que a las 24 horas pasó a ser generalizado, acompañado de distensión abdominal progresiva, náuseas y vómitos frecuentes, así como escalofríos y dificultad para canalizar gases, última evacuación cuatro días previos al inicio de sintomatología. A la exploración: peso 66 kg, talla 1.60. FC: 114 X'. FR: 23 X'. TA: 100/60 mmHg. Temp. 37.5 °C. Paciente consciente, orientado, de constitución media, con facies dolorosa en decúbito lateral con actitud forzada con genuflexión; mucosas moderadamente hidratadas, abdomen con gran distensión, moderado panículo adiposo, sin cicatrices en pared abdominal, a la auscultación silencio abdominal, timpanismo generalizado; a la palpación dolor generalizado difuso que por la distensión no permite valorar signos específicos abdominales; tacto rectal con ámpula vacía y presencia de moco. Resto de exploración normal. Los laboratoriales mostraron como datos positivos únicamente GTP 253 U/L y potasio 3.1 mmol/L; resto normales, incluyendo citometría hemática, glucosa, urea, creatinina, ácido úrico, pruebas de funcionamiento hepático, albúmina, globulina, DHL, amilasa y lipasa, al igual que electrolitos. La tomografía de abdomen reportó: estómago a repleción total, con medio de contraste positivo en su interior, sin alteraciones en su pared; aumento del diámetro de las asas de yeyuno y de íleon proximal, con engrosamiento de la pared y contenido líquido, cambio abrupto de calibre en el íleon donde se origina la arteria iliaca común (Figura 1). Se manejó con líquidos y electrolitos y descompresión de asas intestinales con sonda nasogástrica conectada a succión intermitente con Gomco. Con mejoría, pero sin resolución del cuadro oclusivo. Se realizó laparotomía exploradora, en el transoperatorio se detectó un cuadro oclusivo intestinal secundario a la presencia de un lito biliar esférico con diámetro de 3 cm que obstruía totalmente la luz del íleo, a 120 cm de válvula ileocecal. Se efectuó desimpactación retrógrada del lito y una enterotomía en una zona dilatada, a 20 cm anterior al sitio de obstrucción, con extracción del lito y enterorrafia (Figura 2). El postoperatorio sin complicaciones.

DISCUSIÓN

La incidencia del íleo biliar es de 0.3 a 0.4% de pacientes con coleditis, se observa con mayor frecuencia en adultos mayores de 70 años; ocasiona de 1 a 4% de casos de obstrucción mecánica en pacientes mayores de 65 años; con predilección por el género femenino con relación 4.5:1. En la revisión de Brezean et al.² durante 26 años,

de 9,143 cálculos vesiculares referidos a cirugía, en 27 casos se encontró fístula bilioentérica y de ellos, ocho casos presentaron íleo biliar como complicación.

En relación con su patogenia, se requiere la presencia de fístula bilioentérica, la cual se manifiesta como complicación en 2 a 3% de los pacientes con coleditis con episodios asociados a colecistitis; a su vez, en 1 a 3% de las fístulas bilioentéricas se presenta el íleo biliar, el mecanismo implica: inflamación pericolecística después de colecistitis que permite la formación de adherencias entre la vesícula y el intestino; la necrosis de presión causada por el cálculo contra la pared vesicular causa la erosión y la formación de la fístula.³ La mayoría de las fístulas bilioentéricas son colecistoduodenales (53 a 68%). Existen factores que propician la formación de la fístula como tamaño del cálculo, historia de enfermedad biliar, episodios repetidos de colecistitis aguda, género femenino y edad avanzada. Cuando el cálculo ha pasado al tubo digestivo, su diámetro se incrementa por acúmulo en su superficie de detritus intestinales, llegando generalmente a 3 cm de diámetro impactándose con mayor frecuencia en el íleon distal en 90% de los casos,⁴ (como en el paciente de esta comunicación).

El íleo biliar es una entidad clínica de difícil diagnóstico, por lo que debe tenerse en mente un alto índice de sospecha. Respecto a la sintomatología, ésta puede ser de forma aguda, intermitente o con episodios de dolor crónico. El íleo biliar se manifiesta en adultos mayores, de sexo femenino y con episodios de obstrucción intestinal subaguda.⁵ La impactación transitoria del cálculo produce dolor abdominal y vómito, los cuales se alivian

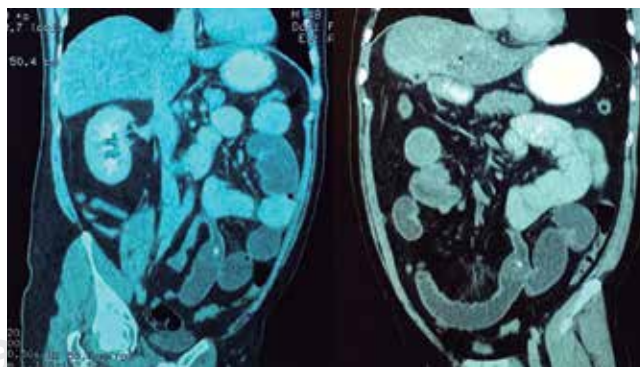
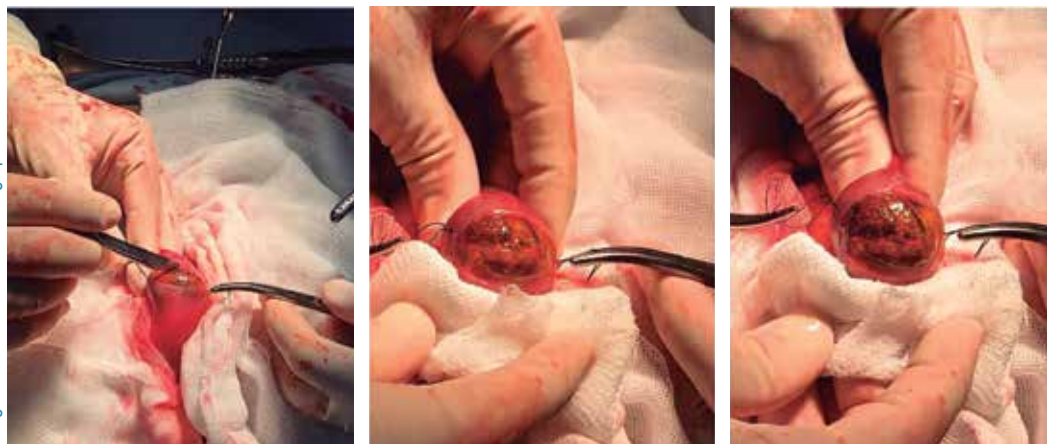

Figura 1. Tomografía abdominal contrastada, vistas abdominales oblicuas derecha e izquierda que muestran: estómago con repleción total, con medio de contraste en su interior, aumento del diámetro de las asas de yeyuno y de íleon proximal, con engrosamiento de la pared y contenido líquido, cambio abrupto de calibre en el íleon donde se origina la arteria iliaca común.

**Figura 2.**

Imágenes de transoperatorio. Oclusión intestinal, secundaria a lito biliar esférico con diámetro de 3 cm localizado a 120 cm de válvula ileocecal. Se realizó desimpactación retrógrada del lito y se efectuó enterolitotomía en una zona dilatada a 20 cm proximal al sitio de obstrucción.

al desimpactarse el cálculo y ocurren de nuevo con el avance distal del cálculo, lo que resulta en síntomas vagos e intermitentes que pueden estar presentes desde varios días antes de la valoración en urgencias. (En el caso que nos ocupa el íleo se instaló en un periodo de 72 horas). A la exploración, es posible que el paciente muestre: fiebre, desequilibrio hidroelectrolítico, distensión y dolor abdominal tipo cólico, con aumento inicial del peristaltismo, el cual desaparece conforme se instala el íleo; menos de 20% de pacientes tiene colecistitis aguda concomitante. Los estudios de laboratorio pueden mostrar leucocitosis y alteraciones hidroelectrolíticas, acidosis y problemas de función renal, dependiendo de la respuesta inflamatoria (en el caso presentado sólo se observó elevación de GTP e hipocaliemia), por lo anterior el diagnóstico suele ser difícil y depende del apoyo de los hallazgos radiológicos.

Como apoyo diagnóstico de íleo biliar, la placa simple de abdomen muestra en 35% de los casos la Triada de Rigler (obstrucción intestinal, aire en vías biliares y observación del cálculo); los dos primeros se encuentran en más de 50% de los casos, mientras que el cálculo se observa en menos de 15% de los pacientes, ya que los cálculos suelen ser radiolúcidos. El ultrasonido abdominal tiene limitaciones debido a la distensión abdominal, siendo la tomografía⁶ el estudio de elección, puesto que puede detectarse neumobilia y el sitio de obstrucción intestinal; el cálculo puede ser visualizado sólo en 78% de las veces. En 50% de casos el diagnóstico se hace durante una laparotomía.

En relación con el tratamiento, la extracción del cálculo es primordial para resolver la obstrucción intestinal,⁷ lo que puede realizarse por vía endoscópica en caso de cálculo impactado en el duodeno (síndrome de Bouveret), por vía quirúrgica abierta o por laparoscopia.⁸ La extracción endoscópica tiene un papel esencial en esta patología porque es menos invasiva y se asocia a menos complicaciones,

siendo preferente en pacientes seleccionados con cálculos de tamaño intermedio. Existe controversia respecto a la resolución de la fístula bilioentérica en combinación con colecistectomía y enterolitotomía en un solo tiempo,⁹ ya que la morbimortalidad se incrementa en 20 a 30%, algunos autores la realizan para prevenir episodios de colecistitis aguda, colangitis e íleo biliar recurrente; sin embargo, otros estudios han demostrado que las complicaciones ocurren hasta en 66% de pacientes con cirugía en un solo tiempo quirúrgico y han sugerido que el procedimiento debe reservarse para pacientes seleccionados. En la mayoría de los casos la enterolitotomía sola resulta ser el tratamiento adecuado, principalmente en pacientes de edad avanzada. Como dato importante de la enterolitotomía, ésta deberá efectuarse proximal (de 10 a 15 cm) al sitio de impactación del cálculo y no sobre el sitio, el lito es desplazado y removido. Debe tenerse en cuenta que la resección intestinal puede requerirse cuando existe perforación, isquemia significativa o cuando un cálculo no puede ser removido. Otro dato importante a tenerse en cuenta es que en 16% de los casos pueden existir cálculos múltiples, por lo que todo el intestino delgado debe ser revisado. En el estudio de Reisner y Cohen¹⁰ (con la mayor serie de casos reportados) indica recurrencia de íleo biliar en 4.7% de los casos, la recidiva se presenta durante los primeros seis meses de la cirugía inicial en 57% de éstos.

CONCLUSIÓN

El íleo biliar es una causa infrecuente de obstrucción intestinal; es provocado por el impacto de un cálculo en el íleon distal después de pasar a través de una fístula bilioentérica. De ser posible, debe aplicarse tratamiento en un solo tiempo quirúrgico (colecistectomía, resolución de la fístula colecistoduodenal y enterolitotomía). Actualmente ambas patologías pueden resolverse por laparoscopia.

REFERENCIAS

1. Ayantunde AA, Agrawal A. *Gallstone ileus*: diagnosis and management. *World J Surg*. 2007; 31: 1292-1297.
2. Brezean I, Aldoescu S, Catrina E, Fetcu N, Marin I, Păcescu E. *Gallstone ileus*: analysis of eight cases and review of the literature. *Chirurgia (Bucur)*. 2010; 105: 355-359.
3. Stagnitti F, Tudisco A, Ceci F, Nicodemi S, Orsini S, Avallone M et al. Biliodigestive fistulae and *gallstone ileus*: diagnostic and therapeutic considerations. Our experience. *G Chir*. 2014; 35: 235-238.
4. Chou JW, Chang HH, Kuan FL, Lai HC, Cheng KS, Peng CY. *Gallstone ileus*: report of two cases and review of the literature. *World J Gastroenterol*. 2007; 13: 821-825.
5. Kirchmayr W, Mühlmann G, Zitt M, Bodner J, Weiss H, Klaus A. *Gallstone ileus*: rare and still controversial. *ANZ J Surg*. 2005; 75: 234-238.
6. Lassandro F, Romano S, Ragozzino A, Rossi G, Valente T, Ferrara I et al. Role of helical CT in diagnosis of *gallstone ileus* and related Conditions. *AJR Am J Roentgenol*. 2005; 185: 1159-1165.
7. Halabi WJ, Kang CY, Ketana N, Lafaro KJ, Nguyen VQ, Stamos MJ et al. Surgery for *gallstone ileus*: a nationwide comparison of trends and outcomes. *Ann Surg*. 2014; 259: 329-335.
8. Behrens C, Amson B. Laparoscopic management of multiple *gallstone ileus*. *Surg Laparosc Endosc Percutan Tech*. 2010; 20: e64-65.
9. Zuegel N, Hehl A, Lindemann F, Witte J. Advantages of one-stage repair in case of *gallstone ileus*. *Hepatogastroenterology*. 1997; 44: 59-62.
10. Reisner RM, Cohen JR. *Gallstone ileus*: a review of 1,001 reported cases. *Am Surg*. 1994; 60: 441-446.