



Hemorragia retroperitoneal espontánea

Georgina Cornelio Rodríguez,¹ Heli Palafox Campa,² Alejandra Portillo Romero,³ Elba Villena López,³ José Luis Ramírez Arias,⁴ Óscar Quiroz Castro,⁵ Emanuel De Icaza Murua⁶

Paciente masculino de 42 años que inicia padecimiento cuatro horas previo a su ingreso al servicio de urgencias, presentando dolor abdominal de inicio súbito, tipo cólico, localizado en hipocondrio y flanco izquierdo. A la exploración física paciente con palidez de tegumentos, abdomen semigloboso, doloroso a la palpación superficial en hipocondrio y fosa iliaca izquierda que se acompaña de diaforesis, escalofríos, signos vitales con FC 115 lpm, TA 90/60 mmHg, FR 26 rpm. Se decide realizar una biometría hemática que reporta: hemoglobina 9.2 g/dL, hematocrito 50.1%, leucocitos 9.4 μ L.

Con base en los hallazgos se decide realizar tomografía de abdomen en fase simple y contrastada con cortes axiales y reconstrucciones multiplanares, en la que se observa una zona hipodensa que se localiza en hipocondrio y flanco izquierdo, retroperitoneal, la cual muestra un coeficiente de atenuación 52UH y solución de continuidad cortical en el riñón izquierdo (*Figuras 1A y 1B*), por lo que se decide realizar laparotomía exploradora

que identifica presencia de hemorragia retroperitoneal, aproximadamente de 900 cm³ y dependiente del riñón izquierdo, convirtiendo el procedimiento en nefrectomía radical izquierda (*Figura 2*).

HEMORRAGIA RETROPERITONEAL ESPONTÁNEA

El síndrome de Wunderlich, hemorragia retroperitoneal espontánea o renal no traumática (HRE), fue descrito por primera ocasión por Ballonius en 1616;¹ sin embargo, Wunderlich realizó en 1856 la primera descripción clínica de "apoplejía espontánea de la cápsula renal".²

La presentación no es frecuente y representa una patología de urgencia potencialmente letal.¹ La incidencia es similar entre hombres (55%) y mujeres (45%), con un promedio de edad de 46 años.³ La etiología es variada, más de 50% de los casos corresponde a alguna patología tumoral y el adenocarcinoma es la causa más frecuente, seguido del angiomiolipoma. Otras causas pueden ser la hidronefrosis, discrasias sanguíneas, tratamiento con anticoagulantes, enfermedades sistémicas o ruptura de quistes renales.^{3,4} La literatura describe aproximadamente 450 casos de HRE desde 1933 hasta 2000, con datos variables de la incidencia y la mortalidad asociada.³

Las manifestaciones clínicas pueden variar únicamente entre 20 y 30% de los casos, presenta la tríada de Lenk que consiste en dolor lumbar intenso de inicio súbito, shock hipovolémico y masa en el flanco.^{3,5} A su vez existen otras formas de presentación más insidiosas y progresivas como consecuencia de un sangrado lento o de escasa cuantía.^{6,7} La biometría hemática generalmente presenta una disminución del recuento de glóbulos rojos, hemoglobina y hematocrito en grado variable.⁸

La tomografía computarizada es el método de imagen diagnóstica por elección, no sólo para el diagnóstico inicial, sino también para el seguimiento de aquellos pacientes sin diagnóstico inicial en quienes se sospeche una lesión orgánica pequeña.⁶ Detecta 100% de los casos y determina su etiología en 92% de ellos.³

Sin embargo, existen otras técnicas de imagen que orientan al diagnóstico como el ultrasonido y la resonancia

¹ Médico Residente de Imagenología Diagnóstica y Terapéutica, Facultad de Medicina, UNAM.

² Médico Residente del Curso de Alta Especialidad PET-CT, Facultad de Medicina, UNAM.

³ Médico Residente de Medicina Interna, Facultad Mexicana de Medicina, Universidad La Salle.

⁴ Director Médico. Jefe de Radiología, Grupo Ángeles.

⁵ Jefe del Departamento de Radiología e Imagen y Profesor Titular del Curso Imagenología Diagnóstica y Terapéutica, Facultad de Medicina, UNAM.

⁶ Médico Interno de Pregrado, Universidad Anáhuac, Querétaro.

Hospital Ángeles Pedregal.

Correspondencia:

Georgina Cornelio Rodríguez

Correo electrónico: gcornelio88@gmail.com

Aceptado: 27-10-2017.

Este artículo puede ser consultado en versión completa en <http://www.medigraphic.com/actamedica>

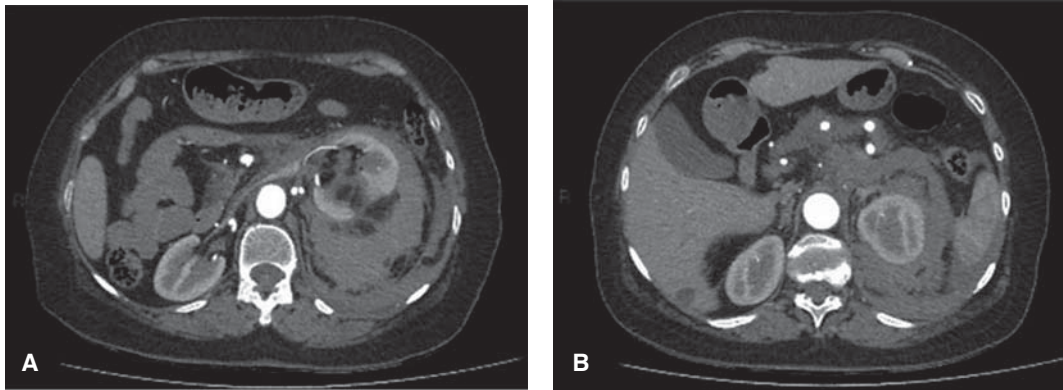


Figura 1.

Tomografía contrastada en fase arterial, corte axial que identifica una zona hipodensa retroperitoneal, mostrando solución de continuidad cortical renal izquierda.

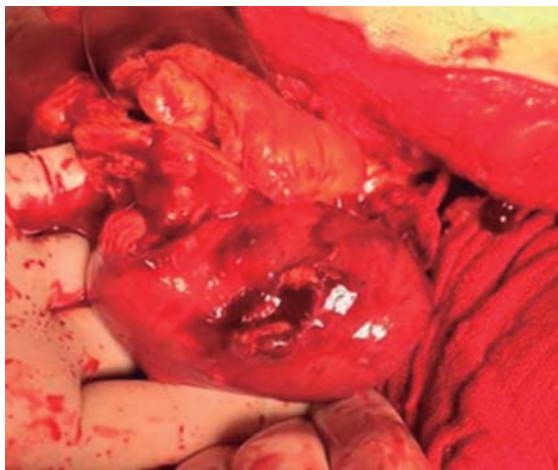


Figura 2. Transoperatorio en el que se observa el riñón izquierdo con solución de continuidad y hemorragia retroperitoneal.

magnética. El ultrasonido puede determinar la presencia del hematoma o la causa probable del sangrado.⁸ La resonancia magnética únicamente es útil para diferenciar un tumor de un hematoma circundante en los periodos agudos, en los cuales el sangrado presenta altos valores de atenuación.³

El manejo debe comenzar por una evaluación del estado hemodinámico del paciente y en caso de desestabilización que no pueda compensarse por otros métodos, se indica la cirugía urgente.⁸ El manejo va desde una actitud

conservadora, nefrectomía parcial o tumorectomía hasta la nefrectomía radical, dependiendo de las condiciones anatomoclínicas de cada caso.⁶ También se han explorado manejos por vía laparoscópica; sin embargo, no se consideran de elección para este tipo de etiología.³

REFERENCIAS

1. Medda M, Picozzi SC, Bozzini G, Carmignani L. Wunderlich's syndrome and hemorrhagic shock. *J Emerg Trauma Shock*. 2009; 2 (3): 203-205.
2. Sales R, Villa V, Caballé J, Mas A, Valencoso O, Ballús L et al. Síndrome de Wunderlich. Hemorragia renal espontánea. *Cir Esp*. 2000; 68 (5): 493-495.
3. Estrada-Villarraga JC, Duarte-Niño CA. Síndrome de Wunderlich, una causa de abdomen agudo infrecuente. *Urol Colomb*. 2010; 19 (2): 53-57.
4. Gimeno-Argente V, Bosquet-Sanz M, Ramírez-Backhaus M, Trassierra-Villa M, Arlandis-Guzmán S, Jiménez-Cruz JF. Hemorragia retroperitoneal espontánea: nuestra experiencia en los últimos 10 años. *Actas Urol Esp*. 2007; 31 (5): 521-527.
5. Andrade-Platas JD, Viveros-Elías JM, Rojas-Buendía L, Fernández-Carreño AJ, Morales-Montor JG, Pacheco-Gahbler C et al. Síndrome de Wunderlich. Hematoma perirrenal espontáneo. *Rev Mex Urol*. 2005; 65 (5): 357-362.
6. Rey-Rey J, López-García S, Domínguez-Freire F, Alonso-Rodrigo A, Rodríguez-Iglesias B, Ojea-Calvo A. Síndrome de Wunderlich: importancia del diagnóstico por imagen. *Actas Urol Esp*. 2009; 33 (8): 917-919.
7. Tordera P, Salvador G, Montaner MJ, Cervera JJ, Micó L, Calabuir JR. Síndrome de Wunderlich como primera manifestación de angiomiolipomatosis renal bilateral. *An Med Interna*. 2004; 21 (9): 42-43.
8. Pinilla R, López S, Quintana JC, Al-Ezzi Al-Malahi A. Síndrome de Wunderlich: presentación de un caso y revisión de la bibliografía. *Rev Colomb Cir*. 2009; 24 (1): 56-61.