



Concordancia entre artroscopia e imagen por resonancia magnética nuclear de hombro de 3 teslas en pacientes deportistas con lesión superior del labrum glenoideo de anterior a posterior (SLAP)

Alfredo Javier González Gutiérrez,¹ René Ochoa Cázares²

Resumen

Objetivo: Identificar la concordancia entre artroscopia e imagen por resonancia magnética nuclear de hombro de 3 teslas en pacientes deportistas con lesión superior del labrum glenoideo de anterior a posterior (SLAP, por sus siglas en inglés). **Material y métodos:** Estudio analítico, transversal y retrospectivo. Muestra por conveniencia de pacientes deportistas con lesión de SLAP, a quienes se les realizó artroscopia de hombro. Se evaluó, a través de fórmulas estadísticas, sensibilidad, especificidad, valor predictivo positivo y negativo de las siguientes variables: presencia de desgarro labral, sinovitis, extensión del desgarro labral, localización, presencia de subluxación del bíceps y presencia de lesiones asociadas. **Resultados:** Se estudiaron 20 pacientes, con edad promedio de 46.1 años; 80% del género masculino. La variante de lesión de SLAP predominante fue la tipo IV en un 50% de los casos. La sensibilidad de la RMN para desgarro del bíceps fue 71.42%, la especificidad para subluxación del bíceps del 100%, con un valor predictivo positivo del 100% para presencia de desgarro glenolabral, sinovitis, subluxación del bíceps y presencia de lesiones asociadas. **Conclusiones:** En nuestro estudio, la concordancia de la resonancia magnética fue baja respecto a la artroscopia para el diagnóstico de lesiones del labrum glenoideo.

Palabras clave: Artroscopia, hombro, resonancia magnética, lesión SLAP, deportista.

Summary

Objective: Identify the concordance between arthroscopy and 3 teslas magnetic resonance imaging of the shoulder in sports patients with SLAP lesion. **Material and methods:** An analytic, transversal, retrospective study has been done. Sports patients collected by convenience with SLAP lesion to who were done shoulder arthroscopy. Sensibility, specificity, positive and negative predictive value had been evaluated by statistical formulas of the following variables: labral tear presence, synovitis, labral tear extension, localization, biceps subluxation and presence of associated lesions. **Results:** 20 patients were studied, with an average of 46.1 years old; male gender in 80%. SLAP lesion predominant was type IV in 50% of the cases. The MRI sensibility for biceps tears was about 71.42%, specificity for biceps subluxation of 100%, with a positive predictive value of 100% for glenolabral tear, synovitis, biceps subluxation and associated lesions. **Conclusions:** In our study the concordance between magnetic resonance imaging was lower than arthroscopy for diagnosing glenoid labrum lesions.

Key words: Arthroscopy, shoulder, magnetic resonance, SLAP lesion, athletes.

¹ Alumno en Artroscopia y Reconstrucción Articular.

² Titular del curso de Alta Especialidad en Artroscopia y Reconstrucción Articular.

Hospital Ángeles Pedregal, Facultad Mexicana de Medicina, Universidad La Salle.

Correspondencia:

Alfredo Javier González Gutiérrez

Correo electrónico: gonzalezbones21@gmail.com

Aceptado: 21-08-2017.

Este artículo puede ser consultado en versión completa en <http://www.medigraphic.com/actamedica>

INTRODUCCIÓN

Una lesión superior del labrum glenoideo de anterior a posterior (SLAP, por sus siglas en inglés), según Hamid,¹ es el desprendimiento de la parte superior del rodete glenoideo (labrum superior) que abarca las zonas anterior y posterior. Puede estar acompañada de afectación del tendón de la cabeza larga del bíceps braquial en su inserción en el tubérculo supraglenoideo.

La incidencia de lesiones de SLAP sintomáticas es de 6%, según Drakos,² predominando en la cuarta década de la vida. Zhang³ ha reportado hasta 105% de aumento en las reparaciones de SLAP, predominando en el género masculino con 75% de las cirugías y no necesariamente con deportistas lanzadores.

El 40-60% del tendón de la porción larga del bíceps se inserta en el tubérculo supraglenoideo 5 mm medial al reborde glenoideo superior; el resto se une directamente al rodete glenoideo en su parte superior. El tendón del bíceps es una estructura intraarticular, pero extrasinovial en relación con la articulación glenohumeral. El complejo rodete glenoideo superior polea bicipital sirve como segunda línea para restringir la translación anterior en movimientos de abducción y rotación externa.

Típicamente, la lesión se produce en pacientes que llevan a cabo actividades repetitivas de la extremidad superior sobre la cabeza, sobre todo deportistas lanzadores, aunque también puede originarse tras un traumatismo. Se han descrito diversos mecanismos en la patogenia de los desgarros del rodete glenoideo, entre los que se incluyen: 1. Tracción directa sobre el tendón de la porción larga del bíceps; 2. Pinzamiento interno; 3. Despegamiento como resultado de microtrauma repetitivo al realizar movimientos por arriba de la cabeza.² Burkhart⁴ comprobó que, al realizar abducción y rotación externa del hombro durante el lanzamiento, hay cambios en la dirección del tendón del bíceps largo que provocan fuerzas torsionales sobre el complejo labrobicipital, siendo el inicio del fenómeno de *peel back* o despellejamiento. Una vez que el complejo labro-bicipital falla, el labrum posterior y superior inicia rotación medial sobre la porción superior de la glenoides, exponiendo el reborde glenoideo.

Se han descrito pruebas de provocación para detectar los desgarros SLAP y la patología del bíceps: ninguna tiene suficiente precisión como para confirmar el diagnóstico. La infiltración con fines diagnósticos de un anestésico local con o sin corticosteroide en la articulación glenohumeral o en la corredera bicipital puede ayudar a confirmar el diagnóstico.

El rendimiento diagnóstico global mejora si se incluyen dos pruebas sensibles (compresión activa y aprensión) y una específica (prueba de Speed). La prueba de Speed consiste en elevar la extremidad afectada hasta 90°, en supinación máxima y con el codo extendido. El paciente

pone resistencia al intento de empuje hacia abajo sobre la extremidad. Es positiva si aparece dolor anterior en hombro o en articulación glenohumeral.

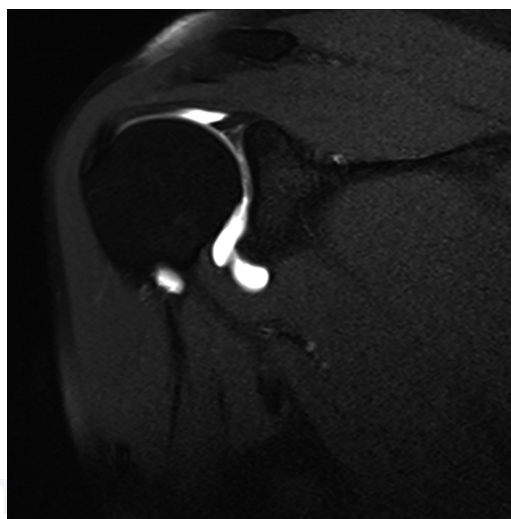
Las radiografías simples de hombro son adecuadas para los pacientes que presentan dolor y tienen antecedentes de traumatismo, luxación, dolor nocturno o dolor crónico. La serie estándar para el estudio del hombro incluye la proyección anteroposterior verdadera en el plano escapular, la proyección anteroposterior, proyección axilar y proyección escapular en Y.¹ La ecografía puede ser útil para la valoración dinámica del tendón del bíceps.

La RM sin contraste tiene escasa sensibilidad para detectar lesiones SLAP; es preferible la RM con contraste para identificar los hallazgos, siendo esencial la correlación con la clínica y la exploración física.¹ La precisión diagnóstica puede mejorar añadiendo contraste intraarticular o colocando el brazo en abducción y rotación externa.

Sheridan⁵ comparó la eficacia entre la resonancia magnética simple y la artroresonancia y reportó que los resultados se inclinan por la segunda, incrementando la sensibilidad de 36 a 80% y la especificidad de 69 a 82% (Figura 1).

Objetivo

Identificar la concordancia entre artroscopia e imagen por resonancia magnética nuclear de hombro de 3 teslas en pacientes deportistas con lesión de SLAP.



Tomado de: Serrano BS y cols. Hallazgos en artro-RMN de lesión SLAP como causa de inestabilidad glenohumeral. SERAM, 2010.

Figura 1: Resonancia magnética de hombro con contraste donde se aprecia ruptura en asa de cubo de labrum superior, sin compromiso del tendón del bíceps. Lesión SLAP tipo III.

MATERIAL Y MÉTODOS

Se trata de un estudio analítico, transversal y retrospectivo. Dada la prevalencia de la lesión, se llevó a cabo una muestra por conveniencia de 20 pacientes con el siguiente criterio de inclusión: deportistas con diagnóstico de lesión de SLAP por imagen de resonancia magnética nuclear de hombro de 3 teslas que aceptaran entrar en el estudio, previo consentimiento informado; a éstos se les realizó artroscopia diagnóstico-terapéutica de hombro. Se excluyeron aquéllos que previamente hayan sido tratados en forma artroscópica o en cirugía convencional de hombro, aquéllos con antecedentes de fractura, patologías infecciosas, metabólicas u oncológicas en hombro y aquéllos que no aceptaran entrar en el estudio. El trabajo fue realizado en el Servicio de Artroscopia y Reconstrucción Articular del Hospital Ángeles Pedregal, de enero de 2015 a abril de 2017. En este periodo se evaluó, a través de fórmulas estadísticas, sensibilidad, especificidad y valor predictivo positivo y negativo de las siguientes variables: presencia de desgarro labral, sinovitis, extensión del desgarro labral, localización, presencia de subluxación del bíceps y presencia de lesiones asociadas.

RESULTADOS

Se incluyó un total de 20 resonancias magnéticas nucleares de hombro de 3 teslas de 20 pacientes sometidos a artroscopia de hombro por lesión de SLAP, encontrando una mayor cantidad de casos verdaderos positivos al momento de evaluar presencia de datos con inflamación de

tejido sinovial y presencia de lesiones asociadas. Sólo en 10 casos previos a la artroscopia se reportó lesión del labrum glenoideo; sin embargo, no se identificó en todos ellos la extensión y localización del mismo.

El promedio de edad fue de 46.1 años (17-68) en la población estudiada. Predominó el género masculino, con 80% de los casos (16 pacientes). El lado más afectado fue el izquierdo, con el 65% (n = 13).

La población de estudio se centró en pacientes deportistas, los cuales son más propensos a sufrir una lesión de SLAP, encontrando que seis pacientes (30%) refirieron realizar ejercicios de fortalecimiento en gimnasio, siguiéndole en frecuencia los tenistas con el 20% (n = 4) de los casos.

El tiempo de evolución es un factor pronóstico tanto para la recuperación de la lesión como para la presencia de complicaciones o aparición de comorbilidades, encontrando que un 60% (n = 12) acudió para su atención en la etapa aguda (menor de tres meses desde la lesión), presentando, por lo tanto, menor tasa de complicaciones y mejores resultados funcionales.

El mecanismo de lesión se relaciona de forma importante con el tipo de lesión del complejo bíceps-labral que se presenta, encontrando que un 45% de los casos (n = 9) se debe a un mecanismo de *peel back* (despellejamiento), 30% (n = 6) por compresión (cuando los pacientes refieren contusión directa sobre el hombro lesionado) y un 25% (n = 5) por mecanismo de tracción y cuadro clínico de inestabilidad del hombro.

La variante de lesión de SLAP mayormente encontrada en la muestra fue la tipo IV (n = 10) en 50%, la cual re-

Tabla 1: Clasificación de los desgarros anteroposteriores del reborde superior del rodete glenoideo.

Tipo	Descripción
I	Desfleado degenerativo
II	Inserción bicipital inestable separada de la cavidad glenoidea subyacente
	IIa: anterosuperior
	IIb: posterosuperior
	IIc: combinada anterior y posterior
III	Desgarro en asa de cubo, inserción bicipital intacta
IV	Desgarro en asa de cubo, inserción bicipital inestable
V	Tipo II+ extensión anteroinferior (lesión de Bankart)
VI	Tipo II+ colgajo inestable
VII	Tipo II+ extensión al ligamento glenohumeral medio
VIII	Tipo II+ extensión posterior
IX	Circunferencial
X	Tipo II+ extensión posteroinferior (lesión de Bankart inversa)

Tomado de: Hamid N. Estudios de imagen de hombro y codo. Comprehensive Orthopaedic Review 2. *American Academy of Orthopaedic Surgeons*. 2014; 77: 943-945.

quiere manejo quirúrgico en 100% de los casos; en menor frecuencia se encontró la lesión tipo II en un 20% ($n = 4$). En este estudio, al 100% de los pacientes se le realizó plastia del labrum glenoideo; las tipo I se observaron en 12.5% de los casos, los cuales se trataron mediante debridación y termoplastia; finalmente, sólo se encontró un 6.25% de casos de SLAP tipo III.

Análisis estadístico de la concordancia

En 100% de los pacientes en quienes por resonancia magnética no se encontró subluxación del bíceps, también se pudo confirmar esta ausencia de lesión a través de la artroscopia, lo cual demuestra la utilidad de la resonancia magnética en estos casos.

La mayor concordancia fue en los casos de inflamación sinovial y presencia de lesiones asociadas, dentro de ellas, la presencia de cierto grado de lesión del manguito rotador, artrosis acromioclavicular, lesión de ligamento glenohumeral medio, lesiones de Hill Sachs y de Bankart.

La menor concordancia se da al momento de detectar la presencia del desgarro labral (0.5), y con ello su localización

(0.4) y extensión (0.4) al momento del diagnóstico, lo que puede subestimar la lesión, retrasando el tratamiento si no se realiza el procedimiento artroscópico guiado por la sospecha clínica (*Tabla 2*).

La mayor sensibilidad de la resonancia magnética de 3 teslas en el estudio la alcanzó la presencia de sinovitis y lesiones asociadas en 100% de los casos; en cuanto al complejo labro-bicipital, la presencia de desgarro del bíceps se demostró en un 71.42% de los casos; la mayor especificidad se presentó en subluxación del bíceps en un 100%, con un valor predictivo positivo alto (100%) en los casos de desgarro labral, sinovitis, subluxación del bíceps y presencia de lesiones asociadas. La subluxación del bíceps fue la de mayor valor predictivo negativo, correspondiendo a 55.55% (*Tabla 3*).

DISCUSIÓN

Los estudios por imágenes pueden aportar datos para el diagnóstico de esta patología; sin embargo, la radiología simple fue negativa en todos los pacientes evaluados. La capacidad de la RM para detectar lesiones del labrum

Tabla 2: Concordancia entre imagen por resonancia magnética nuclear de hombro de 3 Teslas y artroscopia en pacientes deportistas con lesión de SLAP.

Resultados	Desgarro labral %	Sinovitis %	Extensión del desgarro %	Localización %	Subluxación del bíceps %	Desgarro del bíceps %	Presencia de lesiones asociadas %
Verdadero-positivo	10.00	20.00	9.00	9.00	2.00	10.00	20.00
Falso-positivo	00.00	0.00	1.00	1.00	0.00	3.00	0.00
Falso-negativo	10.00	0.00	10.00	10.00	8.00	4.00	0.00
Verdadero-negativo	0.00	0.00	0.00	0.00	10.00	3.00	0.00
Concordancia (VP+ VN/total)	0.50	1.00	0.45	0.45	0.60	0.65	1.00

Tabla 3: Comparación entre imagen por resonancia magnética nuclear de hombro de 3 Teslas y artroscopia en pacientes deportistas con lesión de SLAP.

Parámetro	Desgarro labral %	Sinovitis %	Extensión del desgarro %	Localización %	Subluxación del bíceps %	Desgarro del bíceps %	Presencia de lesiones asociadas %
Sensibilidad	50	100	47.36	47.36	20.00	71.42	100
Especificidad	0	0	0.00	0.00	100.00	50.00	0
Valor predictivo positivo	100	100	90.00	90.00	100.00	76.92	100
Valor predictivo negativo	0	0	0.00	0.00	55.55	42.85	0
Parámetros diagnósticos.							

superior no ha sido claramente definida en la literatura, pero en aquellas lesiones inestables como son las de tipo II o III parece tener una especificidad cercana al 80%, como los casos corroborados artroscópicamente en este estudio (Figuras 2 y 3).

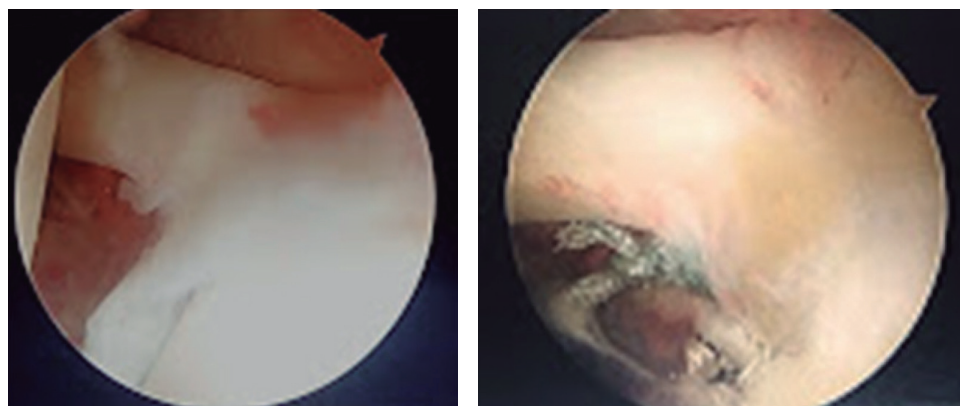
Si bien en nuestro estudio no hemos utilizado RM con contraste, en 10 de los 20 pacientes la RM fue de utilidad en otros estudios para sospechar la presencia de lesión de SLAP, menor a la relación reportada por Ayerza y cols.,⁶ quienes refieren su utilidad en siete de nueve pacientes. En ellos se demostró por artroscopia una morfología atípica del labrum, compatible con una ruptura del mismo. Esto nos permitió asegurar que el procedimiento artroscópico estaba indicado con mayor seguridad y mayor comprensión del padecimiento por el paciente.

En otro estudio de Snyder y cols.,⁷ de 140 lesiones de SLAP, el mecanismo de compresión por lesión traumática del hombro fue el más observado en 31% de los pacientes, cercano al 30% de nuestro estudio. Sin embargo, nosotros encontramos que el mecanismo de lesión más presentado fue el de *peel back* en un 50% de los casos. El comienzo insidioso de esta patología está relacionado con deportes de lanzamiento, estando en discusión el mecanismo de producción. Se reporta que las teorías más aceptadas comprenden: la posición inicial del lanzamiento con

abducción y rotación externa máxima, y la posición de desaceleración al final del lanzamiento; la primera produce fuerzas de tracción mediante la torsión sobre el eje de inserción del bíceps, mientras que la segunda produce tracción mediante la fuerza que ejerce el bíceps para frenar el brazo.

En un trabajo recientemente presentado en el Congreso de la Academia Americana de Ortopedia, Kuhn y cols.⁸ comparan, en un estudio biomecánico realizado en cadáveres, la reproducción de la lesión de SLAP en estas dos posiciones, llegando a la conclusión de que la posición inicial de lanzamiento es el mecanismo más frecuente de producción, atribuyendo a la torsión de las fibras como la causa principal de ruptura.

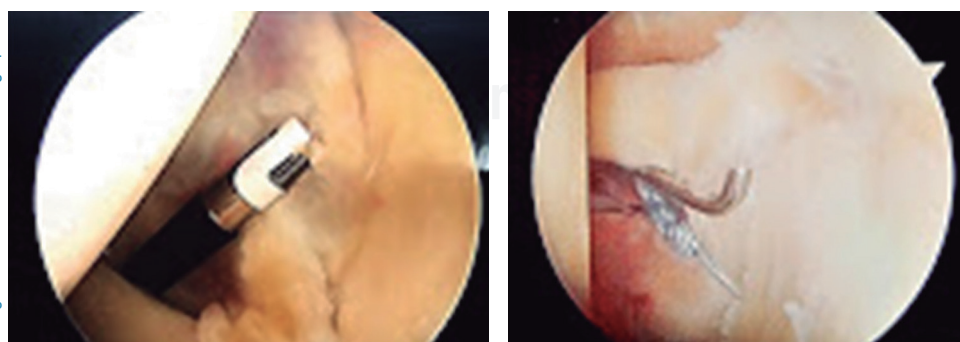
En el estudio de Kaplan y cols.,⁹ se demostró que la presencia de líquido alrededor de la cabeza larga del bíceps es anormal sólo si éste se encuentra completamente alrededor del tendón, en ausencia de derrame articular. Si no se pone atención a esto, podría resultar en un falso positivo de presencia de tendinitis. De hecho, considerando que la ruptura completa del tendón del bíceps no sólo ocurre en la parte extraarticular en el surco del bíceps, sino también en la intraarticular, Tuckman¹⁰ señala que es importante poner atención a la RM para no pasar por alto la ruptura intraarticular.



Fuente: Archivo personal de casos.

Figura 2:

Reparación vía artroscópica de lesión de SLAP tipo II.



Fuente: Archivo personal de casos.

Figura 3:

Reparación vía artroscópica de una lesión de SLAP tipo III.

Para Boden y cols.¹¹ la luxación del tendón del bicipital puede ser detectada fácilmente con RM, pero normalmente se acompaña de la ruptura del tendón subescapular y del ligamento coracohumeral. Por lo tanto, si sospechamos la ruptura de estos tendones y ligamentos, la resonancia magnética dinámica con rotación externa resulta más útil.

Detectar lesiones de SLAP es difícil con la resonancia convencional. Monu,¹² en su estudio, logró apoyar el diagnóstico mediante proyecciones coronales oblicuas y con posición en rotación externa. El diagnóstico posterior con artroscopia en su estudio demostró una sensibilidad del 66%, especificidad del 77%, valor predictivo positivo del 24% y valor predictivo negativo del 95% para la resonancia. Por lo anterior, la resonancia magnética nuclear de hombro no puede ser considerada una prueba diagnóstica básica; sin embargo, es útil para excluir la lesión de SLAP en el diagnóstico diferencial debido a su alto valor predictivo negativo.

La artroresonancia tiene una alta sensibilidad y especificidad mayor que la RMN no contrastada para detectar una lesión de SLAP, pero no permite diferenciar entre una lesión completa o parcial de la inserción labro-bicipital, por lo que Hodler¹³ sugiere que la tracción de la extremidad durante el procedimiento permite mejorar la diferenciación. Jee y cols.¹⁴ reportaron sensibilidad del 92% y especificidad del 82% con artro-RMN comparado con la artroscopia.

Defectos labrales, desgarros y desprendimientos pueden ser diagnosticados más rápidamente con la infiltración de contraste. Cvitanic,¹⁵ en una artro-RMN axial en la posición de ABER, logró la mayor sensibilidad y especificidad en la detección de patologías labrales.

CONCLUSIONES

En nuestro estudio, la resonancia magnética fue inferior a la artroscopia para detectar lesiones del labrum glenoideo. Es importante enfatizar que la principal diferencia entre IRM y la artroscopia radica en que la segunda brinda, de manera adicional a la comprobación de la impresión diagnóstica, la posibilidad de efectuar una maniobra terapéutica, y por ser un procedimiento invasivo, la artroscopia no constituye una prueba de detección o de cribado: es una forma de tratamiento.

REFERENCIAS

1. Hamid N. Estudios de imagen de hombro y codo. *Comprehensive Orthopaedic Review* 2. *American Academy of Orthopaedic Surgeons*. 2014; 77: 943-945.
2. Drakos MC, Rudzki JR, Allen AA, Potter HG, Altchek DW. Internal impingement of the shoulder in the overhead athlete. *J Bone Joint Surg Am*. 2009; 91 (11): 2719-2728.
3. Zhang AL, Kreulen C, Ngo SS, Hame SL, Wang JC, Gamradt SC. Demographic trend in arthroscopic SLAP Repair in the United States. *Am J Sports Med*. 2012; 40 (5): 1144-1147.
4. Burkhart SS, Morgan CD. The peel-back mechanism: its role in producing and extending posterior type II SLAP lesions and its effect on SLAP repair rehabilitation. *Arthroscopy*. 1998; 14 (6): 637-640.
5. Sheridan K, Kreulen C, Kim S, Mak W, Lewis K, Marder R. Accuracy of magnetic resonance imaging to diagnose superior labrum anterior-posterior tears. *Knee Surg Sports Traumatol Arthrosc*. 2014; 23 (9): 2645-2650.
6. Ayerza M, Ayerza I, Musculo L. Lesión del labrum superior del hombro (SLAP). *Consideraciones clínicas y terapéuticas*. Asociación Argentina de Artroscopia, 2000; 7 (1): 4-10.
7. Snyder SJ, Banas MP, Karzel RP. An analysis of 140 injuries to the superior glenoid labrum. *J Shoulder Elbow Surg*. 1995; 4 (4): 243-248.
8. Kuhn JE, Lindholm SR, Huston L, Soslowky LJ, Blasler RB. Failure of the biceps-superior labral complex in the throwing athlete: a cadaveric biomechanical investigation comparing the positions of late-coking and early deceleration. *Arthroscopy*. 2003; 19 (4): 373-379.
9. Kaplan PA, Bryans KC, Davick JP, Otte M, Stinson WW, Dussault RG. MR imaging of the normal shoulder: variants and pitfalls. *Radiology*. 1992; 184 (2): 519-524.
10. Tuckman GA. Abnormalities of the long head of the biceps tendon of the shoulder: MR imaging findings. *AJR Am J Roentgenol*. 1994; 163 (5): 1183-1188.
11. Boden BP, Hankd GA, Chesnick RM. Diagnosis of biceps tendon dislocation by kinematic magnetic resonance imaging. *Am J Orthop (Belle Mead NJ)*. 1996; 25 (10): 709-711.
12. Monu JU, Pope TL Jr, Chabon SJ, Vanarthos WJ. MR diagnosis of superior labral anterior posterior (SLAP) injuries of the glenoid labrum: value of routine imaging without intraarticular injection of contrast material. *American Journal of Roentgenol*. 1994; 163: 1425-1429.
13. Hodler J, Kursunoglu-Brahme S, Snyder SJ, Cervilla V, Karzel RP, Schweitzer ME et al. Rotator cuff disease: assesment with MR arthrography versus standard MR imaging in 36 patients with Arthroscopic confirmation. *Radiology*. 1992; 182: 431-436.
14. Jee WH, McCauley TR, Katz LD, Matheny JM, Ruwe PA, Daigneault JP. Superior labral anterior posterior (SLAP) lesions of the glenoid labrum: reliability and accuracy of MR arthrography for diagnosis. *Radiology*. 2001; 2018 (1): 127-132.
15. Cvitanic O, Tirman PF, Feller JF, Bost FW, Minter J, Carroll KW. Using abduction and external rotation of the shoulder to increase the sensitivity of MR arthrography in revealing tears of the anterior glenoid labrum. *AJR Am J Roentgenol*. 1997; 169 (3): 837-844.