



Mielopatía cervical por canal estrecho, ocasionada por hipertrofia del ligamento amarillo de C2 a C7

Cervical myelopathy due to narrow spinal channel caused by flavum ligament hypertrophy from C2 to C7

José Luis Alcocer Maldonado,¹ Luis Gerardo Domínguez Carrillo²

Resumen

Introducción: La hipertrofia del ligamento amarillo puede causar el estrechamiento del canal espinal y la compresión de elementos neurales ocasionando síntomas clínicos de radiculopatía y/o mielopatía, principalmente en pacientes con espondiloartrosis y degeneración discal y facetaria. **Caso clínico:** Femenino de 63 años quien ocho meses atrás sufrió caída de su altura, colisionando el suelo con el mentón, presentando de inmediato cuadriplejía con nivel sensitivo y motor C5 derecha y C6 izquierda, con pérdida de control de esfínteres, efectuando diagnóstico de mielopatía por hipertrofia del ligamento amarillo de C2 a C7. Se efectuó cirugía ocho meses después de la lesión, logrando excelente evolución motora y sensitiva. **Conclusiones:** La hipertrofia del ligamento amarillo está relacionado directamente con degeneración discal, disminución del espacio intervertebral y degeneración facetaria, causando canal espinal estrecho, especialmente en la extensión de columna cervical con predominio en mujeres mayores de 60 años, anotando que la presencia de mielopatía originada por la hipertrofia de dicho ligamento resulta extraordinaria.

Palabras clave: Hipertrofia del ligamento amarillo, canal estrecho, mielopatía cervical.

Summary

Introduction: Flavum ligament hypertrophy can cause the narrowing of the spinal canal and the compression of neural elements causing clinical symptoms of radiculopathy and/or myelopathy, mainly in patients with spondylo-arthrosis, disc disease and articular facet degeneration. **Clinical report:** A 63-year-old female who eight months ago suffered a fall, colliding her chin on the floor, presenting immediately quadriplegia with sensory level and right C5 motor and left C6 and sphincter control lost, diagnosing myelopathy by hypertrophy of the flavum ligament from C2 to C7. Surgery was performed eight months after the injury, achieving excellent motor and sensory evolution. **Conclusions:** Flavum ligament hypertrophy and thickening is directly related to disc degeneration, decreased intervertebral space and facetary degeneration, causing a spinal narrow channel, especially in the extension of the cervical spine, predominantly in women over 60 years of age. Presence of myelopathy caused by the hypertrophy of flavum ligament is extraordinary.

Keywords: Flavum ligament hypertrophy, narrow channel, cervical myelopathy.

INTRODUCCIÓN

El ligamento amarillo (LA) está conformado por fibras elásticas que conectan las láminas de las vértebras adyacentes de C2 a S1, sus fibras están constituidas principalmente por elastina y fibrilina, lo que le proporciona su característico color amarillo. Su engrosamiento puede causar el estrechamiento del canal espinal y la compresión de elementos neurales ocasionando síntomas clínicos de radiculopatía

y/o mielopatía,¹ presentándose con más frecuencia a nivel lumbar, siguiéndole la región cervical.² Al respecto, en 1913, Elsberg³ describió al agrandamiento del LA como una posible causa de estenosis espinal, pero el mecanismo por el cual presenta engrosamiento aún permanece en controversia, evocándose la hipertrofia, calcificación, osificación, inflamación y estiramiento excesivo postraumático, su hipertrofia se observa más a menudo en pacientes por arriba de 60 años, con predominio del género femenino y con

¹ Neurocirujano. División de Cirugía del Hospital Ángeles León, León, Guanajuato, México.

² Especialista en Medicina de Rehabilitación. Facultad de Medicina de León, Universidad de Guanajuato, México.

Correspondencia:

Dr. Luis Gerardo Domínguez Carrillo
Correo electrónico: lgdominguez@hotmail.com

Aceptado: 17-11-2018.

Este artículo puede ser consultado en versión completa en: www.medigraphic.com/actamedica

mayor predisposición en población asiática.⁴ Siendo una situación extraordinaria cuando la hipertrofia del ligamento es tan extensa y de tal grosor que origina mielopatía con aproximación a la cuadriplejía.

CASO CLÍNICO

Femenino de 63 años, sin antecedentes heredofamiliares de importancia, quien relata presentar dolor en ambas rodillas de 10 años atrás, con diagnóstico de gonartrosis bilateral con radiografías en grado II de Kellgren bilateral lo que ocasionó dificultad para cambios de posición de sedente a bipedestación por moderada falta de fuerza en ambos muslos y con dificultad para subir escaleras; agregándose ocho meses atrás, caída de su altura, golpeando el occipucio contra el suelo, sin mayores consecuencias, tres días después presentó nueva caída, colisionando el mentón contra el suelo, presentando de inmediato cuadriplejía con nivel sensitivo y motor en C5 derecha y C6 izquierda y pérdida de control de esfínteres. Valorada por varios neurocirujanos en múltiples ocasiones, con indicación quirúrgica por presentar espondiloartrosis con canal estrecho en C4-C5-C6, negándose a procedimiento; ocho meses después de la lesión y sin presentar cambios en sintomatología, decide someterse a cirugía.

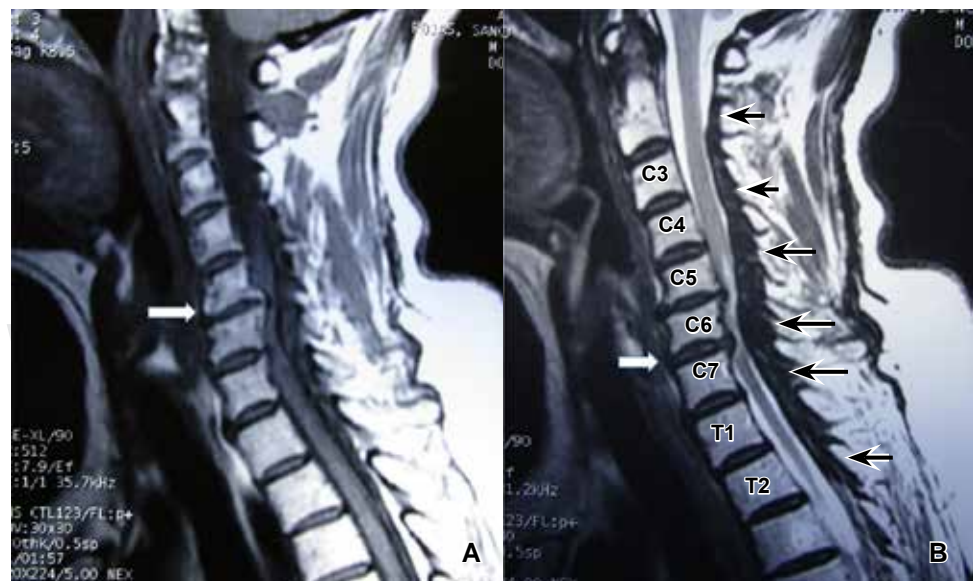A la exploración inicial: paciente en silla de ruedas, con ausencia de equilibrio de tronco, frecuencia cardiaca de 80 l/min; frecuencia respiratoria de 16 r/min; tensión arterial de 110/60 mmHg, cráneo, cara y cuello al igual que pares craneales normales; tórax con ampliación y amplexación disminuidas, murmullo vesicular normal, ruidos cardiacos rítmicos sin fenómenos agregados; sensibilidad

normal a nivel de C4 con hipoestesia profunda por abajo de horquilla esternal; abdomen, blando depresible, sin visceromegalias; reflejos cutáneo abdominales aumentados; miembros superiores con arcos de movimiento pasivos completos; examen clínico muscular para miembro superior derecho con calificación 0/5 de deltoides hacia abajo, miembro superior izquierdo deltoides en 4/5, bíceps braquial, coracobraquial y braquial anterior en 3/5, resto de musculatura en 0/5, por lo que se diagnostica lesión de neurona motora inferior en C5 derecha y C6 izquierda. Reflejos osteotendinosos tricipital, bicipital y estiloradial +++ bilateral; Hoffman bilateral presente; genitales normales, ausencia de reflejo anal; extremidades pélvicas: contractura en flexión de caderas, rodillas y tobillos por espasticidad, hipotrofia muscular generalizada de miembros pélvicos, examen clínico muscular en 0/5 bilateral; reflejos osteotendinosos rotulianos y aquileos + + +, sensibilidad ausente. Babinski presente bilateral, conformando una lesión de neurona superior a nivel C6 derecha y C7 izquierda; siendo clasificada como grado V en la escala de Nurick. Se solicitó resonancia magnética mostrando: canal estrecho por presencia de ligamento amarillo hipertrófico de C2 a C7 (Figuras 1 a 3). Considerando tanto al área medular como a la del canal espinal como elipses, se utilizó fórmula para su cálculo ($A = \pi \times R1 \times R2$), así como al índice de Torg-Pavlov para valorar sus relaciones (Tabla 1). Con diagnóstico de mielopatía con nivel motor en C5, C6 y nivel sensitivo C5 derecha y C6 izquierda. Se interviene quirúrgicamente practicando laminectomía de las vértebras C3, C4, C5, C6 y C7 encontrando ligamento amarillo hipertrófico, el cual se reseca en su totalidad de C3 a C7, quedando el saco dural libre

Figura 1:

Imágenes de resonancia magnética de columna cervical, en corte sagital (A) ponderada en T1 y (B) en T2, mostrando en A canal estrecho asociado a degeneración discal y presencia de osteofitos posteriores de cuerpos vertebrales de C5-C6, en B se observa pequeña hernia discal C5-C6 y moderada en su tamaño a nivel de C6-C7.

Existiendo hipertrofia del ligamento amarillo desde C2 a C7 con mayor volumen en C6, en femenino de 63 años.



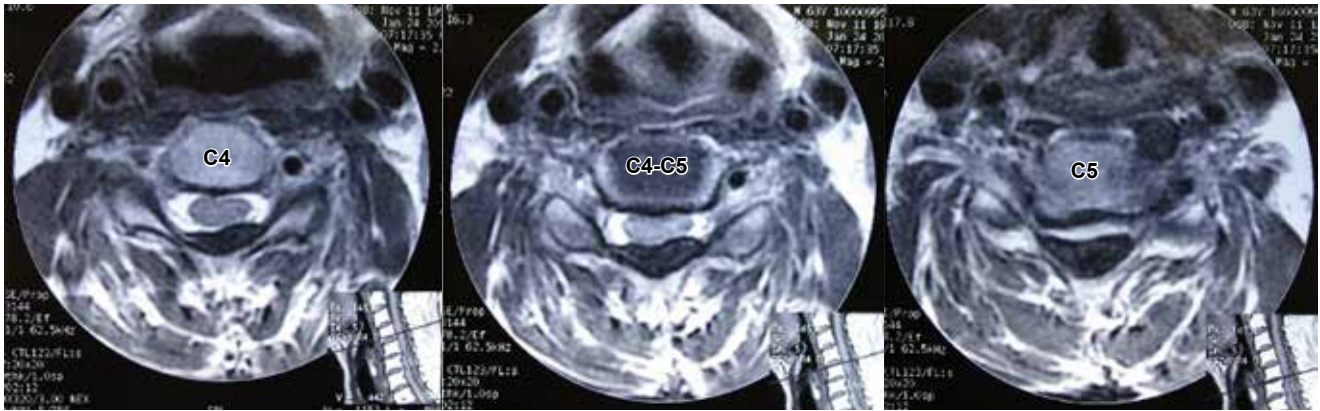

Figura 2: Imágenes de resonancia magnética de columna cervical ponderadas en T2 en cortes axiales, mostrando diferentes grados de canal estrecho en los cortes a nivel de C4, espacio C4-C5 y corte en C5, producidos principalmente por hipertrofia del ligamento amarillo.

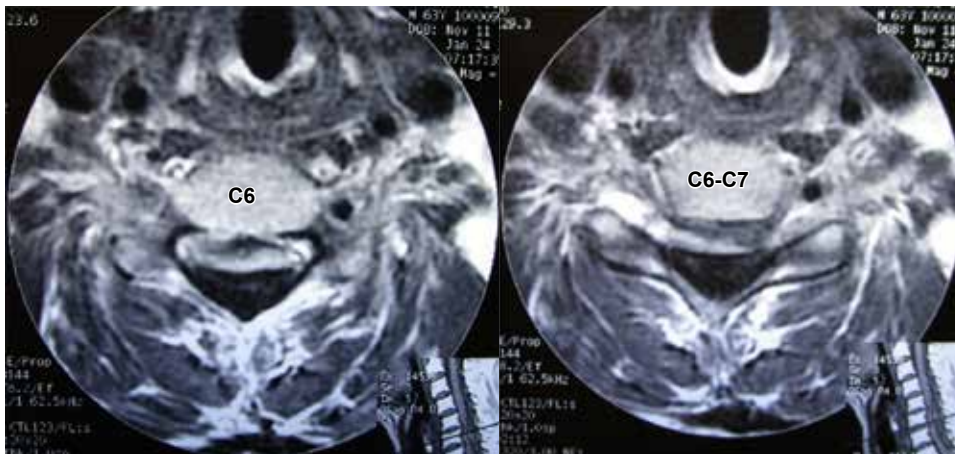


Figura 3:

Imágenes de resonancia magnética ponderadas en T2, a nivel C6 y espacio C6-C7, mostrando dimensiones del canal espinal estrecho por hipertrofia del ligamento amarillo que ocasionó mielopatía (cuadruplejía) en femenino de 63 años.

y latiendo, cerrando por planos. El estudio de patología reportó: cortes histológicos mostrando múltiples fragmentos de ligamento amarillo con mineralización y pérdida de la periodicidad de las fibras y cambios degenerativos moderados.

La paciente fue referida a rehabilitación a las tres semanas de postoperatorio, con programa con sesiones de dos horas cada tercer día a base de: a) aplicación de rayos infrarrojos a 70 cm de distancia por 10 minutos (con el fin de disminuir la resistencia de la piel a la corriente eléctrica); b) aplicación de electroestimulaciones (con intensidad de 5-6 miliamperios y frecuencia de 1/seg de corriente galvánica, en tiempos de 200 electroestímulos a músculos en 0 y 1/5) por grupos musculares; c) movilización activo asistida a las cuatro extremidades; d) ejercicios de reeducación muscular de tronco buscando mejoría de equilibrio de tronco; e) al obtener músculos en 2/5 en miembros superiores se inició reeducación muscular, programa de fortalecimiento

con técnica de DAPRE (ejercicios de resistencia progresiva de aumento diario) y entrenamiento de funciones básicas de mano.

Su evolución se ha dirigido hacia la mejoría ostensible y rápida, logrando en cuatro semanas de rehabilitación: equilibrio de tronco, movimientos activos de hombros, codo, muñecas y manos, con fuerza muscular para deltoides, bíceps braquial, tríceps braquial, extensores y flexores de muñeca en 3/5 y músculos intrínsecos de manos en 2/5; mejor respuesta en mano izquierda; mejoría de sensibilidad con nivel sensitivo a nivel de cicatriz umbilical (T10), reflejos osteotendinosos normales en miembros torácicos, los cambios en extremidades pélvicas muestran presencia de espasticidad; sin embargo los flexores de cadera, cuádriceps e isquiotibiales izquierdos con calificación 3/5; los derechos en 2/5. ROT izquierdos en ++, derechos en +++. No existen aún cambios en sensibilidad en miembros pélvicos.

DISCUSIÓN

El estrechamiento del canal espinal cervical puede provocar lesiones de la médula espinal y síntomas neurológicos que incluyen dolor de cuello, dolor de cabeza, parestias y parestias e incluso llegar a cuadriplejía, observando que existe lesión aguda de la médula espinal cervical en algunos pacientes después de un traumatismo menor en la columna cervical, la cual se relaciona directamente con estenosis del canal espinal. En el caso presentado debe destacarse el engrosamiento extremo del ligamento amarillo tanto en volumen como en longitud, abarcando desde C3 a C7, siendo mayor su volumen a nivel de C6, por lo que se decidió un abordaje quirúrgico posterior.

En cuanto a la fisiopatogenia, de acuerdo con el reporte de Chokshi et al.,⁵ la hipertrofia y engrosamiento del LA está relacionado directamente con degeneración discal, disminución del espacio intervertebral y degeneración facetaria, en especial con esta última, la presencia de mayor estrés de carga mecánica, el envejecimiento y la inflamación son los factores que influyen en el agrandamiento del LA. Se han propuesto varias hipótesis del engrosamiento del LA, como el envejecimiento relacionado con el reemplazo de las fibras de elastina por fibras de colágena. Otras investigaciones han informado que el engrosamiento puede estar relacionado con cambios inflamatorios, factor de crecimiento transformador $\beta 1^6$ y/o aumento de la concentración de inhibidores de proteinasas. Algunas más, mencionan que la disminución de la altura por degeneración discal origina el engrosamiento del LA; por otra parte Altinkaya y cols.,⁷ además de Chokshi y col.,⁵ refieren que el engrosamiento, por el abultamiento del LA, es la causa de disminución del canal espinal; por lo que se ha propuesto el índice de Torg-Pavlov para evaluar la estenosis del canal. El reporte de

Zhang⁸ y su grupo, indica que: el diámetro sagital promedio del canal espinal cervical en C1 a C7 varía de 15.33 mm a 20.46 mm, el diámetro transversal medio en los mismos niveles varía de 24.45 mm a 27.00 mm y el valor medio normal del índice de Torg-Pavlov es de 0.96 (diámetro anteroposterior del canal cervical/diámetro anteroposterior del cuerpo vertebral).

El trabajo de Aebli y cols.,⁹ indica que aquellos pacientes con riesgo de lesión de médula espinal después de un trauma menor en la columna cervical, pueden identificarse aplicando un punto de corte de 0.7 de la relación Torg-Pavlov. Cuando existe canal espinal cervical estrecho, los factores involucrados son: a) la extensión de la columna cervical produce estenosis estadísticamente significativa en comparación con las posiciones de flexión o neutras; b) en el género femenino, el canal espinal cervical estrecho se observa con más frecuencia que en el masculino; c) el nivel del canal cervical más estrecho y constante se observa en C4 para todas las etnias, existiendo ligera variación en el diámetro sagital de la estenosis espinal cervical (menor o igual a 14 mm en caucásicos; menor o igual a 12 mm en japoneses, menor o igual a 13.7 mm en chinos); por lo que el diámetro del canal cervical sagital estrecho aumenta el riesgo de lesiones neurológicas en condiciones traumáticas, degenerativas e inflamatorias, lo que se relaciona, en la mayoría de casos, con la extensión de la columna cervical, el género femenino y el origen étnico, como lo reafirma el estudio de Sayit et al.,⁴ sobre el ligamento amarillo de columna cervical, evaluados con resonancia magnética cinética, el cual señala que: en los niveles C2-C3, C3-C4, C4-C5 y C5-C6 el LA prácticamente no presenta cambios en grosor, volviéndose más grueso, en el nivel C6-C7 y C7-T1. Cuando el cuello se encuentra en extensión no existen diferencias estadísticamente significativas en los niveles

Tabla 1: Relación de dimensiones de área medular, área del canal espinal e índices calculados en paciente femenino con mielopatía por hipertrofia del ligamento amarillo a nivel cervical.

Vertebra	AM mm ²	A Canal mm ²	I AM/AC	ALC mm ²	Índice Torg DTM/DTC	Índice Torg DSM/DSC
C4	94.24	259.18	0.36	164.94	0.63	0.83
E C4-C5	59.69	282.74	0.21	233.05	0.50	0.72
C5	51.83	141.37	0.36	89.54	0.36	1.00
E C5-C6	54.70	140.22	0.39	85.52	0.32	0.74
C6	58.90	169.93	0.34	111.03	0.50	0.70
E C6-C7	169.93	141.37	0.33	94.25	0.50	1.10

E = Espacio intervertebral, AM = Área medular, A Canal = Área del canal espinal, I = Índice, ALC = Área libre del canal espinal, DTM = Diámetro transversal medular, DTC = Diámetro transversal del canal espinal, DSM = Diámetro sagital medular, DSC = Diámetro del canal espinal.

C2-C3 y C6-C7, pero es notorio el engrosamiento del LA en los niveles C3-C4, C4-C5 y C5-C6, lo que puede llegar a originar compresión radicular o medular principalmente en la extensión. Por otra parte, el grupo de Rüegg,¹⁰ utilizó imágenes de resonancia magnética, para calcular la relación del área medular/área del canal espinal y obtuvieron el espacio disponible para la médula al restar el diámetro sagital del canal espinal, del diámetro sagital de la médula espinal, en 52 pacientes con lesión medular y 77 controles, observaron un índice κ (kappa) interobservadores de 0.72 a 0.99, encontraron diferencias estadísticamente significativas ($p < 0.001$), de esta forma concluyeron que el área del canal espinal (> 0.8) o el espacio disponible para la médula espinal (< 1.2 mm) medido por RM, es de utilidad para identificar, de manera confiable, aquellos pacientes con riesgo de lesión medular cervical aguda después de un traumatismo menor en columna cervical, situación corroborada por el estudio de Nouri y cols.¹¹

En relación con la presencia de lesión medular cervical ocasionada por caída (similar al caso que se presentó por colisión del mentón sobre el piso, sin fractura maxilofacial, ocasionando lesión medular inmediata), el reporte de Mukherjee y cols.,¹² sobre 714 pacientes con fractura maxilofacial, indica que sólo 2.2% se asociaron con lesión medular cervical, incluyendo fractura, lesión medular o hernia discal, y sólo en 1% de los pacientes sin fractura maxilofacial, siendo originadas el 70% de las lesiones espinales con lesión a nivel C1-C2 o C6-C7.

Histopatológicamente, la mayoría de los reportes se refieren al ligamento amarillo a nivel lumbar,¹³ los cambios histológicos se caracterizan por incremento en las fibras de colágena, pérdida de fibras elásticas, presencia de calcificaciones e incremento de celularidad con degeneración condroide, en especial está última, en el reporte de Pytel et al.,¹⁴ efectuado en 985 piezas quirúrgicas de ligamento amarillo, fue más frecuentemente observado a nivel lumbar en 145 casos (14.7%), mientras que a nivel cervical, sólo en 34 casos (3.4%).

Con relación al pronóstico de la mielopatía por espondiloartrosis cervical, los factores relacionados con el resultado clínico son la edad, presencia de factores de riesgo vascular, duración de la mielopatía, estado neurológico prequirúrgico, alteración de la conducción medular en estudio neurofisiológico (potenciales evocados) y complicaciones postquirúrgicas, todos los mencionados con significancia

estadística con $p < 0.05$. Existiendo mayores posibilidades de mejoría en la escala de Nurick en uno o más grados mediante cirugía, cuando ésta se realiza en etapas evolutivas más tempranas de la enfermedad en aquellos pacientes con menos comorbilidad.

REFERENCIAS

1. Safak AA, Is M, Sevinc O, Barut C, Eryoruk N, Erdogmus B et al. The thickness of the ligamentum flavum in relation to age and gender. *Clin Anat.* 2010; 23 (1): 79-83.
2. Saadeddin M. Incidence of ligamentum flavum hypertrophy in patients with spinal stenosis. *Egypt Orthop J.* 2017; 52 (2): 150-152.
3. Elsberg CA. Experiences in spinal surgery. *Surg Gynecol Obstet.* 1913; 16: 117-132.
4. Sayit E, Daubs MD, Aghdasi B, Montgomery SR, Inoue H, Wang CJ et al. Dynamic changes of the ligamentum flavum in the cervical spine assessed with kinetic magnetic resonance imaging. *Global Spine J.* 2013; 3 (2): 69-74.
5. Chokshi HF, Quencer M, Smoker WR. The "Thickened" ligamentum flavum: is it buckling or enlargement? *AJNR Am J Neurol.* 2010; 31: 1813-1816.
6. Löhr M, Hampl JA, Lee JY, Ernestus RI, Deckert M, Stenzel W. Hypertrophy of the lumbar ligamentum flavum is associated with inflammation-related TGF- β expression. *Acta Neurochir (Wien).* 2011; 153 (1): 134-141.
7. Altinkaya N, Yildirim T, Demir S, Alkan O, Sarica FB. Factors associated with the thickness of the ligamentum flavum: is ligamentum flavum thickening due to hypertrophy or buckling? *Spine.* 2011; 36 (16): E1093-E1097.
8. Zhang L, Chen HB, Wang Y, Zhang LY, Liu J C, Wang ZG. Cervical spinal canal narrowing and cervical neurological injuries. *Chin J Traumatol.* 2012; 15 (1): 36-41.
9. Aebli N, Wicki AG, Rüegg TB, Petrou N, Eisenlohr H, Krebs J. The Torg-Pavlov ratio for the prediction of acute spinal cord injury after a minor trauma to the cervical spine. *Spine J.* 2013; 13: 605-612.
10. Rüegg TB, Wicki AG, Aebli N, Wisianowsky C, Krebs J. The diagnostic value of magnetic resonance imaging measurements for assessing cervical spinal canal stenosis. *J Neurosurg Spine.* 2015; 22 (3): 230-236.
11. Nouri A, Montejo J, Sun X, Virojanapa J, Kolb LE, Abbed KM et al. Cervical Cord-Canal Mismatch: a new method for identifying predisposition to spinal cord injury. *World Neurosurg.* 2017; 108: 112-117.
12. Mukherjee S, Abhinav K, Revington PJ. A review of cervical spine injury associated with maxillofacial trauma at a UK tertiary referral centre. *Ann R Coll Surg Engl.* 2015; 97 (1): 66-72.
13. Ghadiri AA, Jafari MA, Moghimi M, Hoboubati H, Mohammad HP. Comparison of histological changes in the ligamentum flavum from spinal canal stenosis patients with and without diabetes mellitus. *Irani J Diab Obesity.* 2016; 7: 98-104.
14. Pytel P, Wollmann RL, Fessler RG, Krausz TN, Montag AG. Degenerative spine disease: pathologic findings in 985 surgical specimens. *Am J Clin Pathol.* 2006; 125 (1): 193-202.