



Tinción de Kinyoun para el diagnóstico de *Cryptosporidium* spp

Kinyoun stain for the diagnosis of *Cryptosporidium* spp

Brenda Janet Torres Murillo,¹ Eva Melissa Collazo López,¹ Juan Luis Mosqueda Gómez,^{1,2} José Antonio Álvarez Canales,^{1,3} José Aguirre Trigueros⁴

Paciente masculino de 49 años; acudió a la institución por presentar diarrea acuosa de tres meses de evolución, pérdida de peso e hipertermia no cuantificada, por lo que fue hospitalizado. En la exploración física se observó palidez, delgadez y presencia de placas blanquecinas en los carrillos y bordes laterales de la lengua; se sospechó VIH, que se confirmó con una prueba de ELISA en suero. Además, se encontró *Cryptosporidium parvum* en sus heces por tinción de Kinyoun. La cuenta de linfocitos T CD4+ fue de 20 células/μL. Se inició un tratamiento antirretroviral junto con trimetoprima/sulfametoxazol y claritromicina. El paciente mostró mejoría en los siguientes seis meses.

Las infecciones intestinales son causa de mortalidad hasta en 50% de los pacientes con VIH; en 2015 se reportaron 1.8 millones de muertes debido a complicaciones asociadas al VIH.¹ Se estima que *Cryptosporidium* spp. es el responsable de 55% de los cuadros de diarrea severa en estos pacientes, la cual se asocia a conteos < 200 linfocitos T CD4+ células/μL.¹

Cryptosporidium spp. es un protozooario intracelular obligado de tipo coccidio que infecta células epiteliales en las microvellosidades del sistema digestivo y respiratorio.²

Existen 13 especies de *Cryptosporidium* que pueden infectar al ser humano, las más frecuentes son *C. hominis* y *C. parvum*.³ Su principal manifestación es la diarrea de tipo acuoso, sin presencia de sangre o moco en las heces; se exacerba con la ingesta de alimentos y es de curso afebril y duración prolongada.⁴

El diagnóstico de la infección por *Cryptosporidium* spp. se realiza por medio de la detección de ooquistes en muestras fecales. Se utilizan las técnicas de PCR y la tinción ácido-alcohol resistente modificada de Kinyoun; esta última es la más económica, accesible y rápida en comparación con otras técnicas empleadas; tiene sensibilidad de 98% y especificidad de 98.3%.^{4,5}

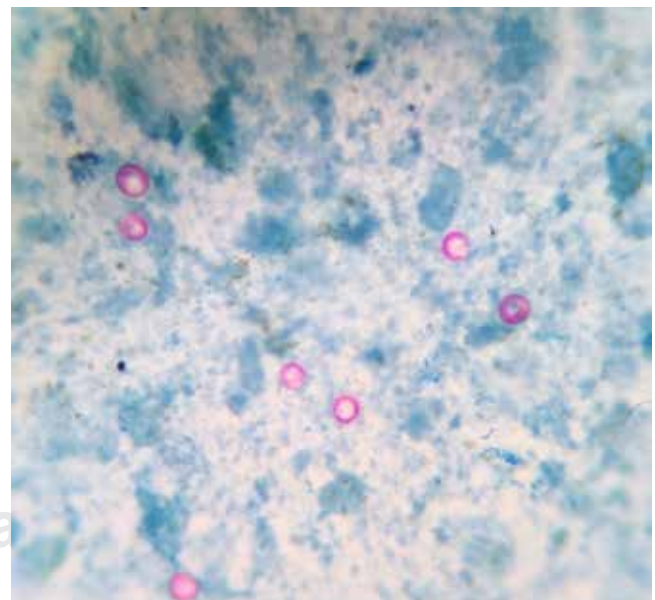


Imagen en color en: www.medigraphic.com/actamedica

¹ Interno de Pregrado. Hospital Ángeles León. Universidad de Guanajuato, campus León.

² CAPASITS León. SSG.

³ Laboratorio de Investigación en Microbiología Clínica. Hospital Regional de Alta Especialidad del Bajío, SSA.

⁴ Jefe de Patología Clínica. Hospital Ángeles León.

León, Guanajuato, México.

Correspondencia:

Brenda Janet Torres Murillo

Correo electrónico: bren20.to@gmail.com

Aceptado: 04-06-2018.

Este artículo puede ser consultado en versión completa en:

www.medigraphic.com/actamedica

La preparación de la tinción es sencilla: se extiende la muestra fecal en una laminilla y se deja secar al aire, para después fijarla con calor o metanol. La muestra fijada se cubre con fucsina durante tres a cinco minutos; luego de este tiempo, se enjuaga con agua. El siguiente paso es decolorar con ácido-alcohol durante un minuto y enjuagar de nuevo con agua. Finalmente, se cubre con azul de metileno durante un minuto y se enjuaga. La laminilla se deja secar y se observa en un microscopio óptico de campo claro a 10X para enfoque y 100X para análisis. Se considera positiva cuando existe presencia de estructuras quísticas de color escarlata (Figura 1).

El tratamiento antirretroviral en pacientes con VIH y sida disminuye la incidencia de diarrea por *Cryptosporidium* spp.¹ En la actualidad, la nitazoxanida es el único fármaco antiparasitario empleado para esta infección; sin embargo, su eficacia disminuye en pacientes que presentan conteo celular bajo. Por ello, es importante realizar su diagnóstico oportuno a través de métodos accesibles y rápidos como la tinción de Kinyoun.

REFERENCIAS

1. Khalil S, Mirdha BR, Sinha S, Panda A, Singh Y, Joseph A et al. Intestinal parasitosis in relation to anti-retroviral therapy, CD4+ T-cell count and diarrhea in HIV patients. *Korean J Parasitol.* 2015; 53 (6): 705-712. doi: <http://dx.doi.org/10.3347/kjp.2015.53.6.705>.
2. Rodrigues RF, Aparecida RC, Silva AR, Matté M, Pires CR, Ibara TI et al. Intestinal and pulmonary infection by *Cryptosporidium* partum in two patients with HIV/AIDS. *Rev Inst Med Trop Sao Paulo.* 2016; 58: 21. doi: <http://dx.doi.org/10.1590/S1678-9946201658021>.
3. Sparks H, Nair G, Castellanos GA, White AC Jr. Treatment of *Cryptosporidium*: what we know, gaps, and the way forward. *Curr Trop Med Rep.* 2015; 2 (3): 181-187. doi: <http://link.springer.com/article/10.1007%2Fs40475-015-0056-9>.
4. Rivero RZ, Hernández A, Bracho A, Salazar S, Villalobos R. Prevalencia de microsporidios intestinales y otros enteroparásitos en pacientes con VIH positivo de Maracaibo, Venezuela. *Biomédica.* 2013; 4 (33): 538-545. doi: <http://dx.doi.org/10.7705/biomedica.v33i4.1468>.
5. Salleh FM, Al-Mekhlafi AM, Nordin A, Yasin'M, Al-Mekhlafi HM, Moktar N. Evaluation of gram-chromotrope kinyoun staining technique: its effectiveness in detecting microsporidial spores in fecal specimens. *Diagn Microbiol Infect Dis.* 2011; 69 (1): 82-85. doi: <http://dx.doi.org/10.1016/j.diagmicrobio.2010.08.028>.