



Calcinosis severa en manos como parte del síndrome de CREST

Severe calcinosis in hands as part of CREST syndrome

Luis Gerardo Domínguez Carrillo,* Gregorio Arellano Aguilar†

Mujer de 54 años, sin antecedentes de importancia, con inicio de sintomatología de 12 años de evolución con dolor y edema de ambas manos (*Figura 1*) predominando la izquierda, con aparición insidiosa de nódulos duros subcutáneos que fueron creciendo paulatinamente causando deformación de ambas manos (*Figura 2*), refiere mayor dolor cuando utiliza agua fría, sin llegar a notar cambios en coloración. De dos años a la fecha se le prescribieron inhibidores de bomba de protones por reflujo gastroesofágico, fue manejada por varios años como gota tofácea a pesar de niveles normales de ácido úrico (*Figura 3*). En biopsia endoscópica se detectó esofagitis inespecífica. Los exámenes de laboratorio muestran: citometría hemática, glucosa, urea, creatinina, ácido úrico, colesterol, calcio, magnesio, fósforo, sodio y potasio, todos dentro de límites normales; velocidad de sedimentación globular en 40 mm/h, fosfatasa alcalina 150 UI/L; anticuerpos antinucleares positivo 1:320, anti-ADN negativos, anticuerpos anti-centrómero positivos, anticuerpos anti-topoisomerasa (anti-Scl-70) negativos. Con diagnóstico esclerosis sistémica en su variedad de síndrome de CREST¹ por presentar al menos tres criterios, predominando la calcinosis,^{2,3} la cual pudiera considerarse de tipo tumoral por el tamaño de las lesiones.⁴ Se inicia manejo con etidronato y se refiere a los servicios de reumatología y cirugía de mano para control y manejo.

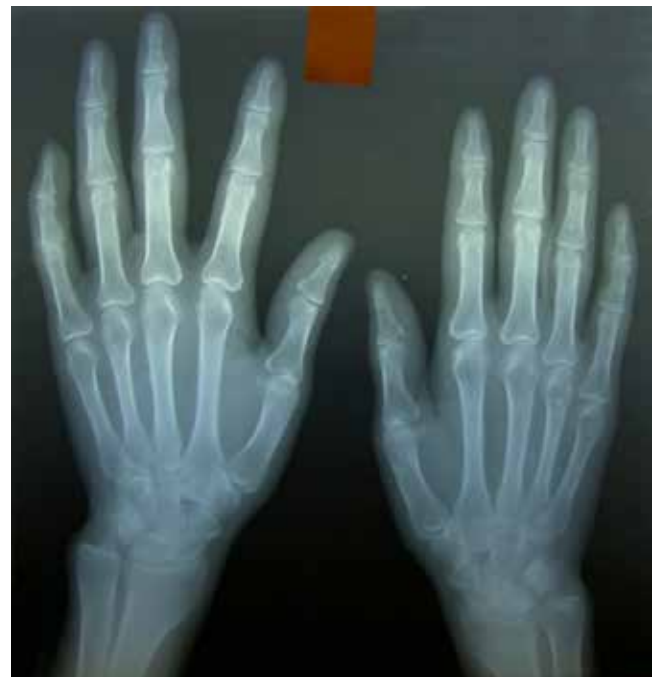

Imagen en color en: www.medigraphic.com/actamedica

Figura 1: Radiografía en proyección posteroanterior de ambas manos al inicio de sintomatología (12 años atrás) que evidencia: aumento de volumen en tejidos blandos por edema principalmente en mano izquierda, con dedos índice y medio con carácter fusiforme.

www.medigraphic.org.mx

* Especialista en Medicina de Rehabilitación.

† Especialista en Medicina Interna.

División de Medicina del Hospital Ángeles León. León, Guanajuato, México.

Correspondencia:

Dr. Luis Gerardo Domínguez Carrillo
Correo electrónico: lgdoinguez@hotmail.com

Aceptado: 06-11-2018.

www.medigraphic.com/actamedica

Figura 2:

(A) Imagen de dorso de ambas manos que muestra lesiones múltiples; (B) acercamiento de dorso de mano izquierda con al menos nueve lesiones, algunas multilobulares de consistencia firme no móviles; (C) masa sobre articulación trapecio-metacarpiana izquierda y presencia de lesiones cálcicas en pulpejos de tercero y cuarto dedos; (D) áreas de aumento de volumen y calcificaciones cutáneas de pulpejos de los cuatro primeros dedos y pliegue radiocarpiano.

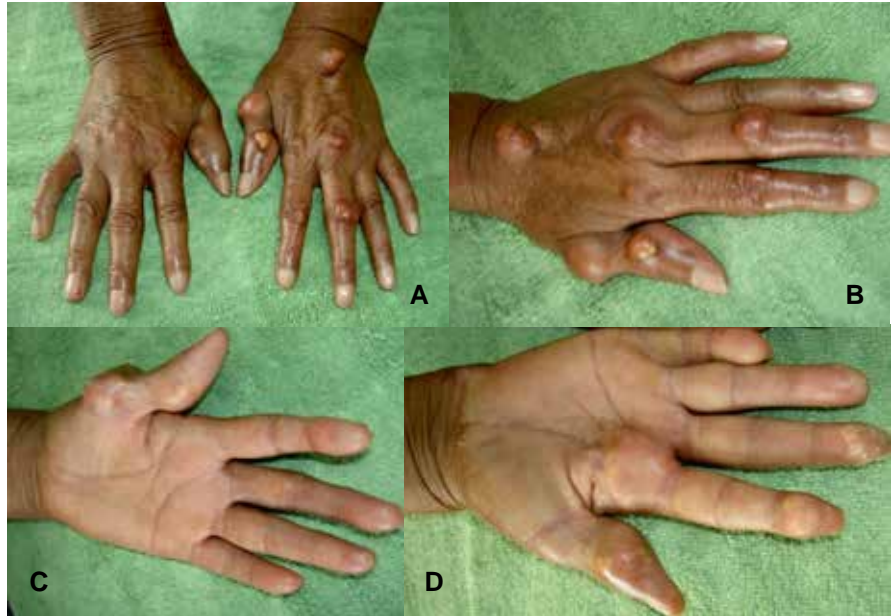


Imagen en color en: www.medigraphic.com/actamedica

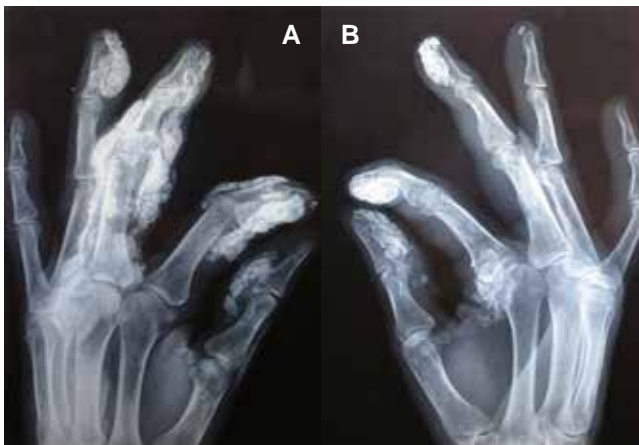

Figura 3: Radiografías oblicuas de ambas manos; (A) en mano izquierda se observan grandes depósitos calcáreos en pulpejos y calcificaciones polimorfas en vainas tendinosas de flexores y extensores de los cuatro primeros dedos, con mayor afección del tercero; (B) en mano derecha depósitos calcáreos en pulpejos de los cuatro primeros dedos y articulación metacarpo-falángica del dedo índice; nótese la nula afección intraarticular.

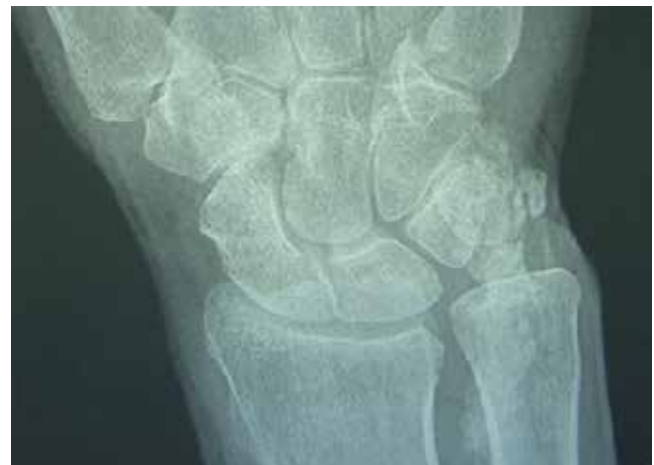

Figura 4: Radiografía posteroanterior del carpo derecho que revela depósitos cálcicos a nivel de los tendones cubitales anteriores y posteriores.

REFERENCIAS

1. Adigun R, Hariz A. *Systemic Sclerosis (CREST syndrome)*. Treasure Island (FL): StatPearls Publishing; 2018.
2. Sparsa A. Calcinosis, osificaciones y lesiones cartilaginosas cutáneas. *EMC Dermatología*. 2014; 48 (3): 1-12.
3. Avouac J, Guerini H, Wipff J. Radiological hand involvement in systemic sclerosis *Annals of the Rheumatic Diseases* 2006;65:1088-1092.
4. Düzgün N. Cutaneous calcinosis in a patient with limited scleroderma: CREST Syndrome. *Eur J Rheumatol*. 2017; 4 (4): 305-306.