

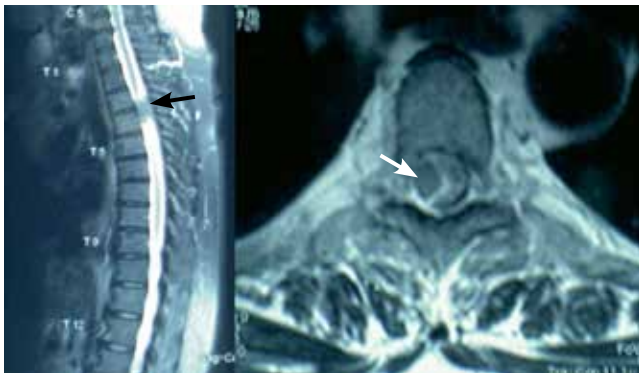


## Tumor intrarraquídeo extramedular a nivel T3-T4

### Extramedullary intra-arachidial tumor at T3-T4 level

Luis Gerardo Domínguez Carrillo,\* Gregorio Arellano Aguilar†

Femenino de 54 años, con diabetes mellitus tipo dos de siete años de evolución con control irregular con hipoglucemiantes orales, obesidad desde hace 10 años, hipertensa de cinco años de evolución con tratamiento irregular con inhibidores de la enzima convertidora de angiotensina. Canalizada a rehabilitación por medicina general, con diagnóstico de poli-neuropatía diabética que afecta exclusivamente extremidades pélvicas. A la exploración en rehabilitación: paciente con edad aparente mayor que la real; FC 84 l/min; FR 20 r/min; TA 150/95 mmHg; IMC 33.2. Marcha independiente, lenta, con arrastre de ambos pies; postura con cifosis dorsal, hiperlordosis lumbar, basculación pélvica anterior con abdomen prominente, discreto antecurvatum (10°) de ambas rodillas.



**Figura 1:** Resonancia magnética de columna torácica ponderada en T2 en plano sagital que muestra: masa ocupativa a nivel de T3-T4 con adelgazamiento de médula espinal (flecha). El corte axial muestra masa ocupativa intraespinal y extramedular que abarca 1/3 del canal medular, presionando la médula espinal hacia la izquierda (flecha).

Cráneo, cara, cuello al igual que pares craneales normales; abdomen globoso a expensas de panículo adiposo sin visceromegalias, reflejos abdominales disminuidos; genitales normales con control de esfínteres; extremidades torácicas con fuerza muscular 5/5 de manera global, reflejos, sensibilidad y llenado capilar de miembros torácicos normales. El examen clínico muscular de miembros pélvicos mostró: extensores, flexores, abductores, aductores, rotadores externos e internos de cadera con calificación 3/5 de manera bilateral, al igual que cuádriceps e isquiotibiales bilateral; tibial anterior, peroneos, tibial posterior y tríceps sural, al igual que extensores y flexores de los dedos con calificación 2/5; reflejos rotulianos + y aquíleos aumentados + + +; sensibilidad hipoestesia vibratoria y táctil discriminativa propioceptiva disminuida en miembro pélvico derecho; con sensibilidad termoalgésica disminuida en miembro pélvico izquierdo; llenado capilar normal, presencia de *clonus* bilateral agotable; Babinski derecho presente, izquierdo ausente. Con diagnóstico de paraparesia asociada a síndrome de neurona motora superior e inferior, se solicitó resonancia magnética de columna torácica, la cual reveló: tumor intraespinal, extramedular a nivel T3-T4, que ocupa en el corte axial 1/3 del canal medular a dicho nivel. La paciente fue derivada a neurocirugía para valoración y manejo.

En el reporte de Turel y colaboradores<sup>1</sup> sobre 164 pacientes con tumores intradurales y extramedulares se observó edad promedio y DE  $42.6 \pm 16.6$  años, con duración promedio de sintomatología de 20.8 meses; 72 (44%) de los casos presentaron tumor a nivel torácico, correspondiendo 110 casos (67%) a schwannomas y 31 casos (19%) a meningiomas. En el diagnóstico el estudio de elección es la resonancia magnética,<sup>2</sup> y el manejo actual es quirúrgico mediante hemilaminectomía.<sup>3</sup>

### REFERENCIAS

1. Turel MK, D'Souza WP, Rajshekhar V. Hemilaminectomy approach for intradural extramedullary spinal tumors: an analysis of 164 patients. *Neurosurg Focus*. 2015; 39 (2): E9. doi: 10.3171/2015.5.FOCUS15170.
2. Alpizar-Aguirre A, Chávez-Miguel C, Zárate-Kalfópulos B, Rosales-Olivares LM, Baena-Ocampo LC, Reyes-Sánchez A. Tumores intradurales extramedulares primarios tratados en el Instituto Nacional de Rehabilitación. *Cir Ciruj*. 2009; 77 (2): 107-110.
3. Villalonga FJ, Cervio A. Tratamiento de las lesiones intradurales extramedulares mediante hemilaminectomía. *Surg Neurol Int*. 2017; 8 (Suppl): S11-S17.

\* Medicina de Rehabilitación.

† Medicina Interna.

División de Medicina. Hospital Ángeles León. León, Guanajuato México.

#### Correspondencia:

Dr. Luis Gerardo Domínguez Carrillo  
Correo electrónico: lgdominguez@hotmail.com

Aceptado: 17-11-2018.

[www.medigraphic.com/actamedica](http://www.medigraphic.com/actamedica)