



## Embolización de tumor glómico carotídeo

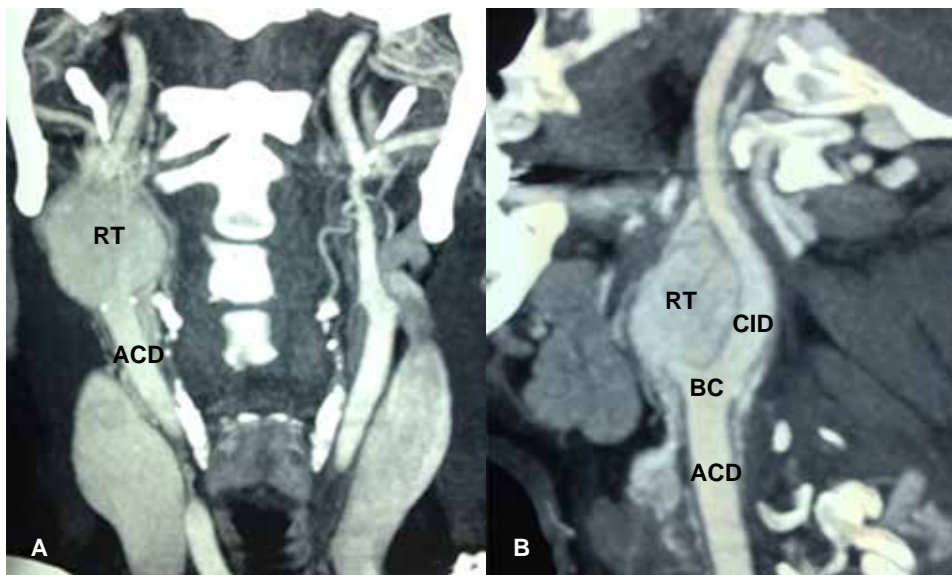
### Embolization of glomic carotid tumor

José Luis Ríos Reina,\* Francisco Julián Rangel Gámez,† Asael Guadalupe Flores Mata‡

Femenino de 48 años, con aumento de volumen en hemicuello derecho de manera progresiva en los últimos seis meses, se palpa masa sólida, no dolorosa, con dimensiones aproximadas de 20 × 15 milímetros, refiriendo sólo periodos de agitación y taquicardias de manera aislada. Se realizó tomografía contrastada de cuello en la que se observó tumoración de carácter hipervascular, localizada a nivel de la bifurcación de la carótida derecha con compromiso del cuerpo carotídeo externo en tercio proximal, clasificado como Shamblin tipo II (tumor adherente que rodea parcialmente los vasos carotídeos y sus tributarias) dentro de la clasificación para tumores del cuerpo carotídeo (Figura 1).

Se realiza de manera prequirúrgica embolización selectiva del tumor. Bajo sedación anestesiológica se efectúa

procedimiento con punción en arteria femoral derecha, se coloca introductor Radifocus® Introductor II (5Fr), se procede al avance del catéter angiográfico Optitorque™ Simmons Siderwinder I (4Fr) y guía hidrofílica Therumo® Guide Wire M Standard 0.035" hacia carótida externa derecha. Con la inyección de medio de contraste iodado no-iónico se identifica importante refuerzo tisular del tumor glómico (Figura 2), se aprecian vasos de neoformación dependiente de la arteria faríngea ascendente (Figura 3). Con técnica coaxial se avanza microcatéter Progreat® catéter/guía (2.7 Fr/2.8 Fr) a la arteria faríngea ascendente, corroborando la dependencia vascular del tumor con la inyección de medio de contrastaste, se procede a realizar la embolización selectiva empleando microesferas de hidrogel alcohol polivinílico Bead Block®



**Figura 1:**

Angiotomografía de cuello con reconstrucción MIP, (A) corte coronal y (B) sagital oblicuo derecho. Tumor glómico con reforzamiento tisular RT, arteria carótida común derecha ACD, bulbo carotídeo BC, arteria carótida interna CID.

\* Jefe de los Departamentos de Imagen y Hemodinámica.

† Residente de Radiología e Imagen.

Hospital Ángel Mocol, Ciudad de México, México.

#### Correspondencia:

Dr. Francisco Julian Rangel Gámez  
Correo electrónico: drfjrg@gmail.com

Aceptado: 14-03-2019.

[www.medigraphic.com/actamedica](http://www.medigraphic.com/actamedica)

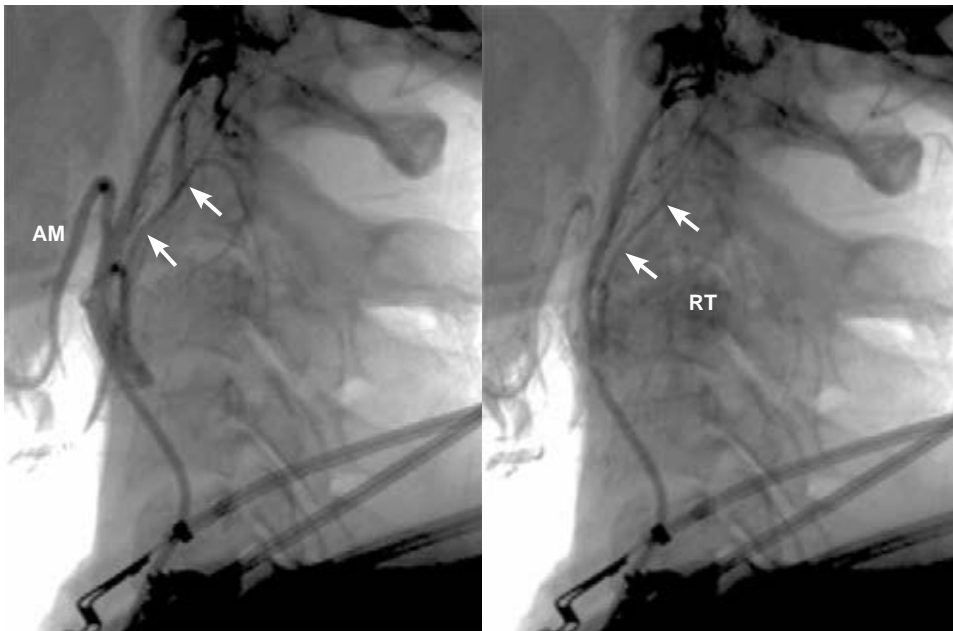
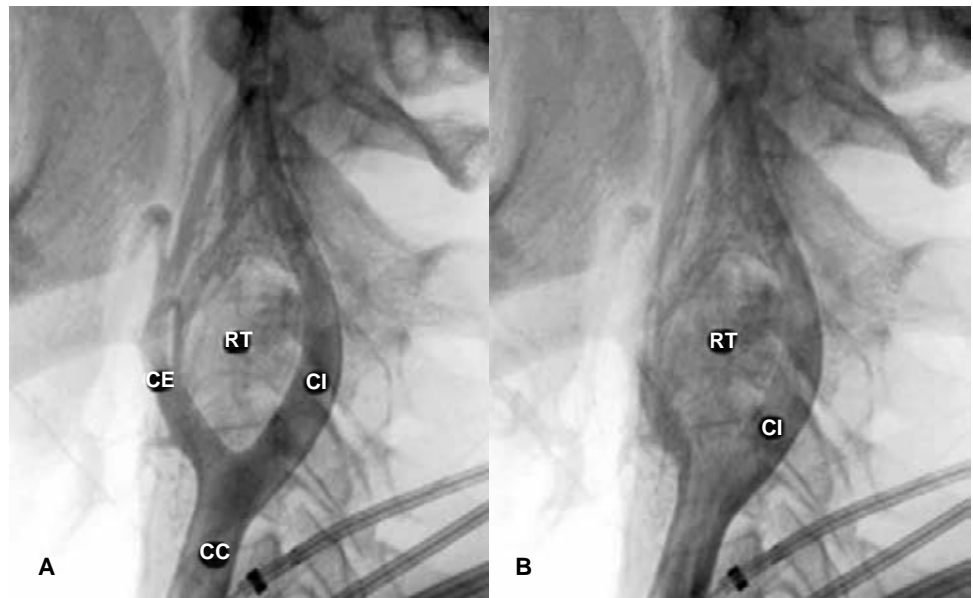de 500 a 700  $\mu\text{m}$  para posteriormente documentar una adecuada oclusión de los vasos nutricios tumorales con angiografía de control (Figura 4). Veinticuatro horas después se lleva a cabo la cirugía, logrando la resección total del tumor con reducción significativa del sangrado y tiempo quirúrgico, con una evolución satisfactoria.

Los tumores glómicos o paragangliomas son neoplasias de lento crecimiento procedentes del tejido quimiorreceptor, forman parte del sistema neuroendocrino extraadrenal.

Estos tumores se clasifican en adrenales (90%, que son feocromocitomas) y extraadrenales (10%), de los cuales 85% son intraabdominales, 12% torácicos y 3-5% en cabeza y cuello. Estos últimos representan menos de 0.5% del total de las neoplasias de cabeza y cuello, pueden localizarse en 60% los casos en cuerpo carotídeo y el resto a nivel del foramen yugular a lo largo del nervio vago y en oído medio.<sup>1,2</sup> El tratamiento de elección para este tipo de tumores es la resección quirúrgica tomando en cuenta que pueden

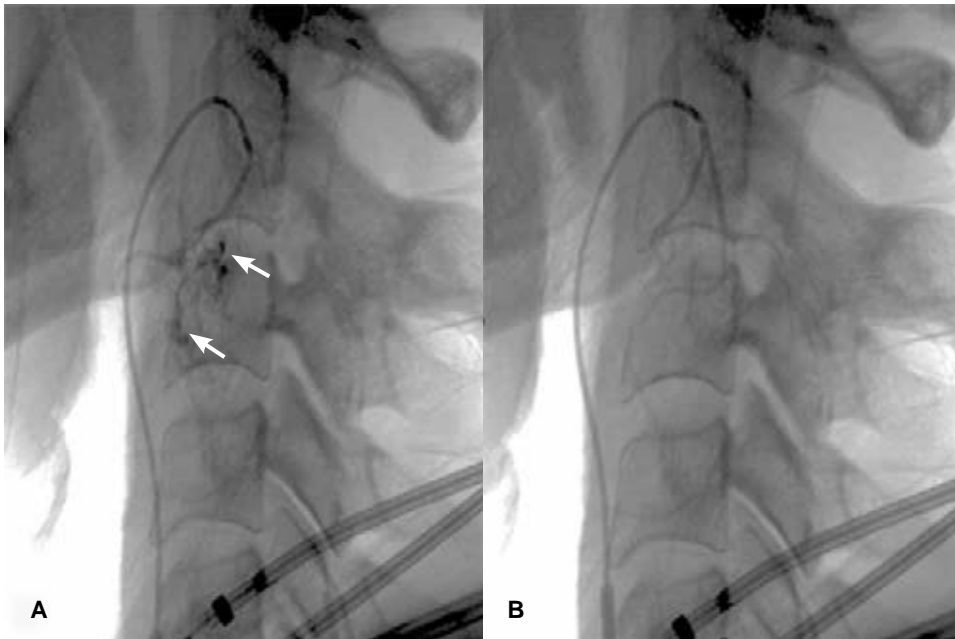
**Figura 2:**

Angiografía lateral de cuello con disparo a nivel del tercio medio de carótida común. CC = Carótida común, CE = Carótida externa, CI = Carótida interna, RT = Reforzamiento tisular progresivo del tumor glómico.



**Figura 3:**

Angiografía lateral de cuello con disparo a nivel del tercio proximal de la carótida externa. Arteria maxilar AM, arteria faríngea ascendente (flechas) con vasos de neoformación y refuerzo tisular tumoral RT.



**Figura 4:**

Angiografía selectiva con microcatéter en arteria faríngea ascendente; **(A)** previa embolización, se observan vasos de neoformación dependientes de la misma, así como refuerzo tisular del tumor (flechas). **(B)** Disparo posterior a la embolización, corroborando la adecuada oclusión de los vasos nutricios del tumor.

llegar a ser malignos de 3 a 13% de los casos y que no existe un mecanismo de tamizaje confiable para su seguimiento.<sup>3</sup>

La embolización previa al acto quirúrgico tiene una tasa de éxito de 80% (valorada con la reducción del volumen tumoral), teniendo como principales objetivos la disminución del tamaño tumoral y el sangrado quirúrgico, facilitando la técnica de resección con un tiempo quirúrgico más corto. Se deben tener en cuenta también las complicaciones derivadas de este tratamiento de apoyo como las complicaciones menores o esperadas, las cuales hablan del éxito del tratamiento: fiebre, dolor por isquemia y otalgia así como de las complicaciones mayores e indeseadas: trombosis de la arteria carótida interna y la embolización cerebral.<sup>1,4</sup>

## REFERENCIAS

1. Quintana RI, Quintana RA, Lopez BYM, Alcón TJ, Moyano CS, Hernández MG. *SERAM 2014/S-0079/Revisión de los hallazgos radiológicos de los paragangliomas cervicales*. -EPOS™. Posterng.netkey.at. Disponible en: [https://posterng.netkey.at/esr/viewing/index.php?module=viewing\\_poster&task=viewsection&pi=124227&si=1419](https://posterng.netkey.at/esr/viewing/index.php?module=viewing_poster&task=viewsection&pi=124227&si=1419).
2. Gutiérrez-Carreño AR, Sánchez-Fabela C, Gutiérrez-Carreño AB, Portillo-Fernández P, Lizola-Margolis RI, Mendieta-Hernández M. *Paraganglioma carotídeo*. Actualidades 2012. Experiencia de 35 años. *Rev Mex Angiol*. 2014; 40 (1): 4-13.
3. Yáñez MR, Loyola BF, Cornejo FJ. Tumor de cuerpo carotídeo. *Rev Chil Cir*. 2011; 53 (5): 513-518.
4. Ünlü Y, Becit N, Ceviz M, Koçak H. Tratamiento de los tumores del cuerpo carotídeo y paragangliomas familiares: revisión de 30 años de experiencia. *Anales de Cirugía Vascul*. 2009; 23 (5): 678-683.