



Sarcoma sinovial: diagnóstico por resonancia magnética

Synovial sarcoma: MRI diagnosis

José Alejandro Castillo García,* Héctor Mauricio Bazaldúa Cheda,*
René Machorro Atempa,* María de Guadalupe Gómez Pérez‡

Los sarcomas sinoviales son lesiones malignas que suelen ser indoloras al inicio y se presentan típicamente en adultos jóvenes, con una ligera predilección en los varones (M:F = 1.2:1). Representan aproximadamente 2.5 a 10% de los sarcomas de tejidos blandos. Su presentación clínica es una masa de tejidos blandos de lento crecimiento que podría ser notada varios años después de su generación, dando una impresión falsa de una lesión de etiología benigna.

El diagnóstico, al efectuarse mediante ultrasonido, arroja hallazgos inespecíficos, esto es, una masa hipoeoica y heterogénea. El método de elección para realizar el diagnóstico imagenológico y estadiaje es la resonancia magnética. Los hallazgos son también inespecíficos: masa bien definida en las diferentes secuencias de pulso T1W, isointensa al músculo y posiblemente heterogénea; T2W: hiperintensa. Existe un signo denominado el “signo triple”, debido a la apariencia heterogénea de sarcomas sinoviales en secuencias sensibles al líquido. Este signo se encuentra dado por áreas de necrosis y degeneración quística, así

como por posibles calcificaciones distróficas y bandas distróficas. Puesto que estas lesiones son altamente propensas a sangrar, es posible encontrar niveles líquido-líquido en aproximadamente 10-25% de los casos. En la secuencia T1 C+Gd existe un realce prominente y difuso (40%), heterogéneo (40%) o periférico.

Se presenta el caso de una paciente femenina de 19 años, sin antecedentes de importancia para su padecimiento actual, el cual inició el 18 de febrero de 2019. La paciente refiere traumatismo directo en el muslo izquierdo y acudió a consulta externa por dolor localizado en el tercio distal medial en muslo, el cual no cede al tratamiento sintomático.

Al momento de la exploración física, presenta dolor a la palpación en la cara medial de tercio distal del muslo. Inicialmente se solicitó un ultrasonido de muslo, poniendo especial atención a la región medial tercio distal con diagnóstico de nódulo hipoeoico de origen a determinar (Figura 1). Por lo anterior, se decidió solicitar una resonancia

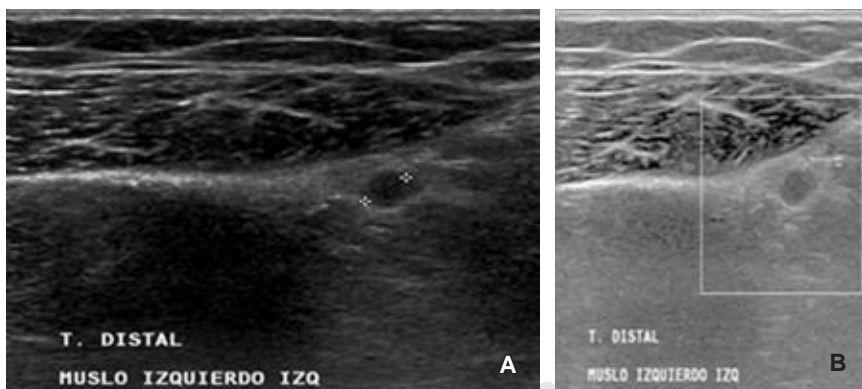


Figura 1:

A) En el tercio del muslo izquierdo, en la región del dolor, se identifica una imagen redondeada de bordes bien delimitados que no proyecta sombra acústica posterior, **B)** tras la aplicación de Doppler color no presenta saturación. La mencionada imagen midió aproximadamente 4 mm de diámetro máximo, sin poder delimitar adecuadamente su proveniencia u origen.

* Médico residente.

‡ Profesora titular.

Curso de Alta Especialidad en Resonancia Magnética del Sistema Musculoesquelético. Hospital Ángeles Pedregal.

Correspondencia:

José Alejandro Castillo García
Correo electrónico: jacastillo072@gmail.com

Aceptado: 04-11-2019.

www.medigraphic.com/actamedica



Figura 2:

- A)** Adquisición en el plano coronal de ambas rodillas ponderado en T2 FAT-SAT, en donde se aprecia, en la región medial superior al cóndilo ipsilateral, una imagen ovoide e hiperintensa.
- B)** Adquisición en el plano coronal de ambas rodillas ponderado en T1, en donde se observa la misma imagen de comportamiento hipointenso en esta secuencia.

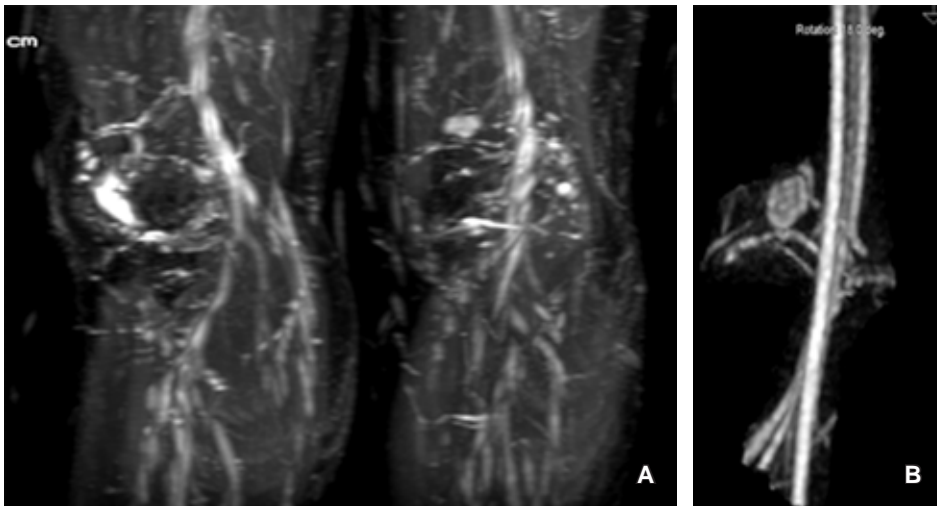
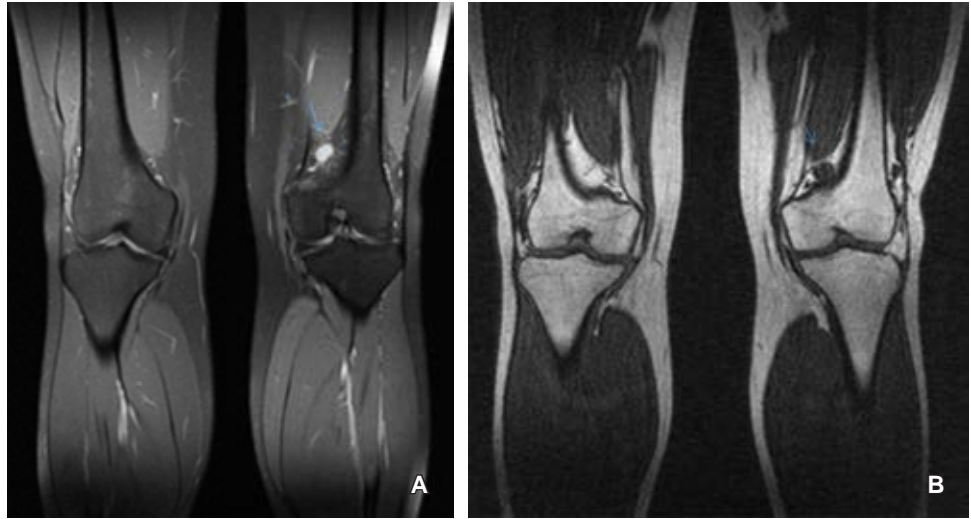


Figura 3:

- A)** Secuencia de angio-RM en proyección de máxima intensidad (MIP) en donde se logra evidenciar un ávido realce de una imagen redondeada en muslo izquierdo tercio distal con aparente emergencia de la vena poplítea.
- B)** Reconstrucción en 3D de la secuencia de angio-RM en donde se logró evidenciar una imagen redondeada y bien delimitada, con importante realce tras la administración de un medio de contraste con un vaso nutricio evidente que proviene de la vena femoral.

magnética simple y se observó una imagen redondeada superior al cóndilo femoral medial de etiología probablemente vascular, sin descartar otras posibilidades diagnósticas (Figura 2). Por esta razón se sugirió realizar una resonancia magnética con contraste intravenoso (gadolinio) (Figura 3). Con lo observado en la resonancia magnética, se concluyó que los hallazgos encontrados hacia la porción distal posterior y medial del muslo izquierdo sugieren la posibilidad de lesión de tipo vascular dependiente de la vena femoral.

REFERENCIAS

1. Murphey MD, Gibson MS, Jennings BT, Crespo-Rodríguez AM, Fanburg-Smith J, Gajewski DA. From the archives of the AFIP: Imaging of synovial sarcoma with radiologic-pathologic correlation. *Radiographics*. 2006; 26 (5): 1543-1565. doi: 10.1148/rg.265065084.
2. Terasaki H, Niki T, Hasegawa T, Yamada T, Suzuki K, Kusumoto M et al. Primary synovial sarcoma of the lung: a case report confirmed by molecular detection of SYT-SSX fusion gene transcripts. *Jpn J Clin Oncol*. 2001; 31 (5): 212-216. doi: 10.1093/jjco/hye045.