



Síndrome del tendón del peroneo largo por lesión del *Os peroneum*

Peroneus longus tendon syndrome due to *Os peroneum* lesion

Luis Gerardo Domínguez Carrillo,* Luis Gerardo Domínguez Gasca†

Citar como: Domínguez CLG, Domínguez GLG. Síndrome del tendón del peroneo largo por lesión del *Os peroneum*. Acta Med. 2021; 19 (1): 128-129. <https://dx.doi.org/10.35366/98583>

Paciente femenino de 40 años, maestra de primaria, sin antecedentes de importancia, quien acude por dolor de 10 días de evolución en cara lateral de medio pie izquierdo, el cual se presentó posterior a “saltar la cuerda durante el recreo con sus alumnos”, a la exploración física dirigida, marcha claudicante a expensas de pie izquierdo, por dolor en cara lateral sobre cuboides, que se exagera al pararse de puntas, edema moderado a 1 cm posterior a apófisis estiloides del quinto metatarsiano, dolor exquisito a la presión del cuboides y apófisis estiloides del quinto metatarsiano, con movimientos completos de pie y tobillo muestra dolor, con movilización activa en evasión, pulsos y llenado capilar normales. Con diagnóstico presuncional de avulsión del peroneo corto se solicitaron radiografías de pie izquierdo que revelaron: presencia de *Os peroneum* con calcificación difusa

con discontinuidad cortical, fragmentación, márgenes irregulares, densidad heterogénea y edema (Figura 1). Se decidió tratamiento conservador con meloxicam 15 mg/día por 10 días e inmovilización por cuatro semanas y descarga con muletas axilares, seguida de tres semanas de rehabilitación con apoyo paulatino, dándose de alta asintomática.

El os peroneo (OP) es un osículo accesorio ubicado dentro de la sustancia del tendón peroneo largo, el cual siempre está presente en una etapa no osificada, cartilaginosa o fibrocartilaginosa. Se identifica en 4.7-30% de los pies normales, es bipartito en alrededor de 30% de los casos y unilateral en 40%; su forma totalmente osificada se encuentra en cerca de 26% de la población.¹ Puede producir patología (síndrome del os peroneo)² que incluye fractura, tenosinovitis y/o desgarro del tendón peroneo

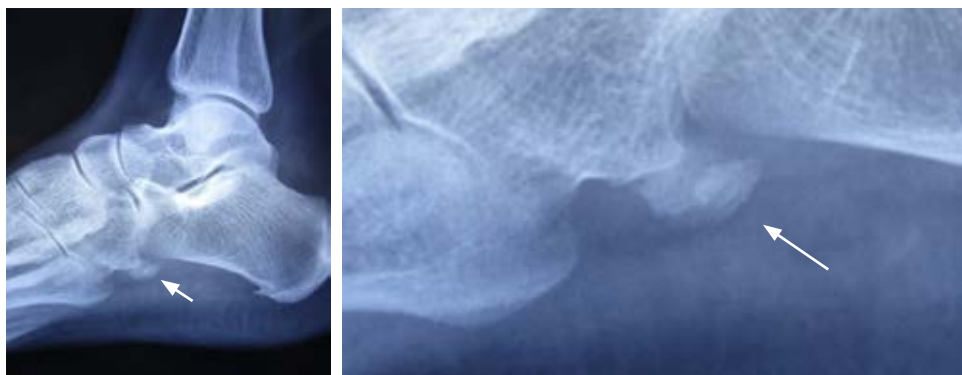


Figura 1:

Radiografía lateral de pie izquierdo y acercamiento que muestra: presencia de *Os peroneum* con calcificación difusa con discontinuidad cortical, fragmentación, márgenes irregulares, densidad heterogénea y edema periférico (flechas).

* Especialista en Medicina de Rehabilitación. Catedrático de la Facultad de Medicina de León, Universidad de Guanajuato. México.

† Ortopedista. División de Cirugía. Hospital Ángeles León. León, Guanajuato, México.

Correspondencia:

Dr. Luis Gerardo Domínguez Carrillo
Correo electrónico: lgdominguez@hotmail.com



largo, caracterizado por dolor en la cara lateral del medio pie. El examen físico puede revelar hinchazón sobre el cuboides, con dolor en esta área durante la palpación, que se exagera por la flexión plantar y la etapa de elevación del talón durante la marcha. En el diagnóstico diferencial debe incluirse a: *Os cuboideum*, *Os vesalianum*, avulsión del tendón del peroneo corto (pseudofractura de Jones) y tenosinovitis del peroneo lateral largo y/o ruptura parcial del mismo.³ Las imágenes como las radiografías, la ecografía y las imágenes de tomografía y resonancia magnética (IRM) tienen un papel importante en el diagnóstico y en otras afecciones asociadas. En las radiografías, el OP se identifica en una vista oblicua del pie. Tanto la radiografía como la tomografía computarizada pueden demostrar el desplazamiento del OP de su posición habitual así como fractura o diástasis de un OP bipartito. El desplazamiento

del os peroneo es un signo indirecto de ruptura del tendón peroneo lateral largo, con la resonancia magnética el osículo suele ser isointenso a la médula ósea y se presenta como una señal intrasustancial aumentada dentro del tendón del peroneo largo, típicamente cerca del cuboides. La ultrasonografía permite su identificación, mostrando un foco ecogénico curvo con sombra acústica posterior.

REFERENCIAS

1. Ortega M, Olave E. Presencia y biometría del os peroneum en individuos chilenos: estudio radiológico. *Int J Morphol.* 2019; 37 (4): 1213-1219.
2. Walt J, Massey P. Peroneal tendon syndromes. StatPearls [Internet]. Treasure Island (FL): StatPearls Publishing; 2019. Bookshelf ID: NBK544354. PMID: 31335074.
3. Hallinan JTPD, Wang W, Pathria MN, Smitaman E, Huang BK. The peroneus longus muscle and tendon: a review of its anatomy and pathology. *Skeletal Radiol.* 2019; 48 (9): 1329-1344.