



# Reacción alérgica a articaína con tolerancia a lidocaína

## Allergic reaction to articaine with tolerance to lidocaine

Cesar Daniel Alonso Bello,\* Victoria Isabel Castañeda Avila,† María Isabel Castrejón Vázquez§

**Citar como:** Alonso BCD, Castañeda AVI, Castrejón VMI. Reacción alérgica a articaína con tolerancia a lidocaína. Acta Med GA. 2022; 20 (3): 269-271. <https://dx.doi.org/10.35366/105732>

### Resumen

Los anestésicos locales son medicamentos que bloquean los impulsos nociceptivos hacia la corteza cerebral. Las reacciones alérgicas a estos fármacos son poco frecuentes y es necesario demostrar que son mediadas por hipersensibilidad inmediata dependiente de IgE para recomendar alternativas al tratamiento. Presentamos el caso clínico de un masculino de 18 años de edad, quien tuvo una reacción adversa posterior a un procedimiento dental en las primeras horas después de la aplicación de clorhidrato de articaína con epinefrina. Las reacciones alérgicas reales a los anestésicos locales son menores de 1%, en el caso del paciente se sospechó por el tiempo de evolución desde el inicio de la aplicación y el comienzo de los síntomas.

**Palabras clave:** Lidocaína, articaína, actividad cruzada, anestésicos locales, alergia.

### Abstract

Local anesthetics are drugs that block nociceptive impulses to the cerebral cortex. Allergic reactions to these drugs are rare and it is necessary to demonstrate that they are mediated by immediate IgE-dependent hypersensitivity to recommend treatment alternatives. We present the clinical case of an 18-year-old male, during the first hour after the application of articaine hydrochloride with epinephrine, he presented an adverse reaction after a dental procedure. Real allergic reactions to local anesthetics are less than 1%, in the case of the patient it was suspected due to the time of evolution from the beginning of the application and the onset of the symptoms.

**Keywords:** Lidocaine, articaine, cross-reactivity, local anesthetics, allergy.

## INTRODUCCIÓN

Los anestésicos locales bloquean los impulsos nociceptivos hacia la corteza cerebral. Tienen la propiedad de ser bases débiles con pKa de 7.5 a 8.5, se dividen en dos categorías por su estructura: aminoamidas o aminoésteres (Figura 1).<sup>1</sup> Las reacciones alérgicas a estos fármacos son poco frecuentes y es necesario demostrar que son mediadas por hipersensibilidad inmediata dependiente de IgE para recomendar alternativas al tratamiento.

## REPORTE DE CASO

Presentamos el caso de un masculino de 18 años de edad, con una reacción adversa posterior a una endodoncia en las primeras horas después de la aplicación de clorhidrato

de articaína con epinefrina. El paciente mostró dermatosis caracterizada por ronchas y eritema papular diseminado en tórax, abdomen y brazos (Figura 2); en las 48 horas siguientes presentó angioedema en labios y faringe. Fue tratado en el servicio de urgencias con esteroide intravenoso y antihistamínico con respuesta parcial. Alergología indica continuar con esteroide sistémico por siete días más y se programan pruebas cutáneas. Se realiza la prueba con el anestésico local aplicado (aminoéster) y con lidocaína (aminoamida). Los resultados se muestran en la Tabla 1 y la Figura 3.

## DISCUSIÓN

La articaína es un anestésico local del grupo de las amidas, posee un grupo éster adicional que es rápi-

\* Inmunología Clínica y Alergia. Hospital Angeles Roma. México.

† Pediatría. Hospital Angeles Lindavista. México.

§ Inmunología Clínica y Alergia. Centro Médico Nacional "20 de Noviembre", ISSSTE. México.

**Correspondencia:** César Daniel Alonso Bello  
Correo electrónico: cesar\_alonso86@hotmail.com

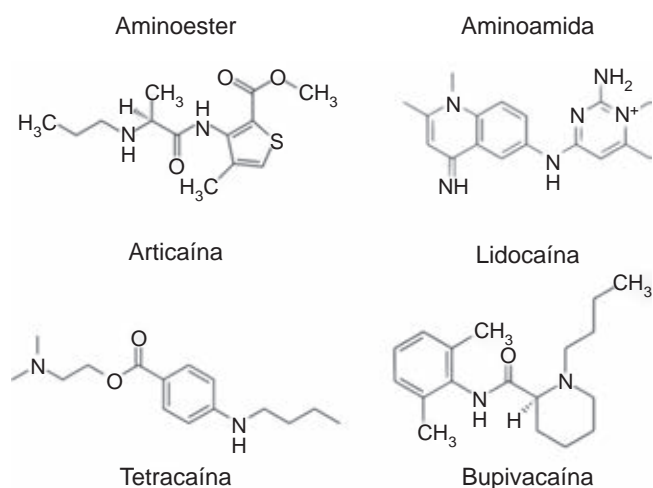
Aceptado: 13-09-2021.



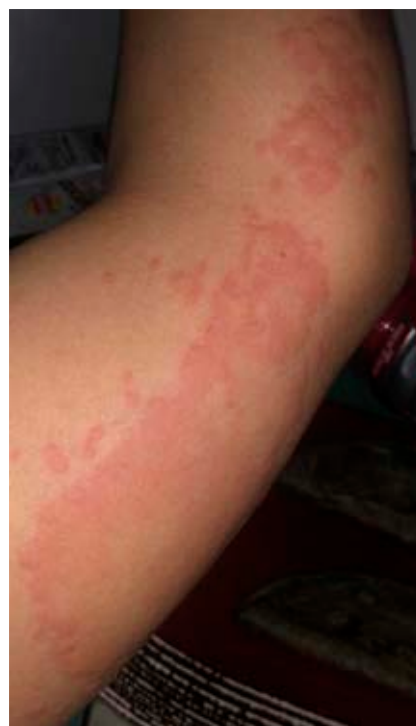damente hidrolizado por las esterasas plasmáticas, se metaboliza en el hígado y se elimina por el riñón. Por lo general se utiliza en combinación con la epinefrina para aumentar la duración de la anestesia y promover la hemostasia local, además de reducir la absorción sistémica del anestésico local. Las reacciones alérgicas al medicamento son menores de 1%. En este caso se realizó un reto adicional con lidocaína para contar con una alternativa para aplicación de un anestésico local, ya que no existe reacción cruzada de hiperreactividad entre otros fármacos del grupo de las amidas como bupivacaína, mepivacaína y lidocaína, por lo tanto éstos pueden utilizarse en el paciente. La diferencia principal entre la articaína y otros anestésicos locales es una estructura química con un anillo tiofeno, mientras los otros poseen un anillo fenil-metilado.<sup>2</sup>

Las reacciones alérgicas reales a los anestésicos locales son menores de 1%,<sup>3</sup> en el caso se sospechó por el tiempo de evolución desde el inicio de la aplicación y el

comienzo de los síntomas. En la literatura médica existen pocos casos reportados donde se haya documentado con pruebas *in vivo* la hipersensibilidad tipo I; en los casos en que se ha demostrado esta hipersensibilidad a articaína, el procedimiento que requiere el uso de anestésico local puede ser completado con uso de otro fármaco de un grupo diferente.<sup>4</sup> El procedimiento dental al cual fue sometido el paciente finalizó de manera satisfactoria con lidocaína sin mostrar reacción adversa. Por último, se emitió la recomendación de no usar anestésicos locales del grupo aminoéster por el alto riesgo de presentar anafilaxia grave, lo cual fue comprobado por la positividad a la prueba intradérmica, con esta prueba positiva se omitió la prueba de reto. En caso de sospechar que exista reacción adversa tardía, es



**Figura 1:** Fórmulas estructurales por grupos, la articaína pertenece al grupo de los aminoésteres y la lidocaína al de las aminoamidas.

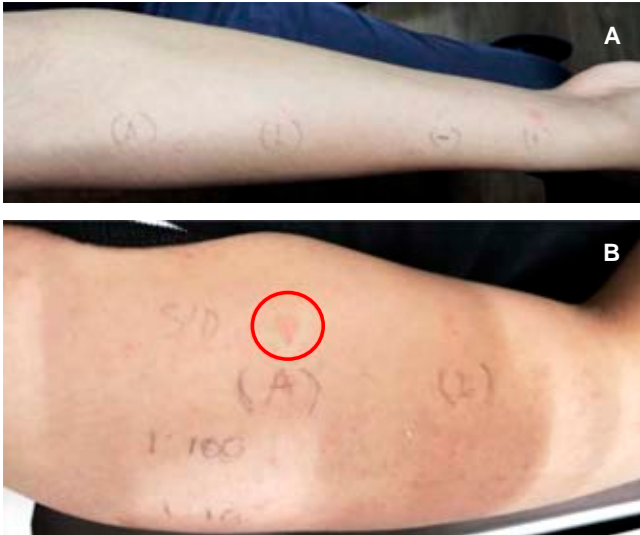

**Figura 2:**

Lesiones dermatológicas del brazo y antebrazo del paciente presentadas a la hora y durante las 24 horas siguientes de la aplicación de articaína.

**Tabla 1:** Esquema de pruebas cutáneas realizadas al paciente.

Tipo de prueba y dilución	Articaína clorhidrato + epinefrina (72 mg/0.018 mg/1.8 mL)	Lidocaína clorhidrato 1%	Control positivo	Control negativo
Prick (sin diluir)	1 mm	1 mm	5 mm	1 mm
Intradérmica 1:100	1 mm	1 mm	5 mm	1 mm
Intradérmica 1:10	1 mm	1 mm	----	---
Intradérmica sin diluir	8 mm	2 mm	---	---
Reto subcutáneo 0.5 mL	----	Sin respuesta	---	---



**Figura 3:** Resultado de las pruebas realizadas al paciente: **A)** prick; **B)** intradérmicas, el círculo rojo muestra la positividad a la prueba con articaína sin dilución.  
A = articaína; L = lidocaína; S/D = sin dilución.

necesario realizar pruebas de parche para identificar el mecanismo implicado.<sup>5</sup>

## REFERENCIAS

1. Barletta M, Reed R. Local anesthetics: pharmacology and special preparations. *Vet Clin North Am Small Anim Pract.* 2019; 49 (6):1109-1125.
2. El-Qutob D, Morales C, Peláez A. Allergic reaction caused by articaína. *Allergol Immunopathol (Madr).* 2005; 33 (2): 115-116.
3. Al-Dosary K, Al-Qahtani A, Alangari A. Anaphylaxis to lidocaine with tolerance to articaína in a 12 year old girl. *Saudi Pharm J.* 2014; 22 (3): 280-282.
4. Kamchaisatian W, Insorn N, Juthachoenwong N, Techapaitoon S. An 11-year-old boy with immediate allergic reaction to articaína but not to lidocaine. *Clin Transl Allergy.* 2014; 4 (suppl 3): P71.
5. De Pasquale TMA, Buonomo A, Pucci S. Delayed-type allergy to articaína with cross-reactivity to other local anesthetics from the amide group. *J Allergy Clin Immunol Pract.* 2018; 6 (1): 305-306.

**Conflicto de intereses:** todos los autores declaran no tener conflicto de intereses.

**Financiamiento:** sin financiamiento.