

Signo de Chilaiditi

Chilaiditi's sign

Luis Guillermo Moreno Madrigal*

Citar como: Moreno MLG. Signo de Chilaiditi. Acta Med GA. 2022; 20 (3): 280. <https://dx.doi.org/10.35366/105736>

Hombre de 84 años con antecedentes de hipertensión arterial sistémica e hiperplasia prostática benigna. Fue visto en la consulta de medicina interna para realización de valoración preoperatoria para resección transuretral de próstata, observándose de manera incidental la presencia de gas subdiafragmático derecho (*Figura 1*). Se refirió asintomático. En tomografía abdominal se confirmó la interposición hepatodiafragmática del ángulo hepático del colon (*Figura 2*), lo que definió la presencia de signo de Chilaiditi.

Este signo consiste en la posición anómala del intestino delgado, colon o ambos entre el diafragma y el hígado. Su causa es desconocida. Su incidencia es de 0.014% a 0.28% de la población. Fue descrito en 1865 por Cantini, pero hasta 1910 se consolidó como signo radiológico por el imagenólogo griego Demetrius Chilaiditi. Es asintomático, pero si se acompaña de síntomas clínicos se denomina síndrome de Chilaiditi. Sólo éste último requiere manejo comúnmente conservador; en caso de falla, amerita laparotomía exploradora.

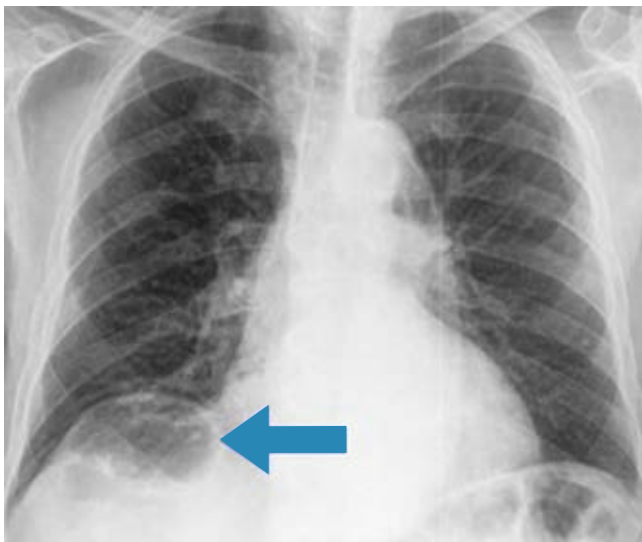


Figura 1: Radiografía de tórax con aire subdiafragmático derecho.

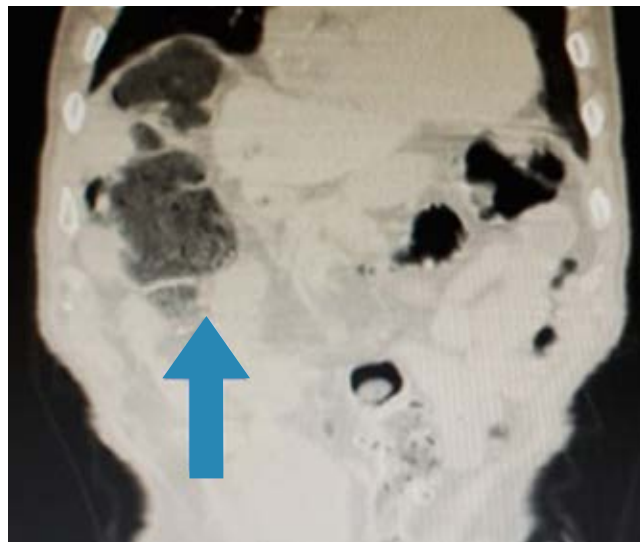


Figura 2: Tomografía abdominal con visualización del ángulo hepático del colon interpuesto entre la glándula hepática y el diafragma.

* Médico Internista. Adscrito al Servicio de Medicina Interna del Hospital General Regional No. 1 "Dr. Carlos Mac Gregor Sánchez Navarro", Instituto Mexicano del Seguro Social. Ciudad de México, México.

Correspondencia:

Luis Guillermo Moreno Madrigal
Correo electrónico: dr.luismoreno23@gmail.com

Aceptado: 20-10-2021.

