

Fractura de Chance

Chance's fracture

Luis Gerardo Domínguez Carrillo,* Luis Gerardo Domínguez Gasca†

Citar como: Domínguez CLG, Domínguez GLG. Fractura de Chance. Acta Med GA. 2023; 21 (3): 285. <https://dx.doi.org/10.35366/111357>

La fractura de Chance, descrita en 1948, se produce en la columna vertebral por una flexión brusca y compresión seguida de distracción con afectación de las tres columnas. Menos de 10% de las fracturas que involucran la columna lumbar son el resultado de fuerzas de flexión-distracción. Estas lesiones tienden a ocurrir entre T12 y L4, pero con mayor incidencia en L2. Es una lesión típica en la colisión frontal de un automóvil, cuando se usa cinturón de seguridad. El trazo de fractura se extiende a través de la apófisis espinosa, pedículos y cuerpo vertebral, puede asociarse a daño neurológico y lesiones intraabdominales. Se observa con mayor frecuencia en la columna lumbar

superior, ocurre a un nivel inferior en los niños debido a que tienen un centro de gravedad más bajo. Se han informado casos raros de fractura de Chance de la columna cervical. El diagnóstico se realiza con radiografías óptimas obtenidas en dos proyecciones (anteroposterior y lateral) (Figura 1). Generalmente se logra un buen resultado al reconocer la lesión, así como luego de la reducción e inmovilización apropiadas por tres meses, con órtesis toracolumbosacra y un programa de rehabilitación. La cirugía generalmente no es requerida debido a que la reducción se obtiene fácilmente con el tratamiento cerrado que es el de mayor elección.

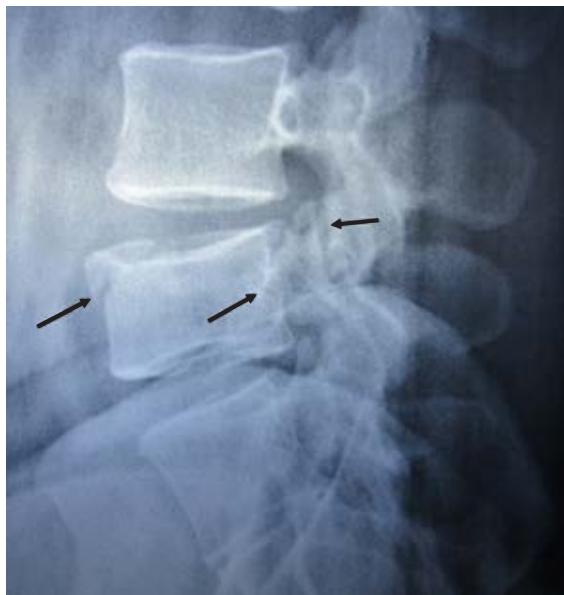


Figura 1:

Radiografía simple lateral de columna lumbar en hombre de 32 años, que muestra trazo de fractura en borde anterosuperior del cuerpo de L4, con trazo que se prolonga hasta la pared posterior del cuerpo vertebral y apófisis articular (flechas), como resultado de colisión frontal de automóvil.

* Especialista en Medicina de Rehabilitación. Catedrático de la Facultad de Medicina de León, Universidad de Guanajuato. México.

† Ortopedista. Cirugía articular. División de Cirugía del Hospital Angeles León. León, Guanajuato, México.

Correspondencia:

Dr. Luis Gerardo Domínguez Carrillo
Correo electrónico: lgdominguez@hotmail.com

